Dupl. del 10150

FACULTAD DE CIENCIAS MÉDICAS

OPERACIONES

DE

LA CATARATA

Y

OBSERVACIONES CLINICAS

TESIS PARA EL DOCTORADO

por

ELISEO VERON

BUENOS AIRES

Imprenta de M. BIEDMA, calle Belgrano números 133 y 135

1876

FACULTAD DE CIENCIAS MÉDICAS

OPERACIONES

DE

LA CATARATA

Y

OBSERVACIONES CLINICAS

TESIS PARA EL DOCTORADO

por

ELISEO VERON

BUENOS AIRES

Imprenta de M. Biedma, calle de Belgrano números 133 y 135

1876

FACULTAD DE CIENCIAS MEDICAS

Décano	— Doctor	Don	MANUEL PORCEL DE PERALTA
Vice-Décano—	«	«	NICANOR ALBARELLOS
	«	«	MANUEL A. MONTES DE OCA
Tesorero —	«	«	MAURICIO GONZALES CATAN
	«	«	CLETO AGUIRRE
	«	«	ERNESTO ABERG
	«	«	SANTIAGO LARROSA
	«	«	PEDRO A. PARDO
	«	«	MANUEL ARAUZ
	«	«	LEOPOLDO MONTES DE OCA
	«	«	EDUARDO WILDE
	«	«	PEDRO A. MATTOS
	«	«	JOSÉ T. BACA
		«	DOMINGO PARODI
Secretario —	«	«	JACOB DE TEZANOS PINTO

ESCUELA DE MEDICINA

ASIGNATURAS		CATEDRÁTICOS
Anatomia descriptiva y topográfica.	Dr. D.	Mauricio Gonzalez Catan
Histologia y Anatomia Patológica	« «	Ignacio Pirovano
Fisiologia general y humana	« «	Santiago Larrosa
Patologia general é Historia de la Medicina .	« «	José T. Baca
Materia Médica y Terapéutica	« «	Pedro A. Mattos
Patologia esterna, operaciones y vendajes. .	« «	Leopoldo Montes de Oca
Patologia interna, enfermedades mentales y de niños	« «	Manuel Arauz
Higiene pública y privada	« «	Guillermo Rawson
Medicina legal y Toxicologia.	« «	Eduardo Wilde
Clinica Quirúrgica	« «	Manuel A. Montes de Oca
Clinica Médica	« «	Manuel P. de Peralta
Obstetricia y Clinicas respectivas . , ...	« «	Pedro A. Pardo
Oftalmologia y Clinica Oftalmológica	« «	Cleto Aguirre

SUSTITUTOS

Anatomia descriptiva y topográfica.	Dr. D.	Bartolomé Novaro
Histologia y Anatomia Patológica	« «	Julio Muñoz
Fisiologia general y humana	« «	Francisco Tamini (en ejerc.)
Patologia general é Historia de la Medicina. .	« «	Jacob de T. Pinto
Materia Médica y Terapéutica . . . , . .	« «	Pablo Santillan
Patologia esterna, operaciones y vendajes .	« «	Lucio Melendez
Patologia interna, enfermedades mentales y de niños	« «	Luis Tamini
Higiene pública y privada	« «	Pedro Mallo (en ejercicio)
Medicina legal y Toxicologia.	« «	M. Blancas
Clinica Quirúrgica	« «	Juan A. Argerich
Clinica Médica	« «	Juan B. Gil
Obstetricia y Clinicas respectivas . , ...	« «	Antonio T. Ballester
Oftalmologia y Clinica Oftalmológica	« «	Pedro Roberts

Disector — Don JULIAN AGUILAR

PRESIDENTE DE TÉSIS

DOCTOR DON CLETO AGUIRRE

À LA MEMORIA DE MIS PADRES

José Veron y Dolores A. de Veron

Á MI QUERIDO HERMANO FILIMER

Despues de los nombres de nuestros inolvidables padres, colocados al frente de este trabajo inaugural, consigno el tuyo, pero os suplico que al aceptarlo hacedlo solo como una débil é insignificante prueba del sincero aprecio, algo mas de la admiracion que os tengo por tus bellos sentimientos de paternidad.

ELISEO VERON.

El saber vale mucho, pero el ser útil vale mas.

ROSTAN.

Señor Presidente:

Señores Académicos:

Para presentarme aquí á solicitar de vosotros el título de doctor en Medicina, he elejido como punto de disertacion un conjunto de observaciones sacadas personalmente de la sala Obstalmológica.

La operacion mas delicada, la de mas difícil ejecucion de la cirujia ocular, su diamante como la llama Giraud-Teulon, la estraccion de la Catarata, ha sido el objeto de mis mas constantes observaciones. Todas las practicadas en la Clínica desde el año pasado hasta estos últimos dias las he presenciado y están consignadas en esta tésis. Tengo además la mas íntima satisfaccion de presentaros al mismo tiempo un caso que me es enteramente personal. En efecto, el enfermo N..... N..... cuya historia se encuentra al fin de este trabajo, fué operado con éxito completo por mí, debido á una generosa distincion, tal vez inmerecida, de nuestro distinguido maestro el Dr. Aguirre á quien con placer manifiesto en este momento mi mas profunda gratitud.

Quiero tambien haceros presente, que mi intencion y mi propósito era presentaros un juicio crítico de todos los métodos operatorios de las cataratas, pero circunstancias ajenas á mi voluntad me obligaron á escribir esta tésis en el cortísimo término de diez dias. Ella contiene nueve observaciones clínicas, los procedimientos operatorios practicados en la sala, y algunos otros capítulos.

Ahora, séame permitido antes que descienda de esta tribuna de la ciencia y por consiguiente antes de entrar á formar parte del ilustrado Cuerpo Médico Argentino, que os haga presente que cada vez que me encuentre perplejo en frente de esos casos oscuros que con frecuencia se presentan al médico de conciencia en su práctica diaria, evocaré vuestras sabias lecciones con placer y con respeto.

CONSIDERACIONES GENERALES

—

¿Debe ser operado un enfermo de una catarata unilateral? —de Graefe, Horner, Wecker, Galezowski y la mayoria de los autores modernos responden afirmativamente. En efecto, son tan grandes las ventajas obtenidas en la vision con los dos ojos aun sin fusion de las imágenes retinianas, y son tan raras, escepcionales y aun pasageras si es que existen la astenopia, la diplopia, y el deslumbramiento, que no pueden contraindicar la operacion.

Además debe tenerse en cuenta que la esperiencia ha probado que la falta del cristalino, que le quita al ojo su facultad acomodadora, no imposibilita sin embargo la vision binocular, pero debemos apresurarnos á decir que en la mayoria de los casos se pierde esta vision.

La facultad de confundir las dos imágenes en una, se ha conseguido muchas veces, dándole á los enfermos el medio de apreciar exactamente las distancias, y poder percibir los relieves. Pero como estos son los menos, debemos insistir mas bien en las ventajas que obtienen los operados aun con la ausencia de la vision binocular. En efecto, si algunos profesores miran todavia como una contraindicacion á la operacion, las cataratas unilaterales, es por que no han analizado bien el fenómeno, y esta falta de análisis, les hace seguir todavia la rutina antigua. Ya hemos dicho que la astenopia, el deslumbramiento y la diplopia que se han invocado son fenómenos rarísimos y pasageros. Por el

contrario el enfermo consigue ensanchar su campo visual mejorando de una manera notable su orientacion.

Cuando el otro ojo se hace asiento de opacidades cristalinianas progresivas, no debe esperarse para operar la primera que la segunda se complete, por que en casos de cataratas seniles de marcha lenta, equivale á renunciar para siempre á la operacion.

¿Puede operarse á la vez en una misma sesion los dos ojos en caso de catarata doble? Es sabido que apesar de todas las precauciones tomadas pueden sobrevenir graves accidentes fuera de toda prevision, y seria una imprudencia injustificable que un cirujano esponga á todas estas contingencias de un solo golpe á sus enfermos. Por el contrario se encontraria tal vez en muchos casos en condiciones de conjurarlos despues de la primera enseñanza.

El Dr. Wecker al ocuparse de esta cuestion y despues de tratarlos de operadores poco sérios á los que proceden de otra manera, dice, seria sensible que por circunstancias secundarias (espacio limitado, largos viajes) se esté á veces obligado á separarse de tan sábios consejos.

¿Puede operarse una catarata incompleta? Sí, pero presenta un inconveniente. Las partes aun no completamente opacas siendo mas glutinantes, dificultan un tanto su completa extraccion y favorecen las cataratas secundarias. Para apartar este inconveniente, el Dr. Galezowski recomienda las discisiones repetidas en distintas épocas, con el objeto de hacerlas completas y no esperar un tiempo indefinido, como sucede en las cataratas seniles progresivas. El tiempo que hay que separar una de otra discicion, es todo el necesario para que pasen los fenómenos inflamatorios de la primera.

¿Se puede impunemente alejar la época de una operacion de catarata? Está hoy dia averiguado que un ojo que no entre en el ejercicio de la vision binocular, es atacado en un

tiempo mas ó menos lejano de una marcada ambliopia. Pero cuando la causa que le priva tomar parte en la vision binocular es la falta de transparencia de los medios refringentes del ojo como una catarata, no pierde su sensibilidad la retina. Se ha visto conservarla, por un espacio de mas de cincuenta años. Sin embargo esta regla presenta notables ecepciones en las cataratas dobles y congénitas de los niños, ó en aquellos cuyo desarrollo no ha pasado muchos años al nacimiento. Parece que la falta funcional de la retina, coexistiendo con el rápido crecimiento del ojo, altera profundamente el funcionamiento regular de la retina. Los operados quince ó veinte años despues, apenas consiguen conducirse solos. Estos resultados tan poco satisfactorios hacen ver la necesidad que los niños sean operados sin esperar mucho tiempo.

¿ Una catarata glaucomatosa debe ser operada? Una vez que se consiga detener el glaucoma ó hacerla retrogradar como á veces sucede, por medio de una iridectomia, no encontramos inconveniente alguno á la operacion.

Hechas estas lijeras consideraciones tomadas en un sentido general, pasemos á esponer algunos cuidados preliminares indispensables antes de toda operacion.

Cuidados preliminares

Es indispensable que antes de proceder á una operacion de catarata sea sometido el enfermo á ciertos cuidados llamados preliminares, que tienen por principal objeto prevenir un determinado número de accidentes que pueden dificultar la maniobra operatoria, ó que despues de ella, pongan en peligro el éxito de la operacion.

El enfermo tomará en la víspera un purgante salino. De

esta manera podrá estar sin moverse estensamente en la cama, durante varios dias.

El precepto que consiste en la instilacion de una solucion de sulfato neutro de atropina en el ojo enfermo en la proporcion de un grano por onza de agua destilada en la víspera ó solo como quieren algunos, algunas horas antes de la operacion, con el doble objeto de dilatar la pupila y de separar del íris una buena porcion de sangre haciéndola menos inflamable como dicen, ha sido mirado en estos últimos años como causa de graves complicaciones. El profesor Horner decia no hace mucho tiempo: «nada me parece separar mas seguramente los peligros de un enclavamiento del íris (la irido-ciclitis y aun la iritis simpática que he tenido la desgracia de observar dos veces) que una insicion menos periférica (1) y la abstencion de la atropina antes de la estraccion.»

Se recomiendan tambien inyecciones de agua tíbia en los puntos lagrimales.

La posicion del enfermo durante la operacion debe ser el decúbito horizontal. Todas las razones aducidas á favor de la posicion sentada, valen poco en relacion al embarazo que encuentra el cirujano para conjurar ciertas complicaciones como la salida del humor vitreo por ejemplo.

La cama cuya altura estará en exacta relacion con la del operador, se colocará en frente á una ventana alta de modo á recibir oblícuamente los rayos luminosos. Esta indicacion es de mucha importancia porque si el cirujano se encuentra con un reflejo de la córnea que no le permita seguir con la mirada la punta del cuchillo se espone á hacer una mala contrapuncion, la cual aun, á falta de esta circunstancia es dificil practicarla.

La posicion del operador varia segun que el ojo sea el

1) Se referia á la estraccion por el procedimiento de de Graefe.

derecho ó el izquierdo, en el primer caso estará atras y en el segundo al lado izquierdo del enfermo.

Un ayudante versado en estas operaciones se hace indispensable á veces. Es verdad que puede operarse solo, pero en un momento de conflicto, el resultado de la operacion depende completamente de la habilidad del ayudante. Para la iridectomia en los procedimientos combinados, el cirujano le cede la pinza de fijacion, para tomar él el íris y seccionarlo. Esta práctica no carece de peligros, nos parece mas sencillo que el ayudante haga la exicion del íris.

Procedimiento de de Graefe

Instrumentos indispensables—Blefarostato, pinza de fijacion con resorte, cuchillo de de Graefe, en forma de tenótomo puntiagudo, pinza de íris, pinza de punta roma para coagulos, quistitomo encorbado, y por fin una cureta.

Maniobra operatoria—Suponemos que sea el ojo derecho. *Primer tiempo* — Colocado el blefarostato, y despues de recomendar al enfermo que mire abajo, el cirujano con la pinza de fijacion que tiene en la mano izquierda, toma un repliegue conjuntival á dos milímetros de la córnea en un punto diametralmente opuesto á aquel donde será hecha la puncion, es decir en este caso hácia adentro cerca del borde inferior de la córnea por debajo de su diámetro horizontal.

Hecho esto tira suavemente hácia abajo el globo del ojo, y despues de hacerle comprender al paciente con palabras persuasivas, que es necesario no hacer movimiento alguno con el ojo, el cirujano toma el cuchillo de de Graefe con la mano derecha, como puede tomar una lapicera para escribir, y dándole una inclinacion de 45°, con el filo arriba y

el plano adelante, punza el globo á un milímetro del borde corneano y á milímetro y medio por arriba de su diámetro horizontal.

Inmediatamente de sentir la sensacion de una resistencia vencida se baja el mango del instrumento, de manera á poner paralelo el plano del cuchillo á la cara anterior del íris, se lo hace penetrar en la cámara anterior unos 7 ú 8 milímetros, dirigiendo su punta al centro de la pupila, y en seguida se le imprime al mango un movimiento hácia abajo para darle la posicion horizontal, y una vez perdida su punta en el limbo conjuntival se hace la contra-puncion, á un milímetro lo mismo que la puncion del borde de la córnea. Al instante á veces se levanta la conjuntiva como un quiste trasparente por la salida del humor acuoso que penetra debajo de esta membrana, sin preocuparse de este fenómeno se termina el corte por estensos y suaves movimientos de sierra, conservándose siempre á la misma distancia del limbo conjuntival; esta membrana se levanta generalmente cuando el cuchillo ha atravesado la esclerótica y para no hacer un colgajo bastante grande se dirije el filo directamente hácia adelante.

La estension de la herida depende completamente del tamaño del núcleo, si este es voluminoso se puede bajar algo mas los puntos de puncion y contra-puncion, y manteniéndose á la misma distancia del borde corneano, puede llegarse á dar á la seccion la misma estension del diámetro de esta membrana.

En cuanto á la direccion que se dá á la punta del instrumento en la Cámara anterior hácia el centro de la pupila, no tiene otro objeto que medir la distancia de la contrapuncion, pero es de muy difícil ejecucion, y tenemos entendido que el mismo de Graefe renunció mas tarde á ejecutarlo. Hoy todos los autores prefieren desde un principio la posi-

cion horizontal del cuchillo. Es como lo hemos visto operar siempre al Dr. Aguirre.

Segundo tiempo. Siempre hay un pequeño derrame despues de terminado el primer tiempo de la operacion que viene de los vasos conjuntivales cortados. Se debe limpiar cuidadosamente la sangre que cubre los bordes de la herida con una esponjita fina y mojada, no debiendo proceder á la exicion del iris hasta que no se haya detenido completamente el derrame sanguíneo, lo que puede durar algun tiempo si se ha interesado mucho el canal venoso de Schlem. Llenada esta condicion, se confia la pinza de fijacion al ayudante, ordenándole que incline un tanto el ojo hácia abajo. Si se ha hecho colgajo conjuntival se tiene la precaucion de invertirlo sobre la córnea y tomar entónces con la pinza que se tiene en la mano izquierda el iris, que generalmente se encuentra herniado en toda la estension de la herida, se hace una lijera traccion y se corta con las tijeras en dos tiempos, empezando por el borde externo de la seccion. Pero no siempre se presenta el iris de la manera arriba indicada, entonces es necesario irlo á buscar, penetrando con la pinza cerrada en la cámara anterior hasta un milimetro del borde iridiano, allí se la abre, el iris se presenta entónces entre las ramas del instrumento, se le aprisiona entre estas, y se la saca suavemente para ser seccionado de la manera que ya hemos indicado. Si despues de los dos golpes de tijera observásemos entre los bordes de la herida alguna porcion de la membrana bascular, se hará una nueva seccion para evitar su enclavamiento.

Nos parece mas conveniente que el ayudante haga la seccion del iris, siempre que merezca la confianza del cirujano. Ese paso de la pinza al ayudante y de este nuevamente al operador, puede ocasionar con la mayor facilidad tracciones ó presiones, que podrian ser muy graves para un ojo estensamente abierto.

Antes de terminar esta parte, haremos notar que despues de cada golpe de tijera en la iredectomia no debe levantársela sin abrir sus ramas, por que á veces el iris se dobla simplemente sin ser cortado, y entonces se produciria indudablemente su desprendimiento.

Tercer tiempo—El derrame de sangre que sigue á la excision del iris rarísimas veces interrumpe la operacion, si esto sucede llenando la cámara anterior, con darle salida abriendo con la cucharilla los labios de la herida, todo queda remediado. El cirujano toma de nuevo la pinza y con la mano derecha agarra el quistítomo y lo introduce en la cámara anterior de plano, de manera que el gancho hiriente no puede lesionar la córnea cuya superficie posterior recorre en casi toda su estencion. Una vez llegado á un milímetro de distancia del borde inferior del iris, se hace ejecutar al quistítomo un movimiento de un cuarto de círculo, quedando así su porcion cortante frente por frente á la cristaloides, se llega hasta ella y se la incinde de arriba abajo y de dentro á fuera y despues se ejecuta otro corte crucial al primero, en seguida se retira el instrumento de la misma manera que se ha introducido.

Inmediatamente que se ha desgarrado la cápsula la pupila se dilata y se aproxima á la córnea.

Este tiempo de la operacion no es tan fácil como parece á primera vista.

En efecto, un movimiento mal ejecutado del quistítomo, una lijera presion que pase de ciertos límites sobre el cristalino ocasiona su luxacion. Puede suceder tambien que el gancho penetre en el núcleo y produzca el mismo fenómeno.

Cuarto tiempo—Este tiempo tiene por objeto la extraccion del cristalino. Algunos autores quieren que se entreabra la herida con la cureta colocada por uno de sus bordes sobre el labio superior, con el objeto de que haciendo suaves presiones con la misma pinza de fijacion bascule el crista-

lino, presentando sus bordes en la herida. El Dr. Wecker critica con razon esta manera de maniobrar. En efecto, la presion directa con la cureta en el punto indicado, mas la producida por un instrumento estrecho como la pinza, en un punto como el que ella ocupa, en relacion á la herida, nos parece muy apropósito á producir el prolapso del cuerpo vítreo.

El Dr. Galezowski no hace presion con la pinza pues que ya la levanta al fin del tercer tiempo, sino con los dedos través del párpado, pero coloca como los demas la cucharilla de Daviel en el borde superior de la seccion. El Dr. Wecker recomienda un medio de estraccion, que nos parece mas prudente. El dorso convexo de la cucharilla de cauchú dice, «se aplica sobre el borde inferior de la córnea á fin de hacer entreabrir la herida por una muy lijera presion y asegurarse asi de que el ecuador del cristalino se presenta en ella. Y hecho esto se vuelve el borde superior de la cucharilla contra la superficie de la córnea, y se pasea sucesivamente dicho borde desde la parte inferior de la córnea hácia su centro.

Una lijera presion ejercida asi sobre la córnea con el dorso del instrumento y muy exactamente proporcionada al movimiento de dislocacion del cristalino, debe en cierto modo acompañar el borde inferior de la catarata hasta que esta haya remontado hácia el diámetro horizontal de la córnea; el cristalino se escapa entónces espontáneamente ó su salida puede ser todavia facilitada por una cucharilla de Daviel aplicada por un ayudante contra el borde interno, una vez que los dos tercios de la catarata han traspasado la herida. Esta maniobra de deslizamiento del cristalino dispensa muy ventajosamente de todo instrumento de traccion y predispone menos á una ruptura de la hialóides.»

El mismo cirujano citado pone en un quinto tiempo la

estraccion de los restos de sustancia cortical. La mayoría de los autores solo describen cuatro, haciendo entrar en el cuarto, el quinto de Weker. Nosotros aceptando la opinion general describimos solo cuatro tiempos.

Despues de la estraccion del cristalino se deja tranquilo al enfermo algunos minutos, hasta que se reproduzca el humor acuoso. Entonces se abren los párpados con los dedos pulgares con toda precaucion, si ha quedado algun resto de catarata la pupila no estará negra, habrá por el contrario un claro reflejo de los rayos luminosos. Entonces á través del párpado superior levantado se entreabrirá lijeramente el borde superior de la herida, en tanto que á través del inferior con suaves y muy lijeras presiones se dirije hácia la solucion de continuidad todas las partes corticales opacas que habian quedado. Esta operacion se repite si hay necesidad varias veces, hasta que la pupila quede absolutamente negra.

Se espera un instante mas, se pone en seguida en coaptacion los bordes de la herida, estendiendo el colgajo conjuntival si existe.

Apósito—El Dr. Galezowski, coloca, primero dos tiras de tafetan francés, una compresa larga cortada en el medio, hilas secas en forma de redondeles, sostenido todo este aparato, por tres ó cuatro vueltas de venda.

En nuestra Clínica el apósito es mas sencillo. Se hacen unos pequeños redondeles de algodon cardado, de tal manera que puedan adaptarse á la forma del ojo. La parte que va á estar en contacto con los párpados lleva un poco de glicerina, los redondeles se mojan con agua antes de su aplicacion. Algunas vueltas de venda completan la curacion,

Despues de la operacion el Dr. Aguirre acostumbra echar algunas gotas de atropina. En la primera noche que sigue á la operacion hace administrar unas cucharadas

de una pocion que contiene generalmente una dracma de cloral.

No se levanta definitivamente el apósito hasta ocho ó diez dias, tampoco abandona la cama en todo este tiempo.

El Dr. Wecker no instila atropina sino 24 horas despues al hacer la segunda curacion. Pero les permite á sus enfermos levantarse de la cama al fin de las 48 horas.

El Dr. Galezowski conserva tambien los ojos de sus operados bendados durante diez dias.

Los detalles de las curaciones diarias no carecen de interés, por que hay que hacerlas con muchas precauciones.

En primer lugar y esto es esencial, no debe tocarse un enfermo despues de haber curado otro ú otros, antes de lavarse las manos cuidadosamente.

Esta indicacion que parece tribial, es sin embargo de suma importancia, el no cumplimiento de este precepto tan nsignificante al parecer, ha hecho malograr mas de una operacion.

Para lavar el ojo operado debe levantarse los párpados con gran cuidado, con los dedos, y exprimir una pequeña esponja fina impregnada de agua tibia, de algunos centímetros de altura (dos ó tres) de manera á limpiar perfectamente bien el ojo. Bien entendido que esto no se hará sino dentro de cortinas azules ó negras, ó aun en una pieza oscura á la luz de una vela. Cuando se quiera ver el estado de la herida y el campo pupilar, se hará foco en el ojo con una lente biconvexa.

A propósito de la herida queremos consignar aquí un dato interesante. Es sabido que algunas veces á pesar de todos los cuidados, en ciertos individuos no puede evitarse la supuracion.

El profesor Nagel hace ya algunos años que ha recomendado el Cloridrato de quinina para todos aquellos casos que se presenten con tendencia á la supuracion. El Dr.

Massellon, gefe de la clínica del Dr. Wecker, dice: « cuando á la segunda curacion que tiene lugar generalmente á las 24 horas despues de la operacion, se nota que la conjuntiva segrega mucho, que el humor acuoso no está perfectamente claro, que el segmento de la córnea próximo á la seccion se hace el sitio de un color gris (diferente del color opalino que enjendra la simple contusion); y si en fin, se comprueba que el colgajo conjuntival presente una lijera tumefaccion, se prescribe inmediatamente una solucion de Cloridrato de quinina, ocho granos por dos onzas de agua destilada. Cada hora se lava cuidadosamente la herida con esta preparacion, la que se deja caer gota á gota de algunos centímetros de altura una cierta cantidad. Terminada esta curacion se instila una gota de atropina (solucion de un grano por dos y medio dracmas de agua) entre los párpados, sobre los cuales se mantiene una compresa empapada con sal de quinina. Esta medicacion no será interrumpida sino durante la noche por espacio de seis horas, favoreciendo el sueño del enfermo con una pocion de didrato de Cloral. El ojo está protejido durante este tiempo si la supuracion no es bastante abundante por una benda lijeramente compresiva. Esta medicacion, salva dice, de panobstalmitis una vez cada tres, y en todos los casos solo á la córnea se limita la supuracion.

Accidentes que pueden sobrevenir durante la operacion

Al hacer la puncion puede tocar el iris la punta del cuchillo, é imposibilitar su marcha en la Cámara anterior. En estos casos algunos autores recomiendan seguir adelante y hacer la contrapuncion. Creemos con el Dr.

Wecker que es preferible retirar un poco el instrumento, salvar el iris y en seguida continuar la operacion. Es tan poca la cantidad de humor acuoso que se pierde en esta maniobra que no dificulta la marcha del cuchillo en la Cámara anterior.

Moor se encuentra una vez, despues de hecha la cóntrapuncion que el filo del cuchillo miraba abajo, lo saca completamente y lo vuelve á introducir sin dificultad.

En cuanto al accidente que consiste en que el cuchillo penetre entre las láminas de la córnea, diremos lo que ya se ha dicho con razon, prueba una insigne torpeza.

Si la insicion es demasiado pequeña, debe aumentársela con una tijera acodada antes del desgarramiento de la cápsula.

A veces sucede que la herida sale demasiado esclerotical y siendo entónces muy estensa, el prolapso del cuerpo vitreo se hace inminente. Si en estas condiciones el operador cede la pinza de fijacion al ayudante, difícilmente se evitaria el accidente,

Cuando la contrapuncion sale en la esclerótica en un punto que diste mas de tres milímetros de la córnea, suponiendo así, herida la zónula de zinn, no debe terminarse la seccion, se dejará un pequeño puente, para despues del tercer tiempo, cortarlo con un golpe de tijera.

Insistimos en esta indicacion, por que la creemos de suma importancia. En efecto, dejando el puente, los bordes de la herida no se separan, sino muy poco, garante de esta manera durante los demas tiempos de la operacion, el prolapso del humor vítreo. Si esta precaucion se hubiera tenido en el individuo Salduondo cuya historia se encuentra mas adelante, probablemente el accidente no habia tenido lugar, ó al menos en menores proporciones.

En la discision de la cristaloides el peligro es luxar el

cristalino y ya hemos mostrado el modo de evitarlo, es decir no haciendo presion sobre el cristalino.

Es bueno hacer notar aquí que, en caso que una catarata senil se haya luxado y precipitado en el fondodel ojo, preferimos penetrar con la cureta valiéntemente y hacer su extraccion, antes que dejarla allí.

El estado actual de nuestros conocimientos clínicos y anátomo-patológicos, destruye toda esperanza que pueda tener el cirujano en su reapsorcion.

Es un cuerpo estraño que tarde ó temprano tiene que obrar como tal produciendo graves desordenes en el fondo del ojo.

El tercer tiempo suele ser á veces dificultado por un derrame bastante abundante que llene la cámara anterior despues de la iridectomia. Es necesario evacuarla. La modificacion que Critchett ha introducido á este procedimiento evita en mucho la hemorragia que la seccion esclerostical produce.

La salida del humor vítreo es el accidente mas grave que puede presentarse en cada uno de los tiempos de la operacíon. Puede tener lugar antes de la salida del cristalino, al mismo tiempo y despues de su extraccion.

La gravedad no es la misma en todos los casos. Despues de la salida del nucleo no tiene gran importancía sino cuando es muy abundante. Cuando el prolapso se produce juntamente con el cristalino, se encuentra mucha dificultad para extraer las masas corticales, por que en este caso, casi siempre es abundante la cantidad perdida.

Sin embargo de todo esto, es mucho mas alarmante antes de la extraccion del cristalino, el que se produce por ejemplo en un movimiento mal dirijido del quistitomo, ó en momentos de ejecutar el cuarto tiempo. En este caso ademas de presentar los inconvenientes ya citados, hay inminencia de luxacion del cristalino y se corre el riesgo, sino se penetra

con la cureta, (cosa indispensable) de sacar todo, menos la catarata como el caso que cita el Dr. Vidal de Casis.

Nuestro maestro el Dr. Aguirre nos refirió un caso en el que tuvo que ejecutar el primer tiempo de la operacion sin punto de fijacion del globo ocular. Se habia desgarrado el pliegue conjuntival tomado con la pinza. Es preciso pues para evitar este accidente, asegurar bien la fijacion del ojo, tomando la conjuntiva en todo su espesor.

Accidentes despues de la operacion

El accidente mas frecuente en la extraccion linial combinada de de Graefe, es la iritis ó frido-coroiditis cerosa y plástica, la purulenta con tísis del ojo es muy rara. Despues de varios dias de este proceso inflamatorio recien puede observarse, si su resultado será la oclusion completa de la pupila ó si se reducirá simplemente á depósitos mas ó menos considerables en el campo pupilar con sinequias múltiples.

Cuando se desarrolla la iritis, siente el enfermo dolores periorbitarios con mas ó menos violencia, y se produce á veces una quémosis.

Inmediatamente de manifestarse estos fenómenos se debe recurrir al tratamiento de las fritis traumáticas, para conjurar el accidente, es decir se aplicarán sanguijuelas en las sienes, se escarificará al quémosis, y se instilará atropina, continuándose con la compresion del ojo. Esto en lo general será bastante.

La hernia parcial y el enclavamiento del iris ceden á la atropina ó eserina, segun los casos y á la compresion, pero si esto no sucede, es preciso seccionarlo sin pérdida de tiempo, y si es necesario, pasarle cuidadosamente el lápiz de nitrato de plata mitigado. Este último precepto, es general-

mente condenado, pero en nuestra clínica ha dado muy buenos resultados en Salduondo y Francisco Riso, como se verá mas adelante.

Las conjuntivitis catarral ó dipsterica suelen tambien presentarse como complicacion.

Las cataratas secundarias necesitan siempre una segunda operacion, si no puede conseguirse su reabsorcion.

Las últimas investigaciones de Milliot sobre la rejeneracion del cristalino, han permitido sacar deducciones prácticas, tendentes á evitar la produccion de cataratas secundarias. Haciéndose su reproduccion en las porciones ecuatoriales y solamente en la cristaloides anterior, es necesario desgarrar la cápsula, lo mas ancha y estensamente posible. (1)

Becker y Knapp han hecho notar que á los cuatro ó cinco dias, pueden presentarse hemorragias repetidas en la cámara anterior del ojo.

Los accidentes citados en este capítulo, se presentan por lo general en el término de los tres primeros dias, lo que no sucede en los procedimientos antiguos. Pero una de las cosas que mas ha influido en el ánimo de todos los operadores, para que este procedimiento se haya generalizado tanto y en tan corto espacio de tiempo, es la maravillosa y rápida curacion de los enfermos.

Modificacion de Critchett al procedimiento de de Graefe

Uno de los inconvenientes mas serios que se presenta en el procedimiento de de Graefe es el prolápso del cuerpo vitreo.

(1) Estas esperiencias de Milliot, han sido sobre animales y, si hablamos de ellas, aplicándolas al hombre, es solo por analogia que advertimos de paso, mas de una vez se han abusado de ellas.

En efecto, como ya hemos dicho en otra parte, encontrándose la insicion muy inmediata á la zónula de Zinn en toda su estension, se hace muy facil el accidente. El mismo de Graefe confiesa honradamente que en su primera serie de esperimentos perdia el humor vitreo una vez en cada ocho casos Despues sin embargo ha afirmado que ya no le sucedia, sino en cada veinte operados. Puede ser que otros tambien hayan alcanzado esta proporcion, lo que es nosotros, ignoramos. Lo que si sabemos es que el doctor Critchett justamente alarmado por la frecuencia de esta complicacion, imajinó una feliz modificacion. Ella consiste en lo siguiente. Antes de terminar el corte de de Graefe, hace mirar el filo del cuchillo directamente hacia adelante y ejecuta los últimos movimientos de sierra cortando una pequeña porcion de la circunsferencia superior de la córnea, como se vé en la figura 4.

Desde que Critchett introdujo esta modificacion la estadistica es mucho mas favorable.

Haremos notar sin embargo que la manera como termina la seccion el autor que nos ocupa, dificulta mas la salida del cristalino; este pequeño inconveniente, es nada en razon á la garantia de mayor seguridad que le da al cirujano respecto al cuerpo vitreo.

Critchett con su modificacion le ha dado al cirujano del Hospital de Sain-Thomas la base para un nuevo procedimiento que el porvenir hara ver si es el mas ventajoso de todos.

Procedimiento de Liébreich

Liébreich, discípulo del ingenioso autor de la estraccion lineal combinada, siguiendo tal vez los pasos de Critchett,

imaginó algunas modificaciones reales al procedimiento de su ilustre maestro.

Desde luego estableció las siguiente reglas:

« Se hará la puncion abajo, y se dará á la incision una posicion tal que su centro toque la córnea.

« Se evitará cuidadosamente hacer colgajo conjuntival.

« Se retirará la pinza y el elevador, una vez abierta la cápsula.

« En la estraccion no se hará uso de instrumentos de traccion, del gancho, ni cucharilla, sinó se procederá de la manera siguiente: La mano izquierda toma el párpado superior, la mano derecha una cucharilla cualquiera; se ejecuta con esta última el movimiento de deslizamiento prescrito por de Graefe y mientras el enfermo mira hácia arriba, los dedos de la mano izquierda ejercen á través del párpado una ligera presion sobre la esclerótica, cerca del borde superior de la córnea, y un ligero frotamiento, deslizando de arriba abajo, con el objeto de empujar la catarata hácia la herida.»

Estas son sus primeras indicaciones, pero mas tarde, poco á poco fué avanzando sobre la córnea, hasta que por último, en la actualidad, hace casi siempre en un tercio inferior de la córnea, manteniendo la puncion y la contrapuncion en los mismos puntos indicados por de Graefe, con la diferencia que este hace arriba y Liebreich abajo; pudiendo sin embargo, como lo hace á veces, ir algo léjos sobre la esclerótica sin mayor inconveniente.

Asi como avanzaba poco á poco con su seccion hacia el centro de la córnea, asi tambien fué reduciendo cada vez mas la iridectomia, hasta que al fin adquirió el convencimiento despues de mas de trecientas operaciones que no tenia necesidad de la seccion del iris, ni aun para las cataratas seniles y voluminosas.

Operacion.— Instrumentos.— Un cuchillo de De Graefe y

una cureta con quistítomo en el otro estremo. Liebreich no hace uso ni de elevadores, ni de pinza de fijacion.

Bueno está que el autor opere así, haciendo gala de su habilidad, pero por nuestra parte estamos completamente conformes con nuestro digno maestro el Dr. Aguirre, recomendando el uso de la pinza y el blefarostato.

Primer tiempo.—Posicion del cirujano, exactamente lo mismo que para el de De Graefe, es decir, atrás del enfermo para el ojo derecho, y al lado izquierdo para el izquierdo.

Llenadas todas las condiciones necesarias y colocado el blefarostato (suponemos que sea el ojo derecho) se toma con la pinza cerca del borde de la córnea hácia adentro y arriba de su diámetro horizontal y se hace la puncion y contrapuncion de la misma manera que para el de De Graefe, pero por debajo del diámetro horizontal de la córnea, mas ó menos distante de su borde inferior, segun la catarata sea líquida blanda ó dura. Una vez hecha la contrapuncion se hace avanzar el cuchillo lo mas lejos posible, imprimiéndole enseguida un ligero movimiento de modo que su corte mire adelante; al retirarlo se termina la seccion.

La figura primera demuestra este tiempo de la operacion, y en la segunda se vé la posicion de la herida.

Segundo tiempo — Se desgarra la cristaloides con todas las precauciones ya indicadas en el procedimiento de de Graefe. En seguida se saca el blefarostato y la pinza de fijacion.

Tercer tiempo — Este tiempo de la operacion ha sido con razon llamado por Liebreich, parto del cristalino opaco.

En efecto, el índice y el medio de la mano izquierda del cirujano, el primero colocado sobre el párpado superior y el segundo en el ángulo interno del ojo, como lo demuestra la figura 3ª hace suaves presiones en la parte mas alta de la córnea, mientras la cureta ocupa la posicion que la misma figura 3ª lo muestra en el borde inferior de la herida; esta

se entreabre, el cristalino cataratado bascula, empuja el íris que hace las veces del periné y por fin lo vence presentándose en la herida ya entreabierta de antemano. Si ofreciera dificultad á su salida (cosa que no sucede sinó á condicion de no llenar las indicaciones ya dichas), no hay que forzarlo con presiones exajeradas, es preferible que un ayudante favorezca su salida con otra cucharilla de cauchú moviéndolo al núcleo de derecha á izquierda, una vez que haya franqueado una tercera parte de su volúmen. Despues de esta estraccion el enfermo quedará tranquilo con sus párpados cerrados, sobre los cuales se aplicará una esponja fina impregnada de agua fresca y sostenida suavemente con los dedos del operador. Luego que se haya reproducido el humor acuoso, se procederá á la evacuacion de los restos de sustancia cortical, observando las mismas reglas dadas en el procedimiento de de Graefe. Se le instila un poco de atropina y se coloca el apósito. Es probable que sea conveniente tal vez abstenerse de la atropina.

Hé aquí el sencillo procedimiento de Liebreich que lo presenta como mas ventajoso á aquel de su viejo maestro y de sus modificaciones.

Efectivamente, el proceder es el mas simple de todos, el de mas fácil ejecucion, y en cierto modo tiene razon el autor que en el estadoactual de nuestros conocimientos quirúrgicos, pida su aceptacion como método general en nombre de la cirugía conservadora.

Despues de haber descrito los procedimientos operatorios precedentes, consignamos aquí nuestras observaciones clínicas.

Observacion 1ª

Luigi Agnesi, italiano, blanco, 35 años de edad, soltero, profesion albañil, temperamento sanguíneo, constitucion robusta, entró á la Sala de Clínica obstalmológica el 1° de Junio de 1875, y ocupó la cama núm. 39.

Historia — Hace cerca de dos años llevó un golpe en la frente, cayéndose de un andámio de algunas varas de altura, sobre un cajon, produciéndose una herida contusa en la region supra-orbitaria derecha, cuya cicatriz aun conserva.

Quince dias despues observó con sorpresa, que la agudeza visual del ojo derecho, habia disminuido, acentuándose cada dia mas esta pérdida de la vision, como si adquiriese mayor espesamiento, una tela que tenia colocada delante de ese ojo (son sus palabras.) A los seis meses ya no podia ver sinó los bultos.

En esta época empezó á notar los mismos fenómenos en el otro ojo, y hoy 1° de Junio hace solo 18 meses que pasó el accidente, y el enfermo no puede ya conducirse, á penas distingue la claridad y bultos muy oscuros, rodeados de una perfecta iluminacion.

Diagnóstico — Catarata traumática, lenticular blanda en ambos ojos.

Operacion — Despues de llenados los cuidos preliminares, el 15 se le administró el cloroformo, pero fué inútil, este agente no produjo resultado alguno, probablemente porque Agnesi abusaba de los alcoholes.

El 17 fué operado sin cloroformo, por el procedimiento de de Graefe modificado por Critchett. Exito completo; solo quedó una pequeña cicatriz cistoidea.

Observacion 2ª

La catarata del ojo izquierdo fué operada el 22 de Agosto del mismo año por el procedimiento de Liebreich.

El éxito ha sido completo, la cicatriz á penas es visible, quedando además la pupila normal.

Observacion 3ª

Angel Colli, italíano, soltero, 25 años de edad, marinero, temperamento sanguíneo linfático, constitucion fuerte, entró á la Sala de Obstalmoligioa el 23 de Agosto de 1875 y ocupó la cama núm. 32.

Tiene antecedentes sifilíticos; ha teñido chancro, bubon, erupciones papulosas y una iritis sifilíticaque recidivó varias veces.

Hace tres meses cortando un pedazo de madera, un fragmento de ella, vino á herirle el ojo izquierdo. La parte média del cuarto inferior de la córnea, fué perforada por el cuerpo estraño, que indudablemente alcanzó tambien el íris y el cristalino.

Cuando pasaron los fenómenos inflamatorios consiguientes á estas lesiones, Colli se encontró ciego de ese ojo.

Diagnóstico—Catarata traumática cápsulo-lenticular blanda, con sinequias anteriores y posteriores, en el punto leucomatoso por donde fué herida la córnea; en la parte superior del borde pupilar tambien existe una aderencia posterior.

. *Operacion* — Despues de un tratamiento antisifilítico, se le operó por el procedimiento de Liebreich con iridectomia el 3 de Octubre de 1875.

Esta combinacion se hizo necesaria por las muchas aderencías; existía una verdadera miosis.

El primero, segundo y tercer tiempo de la operacion, se hizo sin modificacion de ningun género, pero el cuarto tiempo, no pudo hacerse sin introducir la cureta para sacar un fragmento de núcleo que estaba detenido por la sinequia posterior superior.

Haremos notar que esta aderencia de la cual hablamos en el diagnóstico, no se conoció sino en la operacion. Ella estaba colocada en la insercion superior del íris y la parte ecuatorial de la cristaloides, no dificultaba así las contracciones de esa porcion del íris.

Se introdujo despues una pinza de iridectomia para extraer los restos capsulares, pero al verlos muy aderentes prefirió el cirujano dejarlos al poder absorvente del humor acuoso, antes de provocar con fuertes tracciones una inflamacion del íris, máxime en un individuo predispuesto como este.

En efecto, á pesar de todas estas precauciones y del calomel que se le dió al interior á docis refractas; ademas de la instilacion frecuente de atropina para destruir las aderencias, vino una iritis, y á los tres ó cuatro dias teniamos ya una catarata secundaria.

La causa evidente de esta complicacion son los antece dentes del enfermo.

Despues que pasaron los accidentes inflamatorios y de haber continuado de nuevo su tratamiento antisifilítico, el procedimiento de Bowman con dos agujas vino á poner término á sus males.

Esta operacion se ejecutó de la manera siguiente:

Tomó con la mano izquierda una aguja y la introdujo en la córnea cerca de su borde, empujándola hasta mas allá de la catarata, en seguida con la otra aguja cortante por uno de sus lados tomada con la mano derecha, penetró por la

parte opuesta á la primera puncion, llevandola como á la otra bastante lejos. Las dos agujas estándo cruzadas las separó una de otra para desgarrar la catarata, lo que no se consiguió sino despues de muchas tentativas con el filo de una de las agujas. A los pocos dias todo habia desaparecido y el enfermo salió de alta completamente sano.

Observacion 4ª

Tissot Cesar Antoin, francés, edad 72 años, soltero, temperamento sanguíneo bilioso, constitucion buena, profesion cocinero, se encuentra en la cama núm. 15, desde que entró á la Clínica, el 5 de Noviembre de 1875.

Tiene una catarata lenticular blanda con nucleo duro adquirida en Madagascar por la reberberacion del sol sobre un estenso arenal y la gran cantidad de líquido que su cuerpo ha perdido por el calor y la fatiga, pues tuvo que hacer 12 leguas en el arenal. Al fin de su jornada cayó casi exámine por el cansancio y el dolor que se habia apoderado de sus ojos.

Se echó agua fresca y esto le calmó un tanto, pero cuál fué su afliccion al encontrarse ciego despues de pocos momentos!

El dice que le dieron una pomada que le devolvió la vista del ojo derecho, pero la del izquierdo la perdió completamente. Nosotros no creemos que el ojo haya adquirido su vision por dicha pomada; la esplicacion que damos de dicho fenómeno es la siguiente: la gran plasticidad de la sangre por la mucha cantidad de liquido perdido por el sudor, ha llevado un desórden tal á la nutricion del cristalino que se alimenta por endósmosis, que ha acarreado su opasidad,

agréguese á la alteracion de nutricion citada, la reberberacion del sol.

Antoin volvió á ver con el ojo derecho probablemente por que las alteraciones cristalinianas de este lado han sido menores y pudieron correjirse despues de haber tomado la sangre su estado normal. (1)

El 13 de Noviembre de 1875 fué operado por el procedimiento de Liebreich. Tenia ya arco senil. Esta última circunstancia hace menos fácil el proceso cicatricial y por eso algunos autores recomiendan que en estas condiciones no se debe operar sino por exijencias ed los enfermos. Esta dificultad es mucho menor para los procedimientos modernos.

En el caso que nos ocupa la cicatrizacion se hizo bastante bien á pesar de las imprudencias del enfermo que no podia estar quieto un instante. El éxito fué completo como en Agnesi, realizándose lo que Liébreich dice, que los ojos de sus operados no se diferencian de los sanos, sino por la falta del cristalino. Desgraciadamente esto no siempre sucede como hemos de ver mas adelante.

Observacion 5ª

Ramon Salduondo, español, 63 años de edad, soltero, profesion cigarrero, temperamento sanguíneo, constitucion fuerte, entró al Hospital General de Hombres el 24 de Octu-

(1) Es sabido que Kunde ha probado por numerosos esperimentos que sacando una cierta cantidad de agua del cuerpo de un animal por medio de la salgema se puede producir cataratas á voluntad, y vice-versa que estos cristalinos opacos adquieren su trasparencia completa devolviendo á la sangre la misma cantidad de agua artificialmente sacada.

bre de 1875 y ocupó la cama número 24 de la Sala de Clínica Obstalmológica.

Tiene catarata doble senil. De la historia que hace el enfermo se deduce que probablemente mucho ha contribuido como causa predisponente á su afeccion, los intensos reflejos solares que se producian en una pared blanqueada que daba frente á la ventana donde él trabajaba. El proceso fué lento como sucede generalmente, primero el derecho y despues el izquierdo. Hoy no puede ya conducirse solo.

El 6 de Noviembre del mismo año fué operado por uno de nuestros mas distinguidos condiscípulos, pero desgraciadamente no fué feliz, todo se hizo en el primer tiempo. La contrapuncion salió exesivamente esclerotical cortándose probablemente la zónula de Zinn y habiéndose terminado la seccion de una manera bastante violenta, se precipitó el humor vítreo llevándose por delante lente y cápsula.

La cantidad de humor vítreo perdida puede calcularse en mas de un tercio. El ojo quedó bastante atrofiado, sin embargo el humor vítreo se reprodujo y el ojo tomó mas ó menos sus formas normales.

En el punto de la contrapuncion (el procedimiento fué el de de Graefe) se produjo una gran hernia del iris que no cediendo con la atropina y compresion se cortó y se cauterizó con nitrato de plata mitigado. La herida cicatrizó bien, pero el iris quedó aderido, produciendo una gran desviacion de la pupila hácia arriba. Todo esto pasaba en el ojo derecho.

El 11 de Junio de 1876 el Dr. Aguirre le hizo una iridotomia del modo siguiente: Fijó el globo ocular con una pinza de fijacion, y con la mano derecha tomó el cuchillo acodado de Galezowski, é hizo una incision lineal en el limbo conjuntival superior, introduciendo en seguida en la cámara anterior dejó separarse sus ramas entre las que penetró el iris que fué seccionado. La operacion tuvo por resultado darle

una buena y ancha pupila de la que el enfermo hoy aprovecha para conducirse aunque con trabajo.

Observacion 6ª

Pedro Castillo, moreno, 52 años de edad, Argentino, soltero, soldado, constitucion buena, temperamento sanguíneo, entró al hospital el 14 de Mayo de 1876.

Ha tenido gonorreas, bubones y reumatismo articular agudo.

En el ojo derecho tiene una catarata senil lenticular, y en el izquierdo otra que hasta ahora solo ocupa el núcleo; con este ojo vé todavia bastante bien, pues la sustancia cortical aun se conserva perfectamente transparente.

El 21 de Mayo fué operado por el procedimiento de Liebreich.

La sustancia cortical de este cristalino habia estado casi completamente difluente, siendo esta la causa del error que sufrimos en la operacion con el Dr. Aguirre á quien servia de ayudante.

En efecto, en el momento de efectuar el segundo tiempo, es decir, la discision de la cápsula, salió una abundante cantidad de líquido, que nos hizo creer que fuera el humor vítreo, y por consiguiente se procedió, como debe procederse en estos casos.

Se sacó inmediatamente el blefarostato y despues de inmovilizarle los párpados, penetró con la cureta resueltamente y estrajo el núcleo con habilidad.

Se le dejó al enfermo tranquilo algunos minutos y luego que se reprodujo el humor acuoso, se dió salida á los restos de catarata. La pupila quedó negra y Castillo pudo contar los dedos, signo cierto de que nada ha quedado ya.

Una lijera inflamacion de los bordes de la herida retardó un tanto la cicatrizacion, pero el éxito fué completo.

Observacion 7ª

Antonio Diperzi, italiano, 42 años de edad, casado, profesion albañil, temperamento linfático nervioso, constitucion pobre, entró á la clínica obstalmológica á principio del año pasado con una iridocoroiditis sifilítica doble con atrecía pupilar.

Los dolores periorbitarios eran muy violentos, especialmente por las noches que no dejaba al enfermo conciliar el sueño.

Fué sometido á un tratamiento antisifilítico enérjico, y sufrió una buena série de operaciones.

El ojo derecho fué operado dos veces, primero una irídesis y despues una iridectomía, quedándole una regular pupila aunque con algunas bridas que dificultan un tanto la vision. Con una tercera operacion quedaria completamente bien.

Las mismas operaciones fueron hechas en distintas ocasiones en el ojo izquierdo, pero este se hizo cataratoso y fué operado este año en Mayo, por el procedimiento de Liebreich.

Esta ha sido la operacion mas dificil que se ha presentado en la Clínica y en la que nuestro distinguido maestro ha puesto en juego toda su habilidad, alcanzando un exelente resultado.

Era una catarata cápsula lenticular completamente adherente. Despues de ejecutar el primer tiempo, se vió obligado á hacer una iridotomía con las tijeras finas de Wecker, en seguida una corelisis con la guadaña, recien entonces pudo continuar con los demás tiempos de la ope-

racion. Evacuado el cristalino, se trató de sacar los restos opacos y aderentes de la cristaloides haciendo sucesivamente uso de la cureta, pinza de iris y serratela de Desmarre, sin poderse conseguir absolutamente nada.

Se le puso el bendaje despues de echarle mucha atropina, pero lo que era de esperarse, á las cuarenta y ocho horas se habia producido ya una completa oclucion de la pupila. Se insistió mucho con la atropina administrándosele ademas calomel á dósis refractas, varios dias seguidos. Un principio de reabsorcion empezó á marcarse y cada dia fué acentuándose mas, hasta que hoy Diperzi, tiene una pupila mas larga que ancha que asemeja un tanto á la del gato y una buena agudeza visual.

A propósito de los resultados conseguidos en este enfermo, vamos á recordar lo que el Dr. Aguirre nos decia con mucha razon un dia en la clínica, haciéndonos la pregunta siguiente: ¿por qué las enfermedades de los ojos sanan mas fácilmente en los hospitales y sucede vice-versa para otras afecciones? y contestándose él mismo decia, por que en los hospitales no se trata con consideraciones á los enfermos, es decir, se les hace todo cuanto necesita hacérseles.

En efecto, Diperzi se ha dejado operar cinco veces y ha conseguido la vista, tal vez en el público no se hubiera dejado hacer tres y habria quedado ciego.

Observacion 8ª

Francisco Risso, italiano, 55 años, viudo, naranjero, temperamento sanguineo linfático, constitucion fuerte, entró á la Clínica de Oftalmología el 6 de Junio de 1876, y ocupó la cama Nº 28.

Este enfermo tiene una catarata doble senil, empezó por el ojo derecho y despues el izquierdo.

La primera fué de marcha lenta y la segunda al contrario se desarrolló rápidamente, á los cuatro meses de su aparicion ya no podia andar solo, apenas distinguia la luz y los bultos.

Como teniamos un especial interés en observar los resultados que dá en las cataratas seniles, el procedimiento del cirujano del hospital de Saint-Thomas, se lo propusimos al Dr. Aguirre manifestándole nuestras ideas y deseos. Aceptó nuestra propuesta y el 18 fué operado del ojo derecho. Desgraciadamente un accidente que sobrevino durante la operacion nos privó que sacáramos esta vez todo el resultado que deseábamos.

En efecto, la contrapuncion salió un poco mas esclerotical de lo que debia, hiriendo tal vez como el mismo operador lo decia la zónula de Zinn que produjo el prolapso del cuerpo vitreo en el tercer tiempo de la operacion, estrayendo por esta circunstancia la catarata con la cureta.

Habia tendencia á herniarse el iris y se produjo en efecto, habiendo contribuido mucho para esta complicacion los accesos de tos de que fué atacado en la primera noche que siguió á la operacion. Nos encontramos tambien al dia siguiente con una quémosis cerosa bastante abundante. Estas quémosis si bien no tienen la gravedad de las carnosas pueden sin embargo si son desatendidas comprometer una operacion. Se cortó la parte herniada del iris y se hicieron pequeñas secciones de la conjuntiva quemosada, Ambas cosas se repitieron dos ó tres dias seguidos, pero la herida cuya cicatrizacion se estaba retardando fué tocada con el lápiz de nitrato de plata mitigado, con lo cual se modificó favorablemente y la cicatrizacion se hizo bien. Se ve pues que esto último condenado por muchos autores

ha dado ya en la Clínica del Dr. Aguirre exelentes resultados en dos casos.

Desde el segundo dia se le administró calomel á dósis de un quinto de grano en píldoras como en los demás casos, á tomar una cada media hora al principio y despues cada hora, para favorecer la reabsorcion de una gran cantidad de sustancia cortical que cubria toda la parte anterior del íris y el campo pupilar, al mismo tiempo se le instilaba atropina todos los dias.

Á los diez dias se le quitó el vendaje por un edema de los párpados, que se combatió con fomentos de sulfato de zinc un grano por onza.

Al dia siguiente recien fué que se cauterizó la herida, es decir once dias despues de la operacion, colocándole en seguida el vendaje por un par de dias más. Hago esta especificacion porque arriba solo hablo de ella sin decir en que tiempo se hizo.

Hoy 16 de Julio el enfermo no lleva sinó un anteojo color humo. El campo pupilar está completamente despejado, escepto en su parte superior donde se ve una pequeña porcion de cápsula, que se reabsorverá mas tarde.

El procedimiento de Liebreich que es el que mas se ha empleado en nuestra clínica hasta ahora, ha dado siempre buenos resultados, no hemos tenido todavia ningun caso de iritis ó irido-coroiditis plástica ó cerosa; no hay para que decir que tampoco la purulenta se ha presentado.

Observacion 9ª

N. . . .N . . .(1) argentino, casado, edad 60 años, profesion soldado primero y despues sastre, temperamento sanguíneo,

(1) Reservamos nombre y apellido por que asi se nos ha pedido.

constitucion robusta, entró á la Clínica Obstalmológica el 15 de Julio de 1876, y ocupó la cama núm. 35.

Cuenta que hace mas ó menos cinco años, empezó á perder poco á poco la vision del ojo derecho. Era una especie de nube colocada delante de este ojo que aumentaba constantemente de densidad, disminuyendo mas y mas su potencia visual. Hace ya dos ó tres años que no distingue sinó la luz de las tinieblas.

No tardó mucho tiempo en sentir los mismos fenómenos en el otro ojo, y hoy solo con mucho trabajo puede distinguir las personas. Es en estas condiciones que se ha resuelto á venir á reclamar los recursos de la ciencia.

Examinado á la iluminacion oblícua y á la luz del obstalmoscopio diagnosticamos catarata senil completa lenticular en el ojo derecho, y otra de la misma naturaleza en el izquierdo, pero incompleta.

Se resolvió la operacion y fuimos designados para ejecutarla al dia siguiente. Aceptamos con placer y temor al mismo tiempo la distincion de que éramos objeto. Era la primera operacion de este género que íbamos á ejecutar y temiamos no corresponder á la confianza que habia depositado en nosotros nuestro digno maestro.

La operacion la hicimos al dia siguiente y en ella fuimos tan feliz, que pudimos seguir en todos sus detalles todas las reglas del arte. El procedimiento que seguimos fué el de Leibreich. Sacamos una catarata, cuyo diámetro era de 8 milímetros.

Es la mayor que se haya sacado en la Clínica.

La seccion se hizo como á un milímetro del diámetro horizontal de la córnea.

Despues de instilarle algunas gotas de atropina, se le puso el vendaje compresivo y fué conducido á su cama. Habrá caminado unas cuarenta varas, distancia que calculamos de la sala de operaciones al número 35 que él ocupa. Allí

hizo algunos esfuerzos para desnudarse y mucho mas cuando al sentarse en su lecho sintió que éste se hundia, tenia colchon elástico.

Entramos en todos estos detalles porque creemos que solo ellos esplican la complicacion con que nos encontramos al dia siguinte cuando le levantamos el apósito. El íris estaba herniado, se trató de hacer su reduccion con la cureta de cauchú, y no pudiendo conseguirse, se hizo su exicion y en seguida le instilamos atropina.

A las cuarenta y ocho horas despues de esta segunda curacion le volvimos á descubrir el ojo, la herida estaba perfectamente bien, no habia enclavamiento del íris y caminaba directamente á la cicatrizacion.

Los restos de sustancia cortical que á las 24 horas habian aparecido en el campo pupilar, estaban totalmente reabsorbidos y solo quedaba en su parte superior una pequeña porcion de cápsula que va á reabsorverse tambien. Para favorecer este proceso de disolucion se le administró calomel á dósis de un cuarto de grano en polvo á tomar un papel cada media hora. Se ve pues, por todo lo que precede que el resultado final será exelente.

De la anestesia en las operaciones de cataratas

—

La anestesia en las operaciones sangrientas y dolorosas es un precioso recurso del que el cirujano hace uso frecuentemente. Ella le da estrema seguridad en las maniobras operatorias y puede garantir con mas fácilidad su éxito, especialmente en aquellos casos que este dependa no solo de la habilidad del operador, sino de la inmovilidad de los órganos en las regiones operadas. Hé aquí el motivo por que se ha recomendado con tanta insistencia el empleo de estos

agentes en las operaciones oculares. ¿Pero debemos emplearlos en las operaciones de cataratas? Esta es la cuestion que pasamos á discutir.

Empezamos por declarar que es muy ventajoso poder contar con la completa tranquilidad de los enfermos en maniobras como estas, en que el cirujano tiene un estrechísimo campo de accion y que el peligro de malograrla es inminente en cada movimiento involuntario del globo ocular.

Un ojo anchamente abierto, es mas ni menos que una pelota de goma fina, llena de agua que de antemano ha sido estensamente cortada y colocada en el hueco de la mano. Una presion un poco fuerte é irregularmente hecha con los dedos hace derramar su contenido. Exactamente esto puede aplicarse al ojo, las contracciones involuntarias de sus músculos y del orbicular ocasionan con la mayor facilidad el prolapso del cuerpo vítreo.

Los anestésicos produciendo la relajacion de estos músculos inmoviliza completamente el ojo y facilitan admirablemente todos los tiempos de la operacion.

Pero ahora preguntamos, ¿se consigue todo esto sin ningun inconveniente? ¿Hay derecho con el objeto de facilitar una operacion en el que no se juega la vida, de recurrir á agentes peligrosos que pueden ser mortales? Hé aquí el fondo de la cuestion-

La administracion del cloroformo ó del éter solo es útil á condicion de producir la relajacion absoluta y para esto hay que hacer uso de grandes cantidades. Jacobson daba hasta 500 gramos, cantidad exesivamente elevada y que solo se esplica por que él operaba en un pais donde se abusa con frecuencia de las bebidas alcoolicas.

Pero no queremos sacar argumentos de estas cantidades estremas y suponemos el empleo de docis infinitamente menores. De todos modos se necesitan fuertes cantidades

para llevar la anestesia hasta la relajacion absoluta y esto como sabemos todos, ha ocasionado mas de un accidente.

La práctica quirúrjica general cuenta ya muchos casos desgraciados. Esto no es una crítica, recordamos solo para probar que estos agentes no son inocentes. Pero si no criticamos en la práctica de la cirujía general, reprochamos altamente su aplicacion en los casos que nos ocupa.

Nosotros no creemos que un cirujano esté autorizado á convertir una operacion sin importancia vital en otra que la tenga, sino en circunstancias sumamente raras.

Vamos á colocar aquí algunos párrafos de una carta que Delgado Jugo le dirijió al Dr. Wecker ardiente partidario de la anestesia, en contestacion á otra de este, donde le hablaba de dos casos de muerte, uno de los cuales le pasó al doctor Giraud-Teulon.

Yo no me contentaria jamás, decia Delgado Jugo, con un proceder que siquiera fuese mas ventajoso, por otorgar mas facilidades para la operacion, arriezgaba una vez de diez mil la vida del enfermo. ¿ Y eso para qué ? Para obtener la readquisicion de una funcion, cuyo ejercio, si bien es de una importancia trascendental no es absolutamente indispensable vitalmente considerado.

Estoy seguro que si á la mayoria de los ciegos por cataratas se le sometiese la cuestion poniendo en la balanza de un lado, y aun exajerandolo, el dolor que la operacion produce, y del otro la ausencia del dolor obtenidos por los anestésicos, pero revelandoles honradamente el peligro á que puede esponer la vida, siquiera sea en una proporcion matemática, exajeradamente rara, todos ellos no hay que dudarlo, optarian por ser operados sin ser anestesiados.

Este es un argumento *ad hominem*, que en último término es de gran importancia, pues que es el operado el que recoje los frutos que la operacion produce.

Los dos casos continua, que V. refiere de muerte del

paciente, y de los cuales no conocia mas que el del profesor inglés, estoy seguro que han producido amarguísimas horas en los honrados y distinguidos comprofesores á quienes ha cabido en suerte tal desgracia.

Agréguese á todas estas consideraciones los vómitos que derrepente pueden sorprender al operador y encontrarse entónces sériamente embarazado en la operacion. Jacobson dice que en estos casos todos los accidentes pueden evitarse con un manojo de hilas puesto sobre el ojo y apretado con la palma de la mano. De este modo probablemente no tendrian lugar parte de las complicaciones que se habrian producido sin esta precaucion, pero una hernia del iris y tal vez una pérdida mas ó menos abundante del humor vítreo difícilmente se podria evitar. Muchas veces apesar de un bendaje bien colocado se producen las hernias irideas á causa de accesos de tos y con tanta mayor razon con los esfuerzos violentos del vómito.

Podemos pues, decir con mucha razon, que no solamente se apeligra la vida del enfermo con la administracion de un anestésico, sino en algunos casos se apeligra la operacion misma, que era lo que se pretendia facilitar.

Nosotros preferimos en efecto, un individuo torpe é indócil durante la operacion, y no un anesteciado con vómitos ó que despierte inconcientemente.

Sin embargo los creemos indicados en casos escepcionales de enfermos exageradamente nerviosos.

Los chicos de pechos deben ser cloroformados en general pero siempre que pueda evitar debe hacerse, como por ejemplo en los casos de operaciones por discision de la cápsula.

El doctor Wecker prefiere el éter al cloroformo por ser menos peligroso. Dice que el éter produce una relajacion tan completa como el cloroformo y casi tan rápida, á condicion de ser puro químicamente hablando y suficientemente rectificado á 66°.

Con esta clase de éter que llama americano ha tenido ocasion muchas veces de operar estrayendo cataratas envueltas en su cápsula. Asegura que en todos estos casos ha conseguido siempre una anestecia completa y rápida.

Vº Bº

CLETO AGUIRRE.

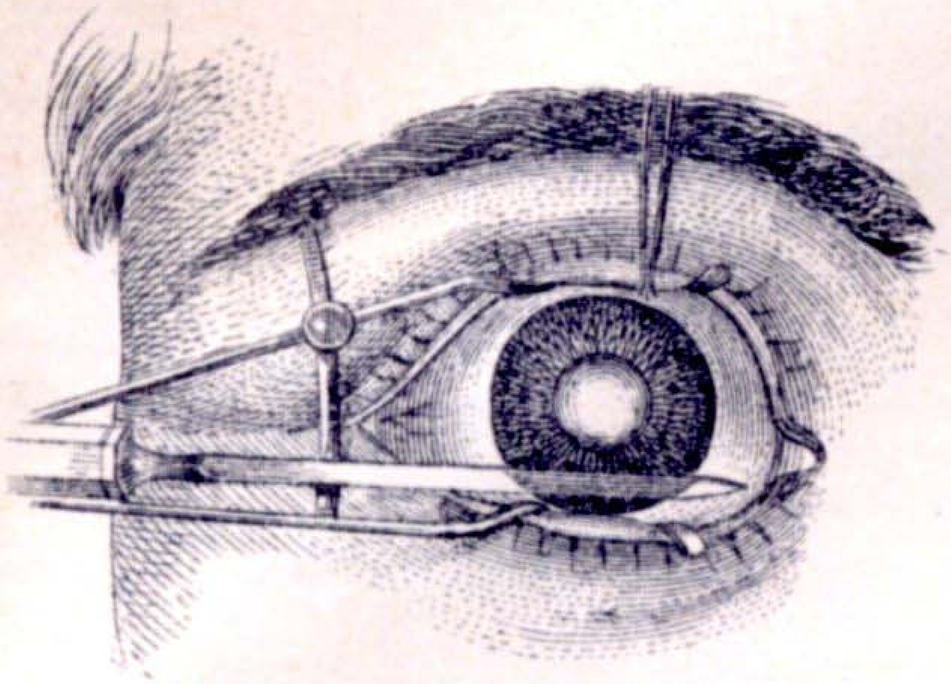

Fig. 1.

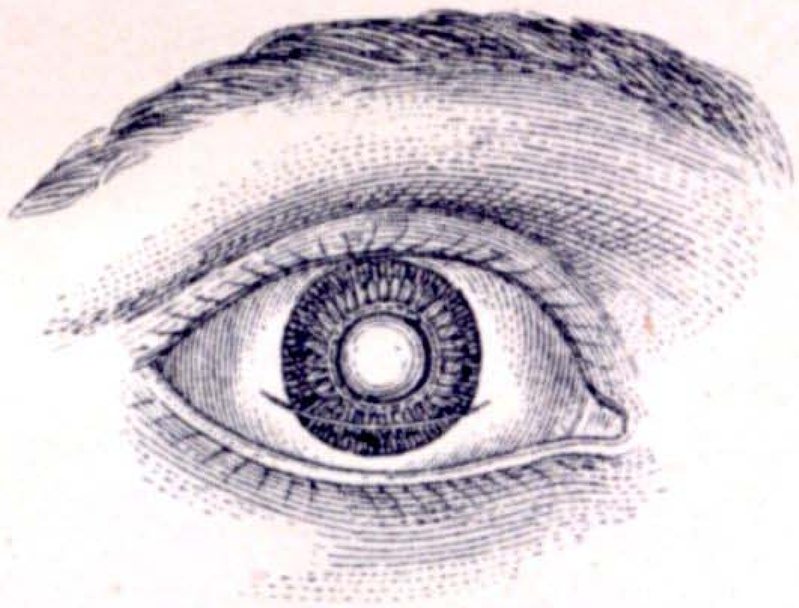

Fig 2.

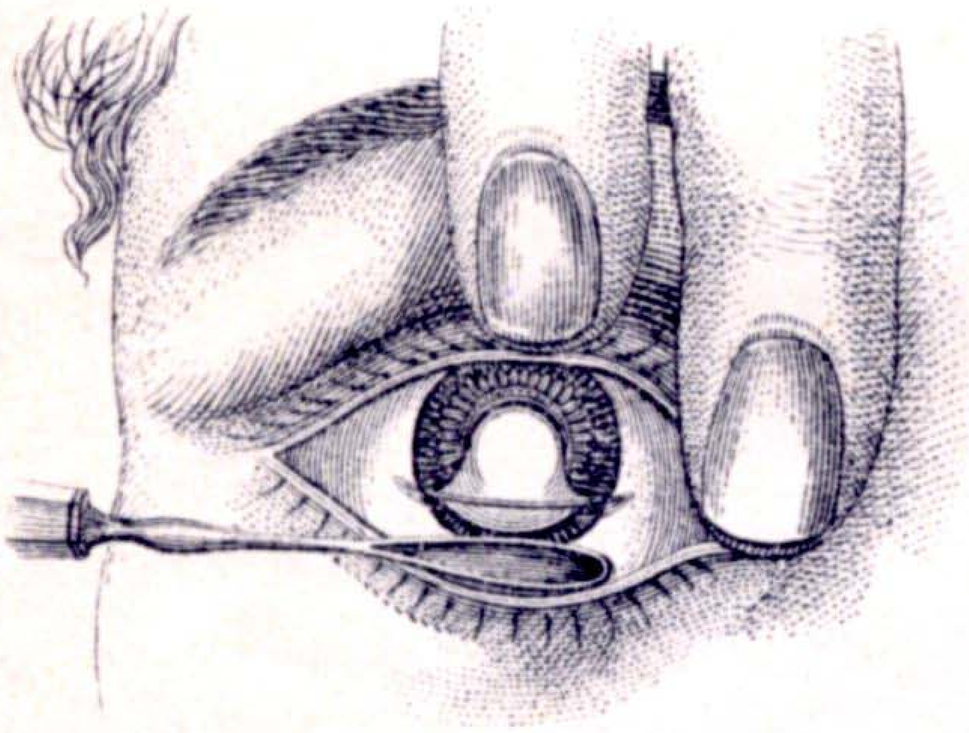

Fig. 3.

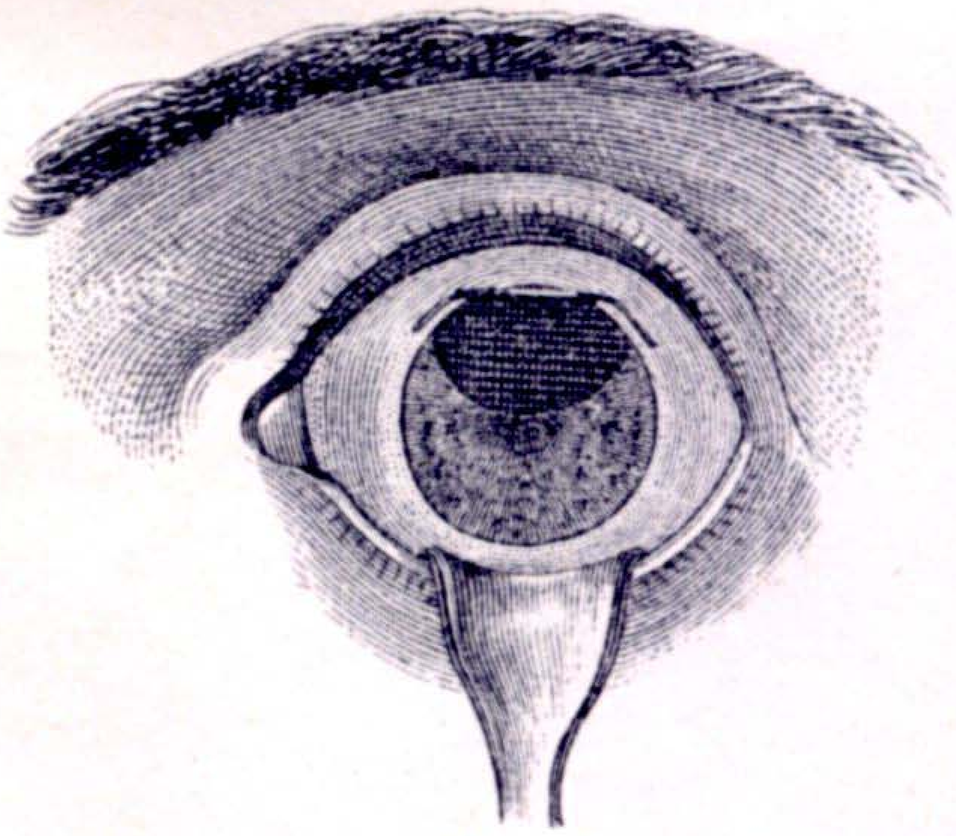

Fig. 4.

PROPOSICIONES ACCESORIAS

1ª ANATOMIA — ¿Qué órganos se encuentran contenidos en la pélvis y á qué aparato corresponden?

2ª FISIOLOGIA — Fenómenos químicos de la digestion.

3ª PATOLOGIA GENERAL – Síntomas que suministran la respiracion.

4ª MATERIA MÉDICA Y TERAPÉUTICA — ¿Qué se entiende por medicamento?

5ª PATOLOGIA ESTERNA — Tratamiento de las estrecheces de la uretra.

6ª CLÍNICA MÉDICA — Diagnóstico diferencial entre la diábetes nzucarada y la insipida.

7ª MEDICINA LEGAL — Clasificacion de las cuestiones médico legales.

8ª OBSTALMOLOGIA — Diagnóstico diferencial de las cataratas.

9ª OBSTETRICIA — Diagnóstico del ~~parto.~~ embarazo