FACULTAD DE CIENCIAS MEDICAS

CONTRIBUCION AL ESTUDIO

DE LA

DISLOCACION DEL HÍGADO

TÉSIS

DE

JORGE B. GOROSTIAGA

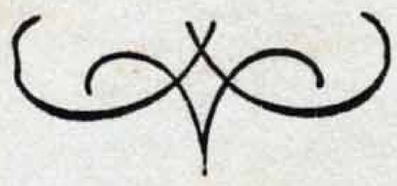

BUENOS AIRES

Imprenta de M. BIEDMA, Belgrano 133 á 139

1883

Facultad de Ciencias Médicas

Decano	Dr. D. MANUEL PORCEL DE PERALTA
Vice Decano	« « MANUEL ARAUZ
Tesorero	« « MAURICIO GONZALEZ CATAN
Académicos	« « NICANOR ALBARELLOS
	« « MAURICIO GONZALEZ CATAN
	« « CLETO AGUIRRE
	« « PEDRO A. PARDO
	« « MANUEL ARAUZ
	« « LEOPOLDO MONTES DE OCA
	« « MANUEL PORCEL DE PERALTA
	« « EDUARDO WILDE
	« « PEDRO A. MATTOS
	« « JOSE T. BACA
	« « DOMINGO PARODI
	« « RAFAEL HERRERA VEGAS
	« « IGNACIO PIROVANO
	« « PEDRO MALLO
	« « GUILLERMO RAWSON
	« « MARTIN SPUCH
	« « FRANCISCO A. TAMINI
	« « JOSÉ M. ASTIGUETA
	« « JACOB DE TEZANOS PINTO
	« « MANUEL BLANCAS
	« « ANTONIO F. CRESPO
Secretario	« « LUIS DE LA CARCOVA

ESCUELA DE MEDICINA

ASIGNATURAS	CATEDRATICOS
Anatomía descriptiva y topográfica.	Dr. D. Mauricio Gonzalez Catan
Histologia y Anatomia Patológica	» » F. A. Tamini
Fisiologia general y humana	» » J. M Astigueta
Patologia general y ejercicios clínicos . . .	» » José T. Baca
Materia Médica y Terapéutica	» » Pedro A. Mattos
Higiéne pública y privada	» » Antonio F. Crespo
Patologia esterna	» » Leopoldo Montes de Oca
Patologia interna	» » Manuel Arauz
Clinica Quirúrgica	» » Ignacio Pirovano
Oftalmologia y Clínica respectiva	» » Cleto Aguirre
Clinica de niños	» » Manuel Blancas
Clínica de mujeres	» » Jacob de T. Pinto
Clínica Médica	» » Manuel P. de Peralta
Medicina legal y Toxicologia.	» » Eduardo Wilde
Obstetricia y Clinica respectiva	» » Pedro A. Pardo
Medicina operatoria	» » Ignacio Pirovano

SUSTITUTOS

Anatomia descriptiva y topográfica.	Dr. D. J. J. Naon
Histologia y Anatomia Patológica	» » Juan Borbon
Fisiologia general y humana	» » Josué Berutti
Patologia general ejercios clinicos.	» » Luis de la Cárcova
Materia Médica y Terapéutica	» » Pablo M. Santllan y Enrique del Arca
Higiene pública y privada	» » Vacante
Patologia esterna	» » Lucio Melendez
Patologia interna	» » M. T. Podestá, Claudio Benitez è Inocencio Torino y J. M. Penna.
Clínica Quirúrgica	» » Julian Aguilar
Oftalmologia y Clínica respectiva	» » Pedro F. Roberts, Pedro Carrasco y P. Lagleyze
Clínica Médica	» » Juan B. Gil, Carlos L. Villar y Eufemio Uballes
Medicina legal y Toxicologia.	» » Manuel Blancas (en ejer.) y Dr. T. Susini
Obstetricia y Clinica respectiva	» » Antonio T. Ballester, S. A. Molina y L. F. Vila
Medicina operatoria	» » Antonio C. Gandolfo

Disectores

DOCTOR DON JUAN J. NAON y DON ANDRÉS F. LLOVET

PRESIDENTE DE TÉSIS

DOCTOR DON PEDRO A. PARDO

Á LA MEMORIA QUERIDA DE MIS PADRES

Á MIS HERMANOS

A MIS MAESTROS

A MIS DISTINGUIDOS AMIGOS Y COMPAÑEROS

DOCTORES D. RICARDO COLON Y D. ALEJANDRO KORN

SEÑOR PRESIDENTE:

SEÑORES ACADÉMICOS:

El estado fisiológico de todo órgano ó aparato de la economía humana, se halla sostenido por la accion conjunta de estas condiciones esenciales:

1° La fijeza de su posicion y relaciones anátomo-topográficas.

2° La integridad de los elementos histológicos que lo componen.

3° La constancia de su irrigacion sanguínea y de la accion reguladora del sistema nervioso.

Cualquiera de estos términos primordiales que se altere, modifica el estado fisiológico de un órgano y crea para él, rebajando ó perturbando su perfecto funcionamiento, condiciones anormales que le alejan de una manera mas ó ménos acentuada del estado de salud para hacerle entrar en el dominio de la patología.

Es á la clase de las enfermedades producidas por la perturbacion de la primera de aquellas condiciones gene

rales del equilibrio fisiológico, á la que pertenece la entidad mórbida, cuyo estudio constituye el tema de este trabajo.

En efecto, trato de una enfermedad constituida, por el cambio de lugar de un órgano tan importante de la economía como es el hígado, raro accidente patológico, al que, para darle una denominacion relacionada con su patogenia; el primero que le describió, un médico italiano, Arnaldo Catani (de Milan) llamóle *Hígado ambulante.*

He elegido este tema por creerlo revestido de cierta importancia y oportunidad fácil de demostrar.

Es importante, como lo son todas las cuestiones que tienden á ensanchar los dominios de la medicina práctica, y en el presente caso se trata para la nosografia de una entidad, que por la carencia de datos no se ha incorporado aun á sus cuadros didácticos ; para la clínica de una cuestion nueva que á la vez que representa una conquista recogida por los medios de diagnóstico físico, establece un objeto mas que se enlaza á las investigaciones diferenciales que ella aplica en el estudio de los tumores abdominales ; para la terapéutica, en fin, de un problema en solucion, porque los tratamientos principalmente protéticos que hasta hoy se ha aplicado esclusivamente á dicha enfermedad son susceptibles y esperan aun indispensables perfeccionamientos.

Los casos pocos numerosos de dislocacion del hígado observados hasta el presente, se han dado á conocer aisladamente en publicaciones diversas y en distintos idiomas, siendo muy pocos los que se han ocupado de reunir estos hechos bajo una redaccion comun y faci-

litar asi el juicio comparativo de ellos, que es tan útil y necesario para el estudio completo de una enfermedad.

Es con el objeto de contribuir á esta exigencia subsistente para el estudio completo de la enfermedad, que me he propuesto escribir esta nueva monografía, en la cual me ocupo.

1° De reunir casi la totalidad de los casos dispersos en la ciencia, vertiéndolos á nuestro idioma y colocándo en órden cronológico.

2° De hacer el estudio particular de un nuevo caso sucedido entre nosotros cuya observacion he recogido personalmente; y que es el primero que figura en nuestra literatura médico-quirúrgica.

Apesar de todo no abrigo la pretension de que el trabajo de mis débiles fuerzas baste aun para deducir la doctrina didáctica de la nueva entidad patológica; pero á título de una contribucion creo que puede ser aceptable, y en vista de la premura del tiempo de que he dispuesto para su ejecucion, espero que serán disculpadas sus deficiencias, con lo cual quedarán satisfechas mis aspiraciones.

Para comprender mejor el estudio de la *dislocacion del hígado*, me ha parecido conveniente, ántes de abordar esta cuestion, hacer algunas consideraciones sobre la anatomía topográfica del hígado, sus medios ó vínculos de fijeza en la region que normalmente ocupa.

El hígado, la glándula y la víscera mas voluminosa del organismo humano, se distingue á la vez que por la multiplicidad de sus relaciones topográficas, por sus funciones fisiológicas. Su estrecha union con considerable número de importantes órganos vecinos y ante todo su relacion con la mayor de las cavidades serosas, hacen que las alteraciones hepáticas no solo tienen importancia como tales, sino tambien influyen sobre los órganos próximos, como á su vez el hígado sufre la influencia de las modificaciones de estos últimos.

El círculo de estas condiciones patogénicas aumenta considerablemente el hecho de ser el hígado sucep-

tible de notables cambios en su posicion relativa, y que las partes inferiores del mismo, su borde anterior puede esperimentar dislocaciones estensas.

Sin embargo, las partes superior y posterior, á pesar de constituir el núcleo mas firme del órgano, no son indiferentes á la influencia de las partes vecinas, como lo demuestra el estudio del empiema derecho y el desarrollo de los grandes tumores renales. Pero estos cambios son escasos relativamente á los de las partes inferior y anterior del hígado.

Agréguese á estas predisposiciones mórbidas, dependientes de la posicion topográfica del hígado, otras debidas á la naturaleza peculiar de su parénquima; el poderoso desarrollo y la naturaleza doble de su sistema vascular, dan lugar á modificaciones debidas al cambio, ya sea del caudal sanguíneo general ó abdominal y á una sujecion de las menores alteraciones de la circulacion. En estas condiciones debe buscarse la esplicacion de las relaciones recíprocas, ya activas ó pasivas entre las afecciones del hígado y otros órganos, y el hecho que esta glándula, no solo obra sobre otros órganos sino que sufre tambien de rechazo como ninguna otra bajo las alteraciones de la circulacion y de la nutricion; hasta el punto de poder servir como índice ó reactivo de estas alteraciones.

De estas consideraciones se desprende la importancia del conocimiento exacto de la situacion topográfica del hígado y de sus condiciones anátomo-histológicas.

Topografía del hígado

La determinacion exacta de la situacion y volúmen del hígado es la primera exigencia en toda investigacion; á pesar que importantes desorganizaciones pueden efectuarse sin modificar éstas. Por otra parte, es evidente que aun cuando no encontramos modificaciones en este sentido, no podemos diagnosticar un estado normal.

Por regla general, el hígado ocupa la cavidad del hipocóndrio derecho, llenándole casi por completo, una gran parte del epigastrio, avanzándose hasta el hipocóndrio izquierdo. Encontrándose situado por consiguiente, debajo del diafragma, que le separa de los pulmones y del corazon, encima del estómago, del duodeno, cólon transverso, intestino delgado que le forman una especie de cogin, y cubierto casi completamente por el reborde de las falsas costillas que solo una pequeña parte del lóvulo izquierdo está en contacto inmediato con la pared abdominal, manifestándose al abrir la cavidad ventral. La mayor constancia se observa en los límites superiores, que en relacion con el diafragma corresponden por su punto mas elevado comunmente al nivel del cartílago de la cuarta costilla.

El límite inferior, sujeto á modificaciones mas frecuentes, corre á lo largo de la última costilla, pero

en la mayoría de los casos le sobrepasa siguiendo su direccion en 2 á 4 cent. En la línea axilar el borde inferior corresponde en el primer caso al 10° espacio intercostal, y en el segundo caso al 11° ó mas abajo. Estas modificaciones esperimentan numerosas variaciones en los adultos, variaciones mas notables aun si comparamos los dos sexos entre sí, y tenemos en cuenta las condiciones de la niñez. En las mujeres y en los niños la parte que sobrepasa el borde costal suele tener una estension mas notable á causa de la estrechez ó desarrollo incompleto del tórax.

El lóvulo izquierdo que ocupa la parte superior del epigastrio y se estiende por encima de la corvadura menor de la parte pilórica y del principio del duódeno, está sometida en cuanto á su volúmen y forma á variaciones notables: miéntras que muchas veces corto y abultado apénas toca los límites del hipocóndrio izquierdo, otras veces ensanchado y delgado se estiende lingüiforme hasta el bazo. El borde anterior en la línea mediana, queda por encima del punto medio de una línea que se estendiera del apéndice xifóides del esternon al ombligo, y de allí se estendiera mas ó ménos oblícuamente hácia arriba.

En cuanto á la *forma* y al *volúmen* del hígado, debe, ante todo, notarse que son distintas en el órgano estraido, y de lo que son *in situ* esperimentando en ese caso cambios tan notables, como ningun otro órgano, con escepcion del cerebro. Es esta una circunstancia que no debe olvidarse al comparar los resultados de la necropsia con los datos del estudio clínico.

Por su extraccion del cuerpo, el hígado se vuelve mas ancho y aplanado y, por consiguiente, la convexidad superior y la concavidad inferior pierden en corvadura lo que ganan en amplitud. Su forma es pues muy irregular y bastante difícil de determinar. Sin embargo, se le puede comparar con Glisson á un segmento de ovoide que corresponderia, segun la observacion de Haller á toda la estremidad gruesa y á la mitad superior de la pequeña.

En los individuos en que el bazo es muy voluminoso, y algunas veces los repliegues peritoneales se encuentran sobrecargados de una gran cantidad de grasa, el contorno del hígado tiende á volverse circular, y este órgano representa entónces mas bien un segmento de esferoide que un segmento de ovoide Cuando el pecho es mas ó ménos estrecho en su base, conformacion que se observa frecuentemente en las mujeres, el hígado se acorta encogiéndose en el sentido transversal, alargándose al mismo tiempo en el sentido vertical, insinuándose entre las paredes del abdómen y la masa flotante de los intestinos; en la mayor parte de los casos de este género ofrece un aspecto cuneiforme, tanto mas acentuado cuanto mas estrecha sea la base del tórax.

El hígado no es solamente la mas voluminosa de las glándulas, puede ser considerada como la mas pesada y la mas voluminosa de las vísceras. Sus dimensiones varían mucho segun la edad, sexo, individuos y el estado de salud ó enfermedad.

Sin ocuparnos del volúmen del hígado en el em-

brion, en el recien nacido y en el niño, puede decirse que el hígado crece hasta la edad de 30 ó 40 años.

Una vez que ha llegado á su completo desarrollo, el hígado no presenta un volúmen igual en todos los individuos. Resulta de las investigaciones de P. Sappey que ha tomado medidas en diez adultos de los dos sexos de veinticinco á setenta y ocho años, que en el adulto y el viejo los tres principales diámetros (transversal, antero-posterior y vertical) para el primero es de 28 cent., para el segundo de 20 y para el vertical de 6.

Estos diámetros varían notablemente, segun los individuos, pero si en el estado de salud la mayor diferencia que se observa entre el hígado mas pequeño y el mas voluminoso no exede, ó exede apénas un tercio.

El volúmen del hígado, no varía solamente de un individuo á otro; varía tambien en el individuo mismo, segun la cantidad de sangre que este órgano recibe de la venaporta: así, aumenta durante la digestion, ó si el sistema venoso abdominal es el sitio de una circulacion mas activa, disminuye en el intérvalo de las comidas. Estas variaciones de volúmen se pueden fácilmente constatar en un animal vivo, suspendiendo y restableciendo el curso de la sangre en el tronco de la venaporta.

En cuanto al peso absoluto del hígado, este es proporcional á su volúmen y á la cantidad de sangre que contiene; de esto se sigue que, cuando se le desprende

para colocarle en el platillo de la balanza se debe tener un resultado siempre inferior á su peso real.

Por esperiencias hechas por Mr. Sappey y á ejemplo de otros autores que le han precedido en la esperimentacion, para verificar el peso cadavérico y fisiológico del hígado, era menester ingurjitar tanta agua, hasta que el órgano volviese á tomar las condiciones de tension, consistencia, aspecto unido que nos ofrece en el vivo; de esta manera se obtiene el peso cadavérico y el peso fisiológico del hígado, esto es, por dos operaciones sucesivas, pesando ántes y despues de ingurjitado. Resulta de las investigaciones de Sappey, que las ha verificado sobre una serie de diez hígados de adultos de ambos sexos y de diversas edades:

Peso medio del hígado	cadavérico	1,451
» » » »	fisiológico.	1,937

El hígado se encuentra mantenido en la posicion que normalmente ocupa, no solamente por los órganos que le rodean, sino tambien por los repliegues membranosos que le fijan á las paredes del abdómen y al diafragma. Estos repliegues llamados *ligamentos del hígado* forman una dependencia del peritóneo; son cuatro: el *ligamento suspensorio*, el *ligamento coronario* y los dos *ligamentos laterales*.

El *ligamento suspensorio del hígado*, gran repliegue del peritóneo, repliegue de la vena umbilical, se estiende desde el ombligo hácia el borde anterior del hígado.

Llegado al nivel de este borde, se divide en dos partes, una de ellas se distribuye en la cara inferior del órgano para acompañar el cordon de la vena umbilical, miéntras que la otra se dirige sobre su cara superior, prolongándose hasta el ligamento coronario.

Esta última mucho mas ancha que la precedente, merece sola el nombre de ligamento suspensorio. Se encuentra situada trasversalmente entre el hígado y el diafragma, de tal suerte, que una de sus caras mira hácia adelante y la otra hácia atras. Su borde anterior ó borde izquierdo adhiere á la parte media del diafragma. Su borde posterior ó borde derecho se fija á la cara superior del hígado, dividiéndola en dos partes muy desiguales. Esta parte superior encierra en su espesor un poco de tejido celular, algunos capilares venosos, y muchos gruesos troncos linfáticos que atraviesan el diafragma para desembocar en los gánglios situados sobre el trayecto de los vasos mamarios internos

La parte de ligamento suspensorio que se estiende del ombligo al borde anterior del hígado, ofrece la figura de un triángulo muy alargado; es á la que se aplica particularmente el nombre de *gran repliegue del peritóneo, repliegue de la vena umbilical*.

Como el ligamento suspensorio propiamente dicho, se dirige de izquierda á derecha, afectando una direccion oblícua y no trasversal.

Su borde anterior, ligeramente convexo, se inserta en la línea blanca. Su borde posterior, un poco cón-

cavo, libre y redondeado, contiene en el feto la vena umbilical y en el adulto el cordon fibroso que resulta de su obliteracion.

Este ligamiento está formado de dos láminas del peritóneo adosadas una á otra, y unidas entre sí por tejido celular bastante denso. Su mitad superior contribuye solo á fijar el hígado en la situacion que ocupa, y parece que tiene por objeto mantenerlo en una relacion constante con el bazo y el estómago, oponiéndose á la dislocacion por rotacion que tiende á producirse cuando adoptamos la posicion en decúbito lateral derecho. Su mitad inferior está destinada á protejer en el feto la vena umbilical, que libre y flotante habria podido ser fácilmente estrangulada y comprimida por las circonvoluciones intestinales.

El *ligamento coronario* une el borde superior del hígado, á la cara inferior del diafragma. Transversal, un poco curvilíneo y constituido tambien por dos láminas del peritóneo, que se estiende la una del diafragma sobre la cara superior del hígado, la otra se dirige desde el diafragma á la cara inferior de la glándula. Debe notarse que estas dos hojuelas no se adosan exactamente, dejando un intérvalo de 10 á 12 milímetros. En toda la estension de este intérvalo, el hígado se aplica al diafragma, y le adhiere por un tejido celular poco denso. El ligamento coronario contribuye muy poderosamente á fijar el hígado en su posicion, oponiéndose á toda dislocacion, sea en el sentido transversal, sea en el antero-posterior.

Los *ligamentos laterales*, están situados en las estremidades del ligamento coronario, los cuales pueden ser considerados como dependencia. Resultan del adosamiento de estas láminas que hemos visto descender del diafragma sobre las caras superior é inferior del hígado, presentándose, por consiguiente, bajo el aspecto de un repliegue membranoso análogo al que constituye el ligamento suspensorio. Su figura es la de un triángulo isósceles que adhiere por uno de sus lados al hígado y por otro al diafragma. Su vértice se continúa con el ligamento coronario; su base queda libre y flotante. El ligamento lateral izquierdo es en general mas ancho y mas largo que el derecho.

Las dimensiones de estos repliegues ofrecen, sin embargo, algunas variedades. Entre las dos láminas que le constituyen, se observa una delgada capa de tejido celular, capilares sanguíneos, y en general uno ó dos troncos linfáticos.

El hígado así mantenido, y fijo, se puede decir, á la cara inferior del diafragma, conserva con este músculo sus relaciones casi invariables. Pero participa de su movilidad.

Enumeracion y descripcion de los casos de dislocacion del hígado, conocidos hasta el dia

He reunido en órden cronológico las observaciones que van en seguida, y coloco íntegras la mayoría de ellas, tratando de conservar en las traducciones, el espíritu y estilo que ha usado cada autor al escribirlas. Habiéndome sido imposible, por mas que he buscado, conseguir el testo de algunas de ellas, me veo necesariamente limitado á citarlas, dando las indicaciones bibliográficas que les corresponden.

I—Arnaldo Cantani,—*Caso di fegato ambulante*—In anali: Univers: di Med. é Chir. pájina 373—Noviembre 1866.

II—Romolo Piattelli—*Un secondo caso di fegato ambulante*—In Revista Clin. di Bologna N°. 10—1868.

III—Meissner—Schmidt's Jahrb; 1869, 141. pg. 109.

IV—C. Barbarotta—*Nuovo caso di fegato ambulante* - Publicado en el Morgani. Entrega X—Año 1870.

Se trata de una mujer madre de familia. Tuvo seis hijos, luego un aborto al 2° mes. Despues de esto el vientre aumentó tanto de volúmen, que se pensó en un nuevo embarazo. Hay que hacer notar, que esta señora tenia la mala costumbre de ajustarse demasiado el corset.

Como fenómenos apreciables, se observaba, en el lado izquierdo un tumor que variaba de situacion segun que se hacia cambiar el decúbito de la enferma. Examinando este tumor se pudo apreciar que era el lóvulo izquierdo del hígado, que habia cambiado este órgano de tal modo su posicion, que se encontraba su borde á 4 traveses de dedo del borde costal.

El tumor así constituido por el hígado dislocado, se podia reponer volviendo á su posicion normal, por medio de manipulaciones que se practicaban.

V—Winkler (de Sajonia) *Zur casuistick und Œtiologie der Wanderleber* -In Archiv: Für Gynaekologie - Año 1872.

El presente caso se refiere á una mujer, que tuvo dos partos, en el tercer parto observábase en ella un *vientre en alforja.*

Cuatro semanas despues de su último parto, al levantar una carga pesada, esperimentó dolores lancinantes en el hipocondrio derecho. acompañaron á estos dolores, náuseas, eruptos, sudor frio y cara descompuesta; este estado duró tres dias. Los dolores eran mas acentuados estando la mujer de pié; insoportables cuando la enferma adoptaba la posicion en decúbito lateral izquierdo. Presentóse una aparente mejoria apareciendo los dolores solamente cuando la enferma cargaba ó esperimentaba sacudidas, saltaba, tropezaba ó subia escaleras; los mismos dolores aparecian cuando la enferma queria echarse hácia atrás. Esperimentaba algun alivio haciendo gravitar el peso de su cuerpo hácia delante, ó cuando sujetaba su vientre con las manos.

Hace notar Winkler, que esta mujer usaba una faja desde su primer desembarazo, esta no la llevaba ajustada. Tuvo un ataque de ictericia que duró cuatro semanas.

La duracion de la observacion fué de 2 años. Durante este

tiempo mantenia su hígado dislocado por medio de un aparato conveniente, con lo que por este medio se obtuvo mucha mejoria.....

Exámen de la enferma, estado local y general—Al través de las paredes abdominales adelgazadas y blandas, se podia palpar todo el interior de la cavidad abdominal, manifestándose en la parte derecha é inferior del abdómen un tumor voluminoso, sólido, movible el cual por su borde inferior hacía recordar inmediatamente el borde interior del hígado.

Fué posible á Winkler por medio del tacto darse cuenta de los diversos surcos que cruzan la cara inferior del hígado. Fácilmente se podia distinguir la vesícula biliar. Entre las costillas y el tumor podia introducirse la mano en la escavacion diafragmática y sentir allí en forma de una membrana en tension, el lígamento suspensorio del hígado. La consistencia de este insólito tumor que no era otra cosa que el hígado dislocado, era completamente normal, y el tumor completamente reponible.

Segun Winkler, las únicas circunstancias que retienen al hígado en su posicion normal es la presion intra-abdominal y en este caso parece que el *vientre en alforja* favoreció la dislocacion de esta víscera.

VI—Vogelsang—*Wanderleber*—In Memoriabilien, Wirchow's N°. II—Año 1872, páj. 172.

El presente caso se refiere á una señora de 64 años de edad—hacia un año que se suspendieron sus reglas, parecíale encontrarse embarazada próximamente de dos meses, creyendo sentir movimiento del feto. El vientre presentábase abultado sobre todo en la rejion hipogástrica derecha. Por la palpacion podia reconocerse un tumor liso, elástico, que ocupaba la rejion ileo-cecal, y atravesaba por bajo el ombligo hácia el lado izquierdo. El tacto vajinal demuestra que no existe ninguno de los fenómenos que se manifiestan al principio de la preñez ni tumor uterino.

La enferma no esperimentaba dolores de ninguna especie. Por la percusion pudo confirmarse que este tumor manifestaba matitez absoluta. No era fluctuante. La matitez normal en la rejion hepática falta por completo. Nunca se manifestó ictericia.

La enferma tenia un talle muy esbelto; y el observador cree que el uso del corset demasiado ajustado haya originado esta alteracion.

VII—SUTUGIN--Archiv: für Gynaekologíe—Viena, 1873.

Se trata de una aldeana de 41 años, que habia parido á los 31; tuvo un aborto de tres meses; nunca usó corset. Hace dos meses, tiene dolores al vientre cuando se mueve, desapareciendo estos, cuando está acostada. El exámen demuestra que el hígado falta del sitio que normalmente ocupa; se le encuentra en la parte inferior del abdómen, observándose su borde inferior á la altura de la espina ilíaca antero-superior derecha. En la línea media se halla el borde inferior doce centímetros arriba de la sínfisis pubiana· el borde izquierdo se halla á cuatro centímetros del ombligo, el borde derecho en la línea axilar derecha; el tumor es movible y puede reponerse completamente.

Los signos físicos, palpacion y percusion, en la rejion hepática demuestran que esta glándula no existe. La mujer se encuentra mejorada por el uso de un aparato contentivo.

VIII— SALOMONE MARINO—Revista Clin: di Bologna: Cuatro casos de dislocacion del hígado—1874.

IX—LONGUET—*Anomalie du foie*—Bulletin de la Sociè-té Anatomique—pág. 186—1874—Paris.

X—CHVOSTEK Caso referido en la Sociedad de médicos militares de Viena—1874.

El presente se refiere á una mujer de 59 años de edad, plurípara (12 partos). Los síntomas que se observaron son exactamente iguales á los del caso VII.

XI—GERHARD LEOPOLD—Zur Lehre von, der Wanderleber—Ein Beitraj zur Diagnose der Unterleibs tumoren—Leipzig, 1874 (1).

Leopold ha podido reunir 7 casos de hígado flotante, pertenecientes todos á mujeres que han tenido familia. Edad de cuatro de estas mujeres 43 á 54 años; las otras tres de 29 á 39 años En las primeras el tumor se hizo notar algunas semanas despues de su último parto; en las otras, no se manifestó sinó al cabo de muchos años.

Los primeros síntomas que se presentaron fueron una sensacion de presion y de plenitud en el lado derecho del abdómen, una sensacion de pesantéz acompañada habitualmente de dolores lancinantes mas ó menos vivos, al nivel del reborde de las costillas falsas derechas, con prolongacion arriba, atrás y abajo. Los dolores no faltaron sino en un solo caso, al mismo tiempo que aparecieron los dolores, muchas de estas mujeres notaron un tumor cuyo volúmen aumentaba gradualmente, pero que no presentaba fenómenos inflamatorios, y no determinaba ninguno de los accidentes de compresion habitual á los tumores de los ovarios ó del útero. Una vez que el tumor ha llegado á un cierto volúmen, la esploracion dá en todos los casos resultados cuya analogía es bien manifiesta.

El tumor se encuentra siempre al lado derecho llegando casi á la línea blanca y hácia arriba de la rama horizontal del púbis derecho ó sobrepasándole.

A este nivel se deja fácil y perfectamente tactar y se reconoce su ausencia completa de coneccion con los otros órganos contenidos en la pélvis menor.

La superficie de este tumor es lisa, su borde inferior lingüiforme, presentando una escotadura; miéntras que el superior es redondeado. Su volúmen queda desde entónces casi invariable.

En el lugar que se observa la matitez hepática normalmente, la percusion revela un sonido timpánico intestinal. El tumor puede reponerse en la situacion normal del hígado.

El pronóstico fué favorable, á escepcion de que en una mujer en la cual el desarrollo del tumor se acompañó de una peritonitis crónica terminando fatalmente. En un otro caso manifestóse el

(1) Estos apuntes los hemos tomado de la Revue des Sciénces Medicales. Tome XI. Pág. 128.

síntoma *ictericia*. La reduccion del hígado por vendajes no fué sino parcial y momentáneamente posible; sin embargo, esto bastó para calmar los sufrimientos de las enfermas. En dos veces el tumor no ocasionó molestias sino despues de su mantencion por medio de un aparato.

Relativamente á la etiología de la afeccion, las ideas emitidas hasta aquí por los diversos observadores, son tanto mas diverjentes, por cuanto que no existe ninguna necropsia. Leopold acepta la opinion de Meissner que esplica el hígado movible por la existencia congénita de un ligamento que él llama *meso-hepático*, que une este órgano al diafragma bajo la forma de un ligamento ó banda estrecha.

XII—VICOLI—*Altro caso di fegato ambulante*—Publ: In Morgagni—Nob: 1875.

Se trata de una mujer, pluripara (9 partos). Usaba corcet muy ajustado. Sintomatología diagnóstico, pronóstico y tratamiento—idénticos á los casos precedentes,

---

XIII—SOUTOUGUINE (de Saint-Petersbourg), (1)

Ana Chzenkina, paisana de 30 años de edad, casada desde los 13 años. Ocupábase en los cuidados domésticos. Aparicion de las primeras reglas á los 16 años; periodicidad de 4 semanas, duracion de 5 dias, menstruacion normal.

Dos embarazos: el primero felizmente llegado á su término 10 años ántes de la enfermedad actual; el segundo, data desde hace 5 años; se terminó por un aborto al tercer mes. Puerperio normal. Buena salud habitualmente. La enferma no suministra otros antecedentes sinó haber esperimentado dolores reumatóideos en las piernas.

Dos meses ántes de presentarse al exámen del Dr. Soutouguine en el Hospital Froitzkaya, Obstschina de Saint-Petersbourg, sentíase con dolores en el abdómen y notó sin causa conocida que su vientre aumentaba notablemente de volúmen.

(1) La presente observacion la he tomado de la obra del Dr. J. Pean—Diagnostic et Traitement des Toumeurs de l'abdomen et du Bassin. Pag. 841, Tomo I. 1880, Observ. XLIII.

Estado de la enferma ántes de la admision—La enferma se encuentra un poco anémica, á pesar de su corpulencia y apariencia robusta: quejábase de dísnea, malestar, imposibilidad en ejecutar ciertos y determinados movimientos, sin dejar de esperimentar dolores en el hipocóndrio derecho. Estos disminuyen cuando la enferma adopta la estacion sentada ó acostada, se manifiestan al menor movimiento y aparecen espontáneamente despues de las comidas. El apetito se conserva, las funciones dijestivas se hacen muy bien. Deposiciones normales.

El aparato respiratorio y cardio-vascular se le observa en perfecto funcionamiento fisiológico. El diámetro de la parte superior del abdómen se le encuentra aumentado. Este acrecentamiento existe sobre todo en el sentido transversal. La circunferencia tomada al nivel del ombligo es de 107 centímetros.

Las paredes abdominales preséntanse blandas y sin ninguna resistencia. La palpacion de los órganos abdominales es fácil de practicar.

El tumor ocupa la línea media, estendiéndose igualmente de cada lado. Del lado derecho su desarrollo es de arriba abajo; á la izquierda, por el contrario, su mayor desarrollo parece ser transversal. Hé aquí sus límites: borde superior á 5 cent. de las costillas falsas, al nivel de la línea mamilar, y á 15 cent. debajo de la base del apéndice xifóides; para *el borde inferior* llega á la derecha á la espina ilíaca anterior y superior; en la línea media, llega á 12 cent. del púbis. El mayor diámetro del tumor es transversal, mide 31 cent.; el vertical, tiene solamente 15 cent. El borde izquierdo del tumor se encuentra á 4 cent. fuera del ombligo. La forma del tumor recuerda completamente á la del hígado, es convexo hácia arriba, terminándose hácia abajo por un borde cortante. Muy movible de un lado al otro, se le puede reponer fácilmente en su posicion normal; por el contrario, no se le puede bajar hácia la pélvis mas de 1 cent. de la posicion que ocupa anormalmente. Sobre su borde inferior, se puede reconocer las depresiones que corresponden á los surcos del hígado. Hácia la parte media del tumor y prolongándose hácia el hipocóndrio derecho, se siente una venda resistente que se supone sea el ligamento suspensorio del hígado estirado.

Por la percusion, en el hipocóndrio derecho se observa que en lugar de la matitez que normalmente se observa en esa region y que es ocupada por el hígado normalmente, obsérvase la resonancia timpánica del intestino. Esta sonoridad intestinal es bien clara; comienza al nivel de la 7ª costilla, encima se observa el sonido

claro del pulmon, miéntras que á 5 cent. debajo del reborde de las costillas falsas el sonido timpánico falta completamente, observándose un sonido mate que se continúa hasta el borde inferior del tumor. Debajo de este borde inferior, sonido intestinal.

Deprimiendo las paredes abdominales entre el borde inferior del tumor y la sínfisis púbica, los dedos tocan el promontorium.

El tacto vaginal hace notar que el útero se encuentra un poco hipertrofiado y que se halla en una retrofleccion ligera. Los diversos movimientos que se le imprimen al tumor, movimientos de lateralidad y de arriba abajo no se prolongan hácia el útero.

Fundándonos sobre la forma del tumor, su movilidad particular y sobre los otros signos diagnósticos suministrados por la palpacion y percusion, M Soutouguine formula el diagnóstico de *hígado flotante.*

XIV—Tempini—Publ: In—*Gaz: med. Italiana Lombarda*—1875.

Se trata de una mujer de 62 años de edad plurípara. Ha padecido afecciones agudas del aparato respiratorio y despues una estenósis mitral con estenósis aórtica, la cual trajo como consecuencia fluxion de las venas hemorroidales y edema de los miembros y un aumento notable del volúmen del hígado. Algun tiempo despues y sin ningun otro accidente, la enferma observó con asombro la presencia, en la mitad superior de su abdómen un tumor carnoso y bilovado. Examinada, por la palpacion se reconocia este tumor indolente, de consistencia carnosa, estendido hácia la region hipogástrica y parte de la umbilical y dividido en dos lóbulos por un surco muy manifiesto. Si colocando las manos debajo del tumor se le levanta hácia arriba, podíase ocultar en gran parte bajo las costillas y *percutiendo* ese punto se obtenia un sonido mate que se cambiaba en timpánico cuando se soltaba el tumor, este caia inmediatamente de aquel sitio.

XV—Sutuguin—*Medicinsky Westinck*—1875.
XVI—Chvostek—*Wein. Medic. Presse.* pag. 885—1875.

XVII—Luigi concato. -*Revista Clin : di Bologna.* Marzo 1876.

Es una mujer de 60 años, nulípara, la enfermedad parece haber empezado á desarrollarse en la pubertad. Nunca pudo soportar corset. El tumor ocupa la fosa ilíaca derecha, llegando hácia la izquierda; es poco movible ; no se le puede reducir. Esta enferma tiene un *vientre en alforja* tan grande que le impide caminar. Una faja bien colocada disminuye los síntomas dolorosos, producidos por el tumor. La matitez hepática normal no existe Falleció con síntomas de una afeccion gástrica ; nunca tuvo ictericia. No se permitió hacer la necropsia. Concato cree que la causa predisponente de las dislocaciones del hígado son alteraciones ó anomalías congénitas de los ligamentos.

XVIII—Wassiljew—Petersburger : Medicinische Wchenschrrift. Núm. 30. 1876.

El autor despues de haber referido tres casos de hígado movible, estudia sobre todo la etiología de esta afeccion. El hígado movible, dice, se muestra en las mujeres como en los hombres. Depende ordinariamente de la flacidez de las paredes abdominales (*ventre pendente*), del aumento de volúmen del hígado, del uso de corset, de la equitacion, etc. ; pero solamente cuando los ligamentos han esperimentado un alargamiento patológico ó presentan una estensibilidad anormal. Todo esto puede coexistir con una disposicion normal de los ligamentos, ó bien puede encontrarse un *meso hepar* cuya posibilidad es innegable. En efecto, el autor ha encontrado un *meso hepar* en un niño, cuya autopsia practicó. Aconseja la faradizacion de los músculos abdominales, cuando su distension es aun débil.

XIX—Blet—Etude sur le foie movile. Thèse de Paris 1876.

El autor ha podido recoger diez observaciones de esta afeccion poco conocida, y hé aquí las conclusiones á las cuales le ha conducido la comparacion de estos hechos: existen dislocamientos del

hígado que no esplica ninguna causa de vecindad: es á la que conviene la designacion de hígado movible. Esta afeccion es muy rara y entre las observaciones que han sido referidas, muchas no deben ser aceptadas sin control. La causa predisponente parece residir en el mal estado general de los sujetos, y la flacidez de los ligamentos hepáticos que de ello resulta. Las causas determinantes son todas las que disminuyen la presion intra-abdominal y especialmente el embarazo. La enfermedad es poco grave, pero lo mismo que el riñon movible se acompaña algunas veces de síntomas funcionales insoportables.

El uso de una cintura bien construida es el mejor modo de tratamiento.

XX — CHVOSTEK — Caso public In Weiner. Medicinische Zeitung, pág. 96. 1877.

Se refiere á una mujer plurípara, que ademas de la dislocacion hepática, presentaba el hígado canceroso.

XXI—MÜLLER y LEGG—Un caso publicado en los Informes del Hospital de San Bartolomé. Tomo XIII.

Se trata de un hombre de 36 años de edad, en el cual se observó un tumor en forma y dimensiones análogas á las del hígado. La matitez hepática normal faltaba.

XXII—SCHTSCHERBAKOW y RUDOW. 1879.

Publicado en el «Semanario Médico» de San Petersburgo un caso de hígado movible. No hubo autopsia.

XXIII—WASILJEW. 1879.

En el mismo periódico y el mismo número, publica un caso referente á una enferma en la cual se observaron los síntomas de híga-

do movible. Murió, practicóse la autopsia y se halló el hígado que descendia cuatro dedos del arco costal y los ligamentos laterales y suspensorios se hallaban muy alargados.

XXIV—K. Hochholt. Petersby: Med: Chir: Presse. Núm. 8 y 9. 1880.

Es una mujer de 55 años; al levantar una carga pesada, siente repentinamente un dolor en el vientre, en seguida constata la presencia de un tumor que es movible, tiene forma y dimensiones iguales á las del hígado. Se deja reducir completamente bajo el borde costal, no hallándose matitez sino está repuesto el tumor en la region hepática. Todos estos datos inducen al autor á diagnosticar un hígado movible, para lo cual recomienda una faja acompañada de algunas almohadillas movibles.

XXV—Chvostek—Wiener: Medic: Núm. 28 y 30. 1880.

Un médico de 45 años—no se conoce causa determinante de la enfermedad; no esperimenta ninguna incomodidad;—el borde posterior del hígado se siente del lado izquierdo á 6 1|2 cent. debajo del apéndice xifoides. En la línea media se siente el borde superior á 15 cent. Mas abajo del mismo apéndice, en la línea mamilar, se siente el borde inferior 7 cent. mas abajo del arco costal. El tumor es completamente reponible si el enfermo se acuesta de espaldas.

El tumor es movible de derecha á izquierda. Aun á inspiraciones muy profundas apénas se mueve el borde inferior del higado.

XXVI—Garnets—*Accidental and sudden dislocation of the liver, with recovery.* Journ: of med: scienc: Jan: 1881.

Es una mujer de 50 años, habiendo vivido siempre sana; repentinamente, al agacharse, esperimenta un insólito dolor y puntadas consecutivas hácia el lado derecho del abdómen. Al examinarla, poco tiempo despues, no se observa la matitez hepática normal

encentrándose matitez en la mitad derecha del abdómen, region que á la palpacion es mas resistente que la opuesta. El desarrollo tan considerable del tejido adiposo impide limitar bien el tumor.

XXVII — C. J. MÜLLER — Berlin. Medicinische Wochenschrift. Núm. 15. 1882.

Una mujer de 50 años atacada de cifosis y escoliosis, plurípara (7 partos y un aborto) dos de ellos distócicos, todos muy rápidos).

En el último embarazo de ahora 10 años, tuvo un ataque de ictericia, despues de su último parto se le presentó la sensacion como si algo se le cayera del vientre. Cuando la enferma cambia de posicion, estando acostada en la cama, siente que algo se le mueve en el abdómen. *Vientre en alforja.* Paredes abdominales muy delgadas y blandas. Cuatro dedos abajo del ombligo se ve el borde cortante de un tumor que va de derecha á izquierda pasando la línea media 3 cent. hácia la izquierda.

El borde mas delgado del lado izquierdo va aumentando hácia el lado derecho, perdiéndose en el hipocóndrio.

En el límite del tercio izquierdo y medio del borde cortante, se siente una escotadura que hácia el borde inferior del tumor se continúa en un surco.

La cara superior del tumor es lisa y abovedada. Entre el sonido percutorio característico del pulmon y la matitez correspondiente al tumor, es decir, en la region hepática, se percibe sonido percutorio timpánico.

El tumor movible de derecha á izquierda es inmóvil durante la respiracion,—no es reponible. Lo que no debe llamar la atencion, si tenemos en cuenta la escollosis jibótica que hace que el borde costal derecho descanse sobre la cresta ilíaca del mismo lado.

XXVIII—Th: SCHOTT—Deutsche-Medicinalztg. No. 21 y 22. 1882.

Es una mujer de 39 años, vientre muy pronunciado en forma de *alforja.*

Tuvo 7 embarazos. Ha sufrido ataques de vómitos con diarrea que alternaban con constipaciones que duraban varios dias.

Esta mujer primitivamente era muy gorda y habia enflaquecido últimamente. En el abdómen un tumor de volúmen y forma del hígado. No existe matitez hepática. Entre la matitez correspondiente al tumor y á la matitez cardíaca se percibe sonido timpánico; el tumor completamente reponible. La mujer no toleraba faja, y se le contenia con una especie de braguero que mantenia el hígado en su lugar.

HIGADO FLOTANTE

Sinonimia: Hígado movible. H. ambulante. H. flotante. Hepar mígrans. Foie movible. Fegato ambulante

WANDERLEBER

Con esta denominacion figura un notable artículo en el *Manual de enfermedades del aparato quilopoiético* de los señores E. Ponfick, Th. Thierfelder y O. Schüppel, escrito en aleman, y en el cual se hace un estudio analítico y crítico de la mayor parte de los casos que acabamos de historiar. Como un complemento ilustrativo de la cuestion, me ha parecido muy conveniente terminar esta parte con la trascripcion de dicho artículo, el único que se haya escrito en la ciencia con carácter de didactismo sobre este importante asunto.

Con este nombre designamos una dislocacion mas ó ménos estensa del hígado, hácia abajo, cuya causa

no reside en una presion ejercida desde arriba. El primer caso de esta naturaleza fué descrito en 1866 por Catani. Desde entónces se han publicado nueve casos mas.

Apesar de no haber sido comprobado en ninguno de estos casos el diagnóstico por la necrópsia, en siete de ellos no cabe duda sobre la existencia de esta afeccion miéntras que dos no ofrecen tanta certeza.

Todos los casos observados se refieren á mujeres que han parido. Sus edades al observarse el estado anormal del higado, era de 29, 37, 39, 41, 42, 43, 52, 53 y 54 años. La posicion social de estas mujeres varía. Tres de ellas tenian la costumbre de ajustarse las ropas, de dos solo se dice que usaban corset. *Sutugin* dice que la enferma por él observada no habia usado nunca vestidos ajustados.

Los fenómenos característicos del higado ambulante se presentaron en los casos de *Catani*, *Meissner* y *Winkler* poco tiempo despues de un parto á término, en el caso de *Barbarotta*, en que habian precedido 6 partos, algunos meses despues de un aborto acompañado de una hemorragia abundante, en el caso de *Vogelsang*, se trata de una mujer que habia tenido tres partos y se presentó la afeccion un año despues de la menopausia; en el caso de *Leopold* 7 años despues del último (sétimo) parto. Dos de las enfermas solo habian tenido un parto á término, y habian trascurrido en el caso de *Sutugin* 10 años y en el de *Piatelli* lo ménos 23 hasta la dislocacion hepá-

tica. En este último caso sobrevino durante una enfermedad del vientre, que probablemente ha sido una peritonitis crónica. En el caso de *Sutugin* un segundo embarazo terminó por aborto en el tercer mes, á causa de una caida, pero ignoramos la fecha. En el caso de *Winkler* los síntomas del hígado ambulante se presentaron al levantar un peso considerable. Sobre el estado general de la nutricion de las enfermas, la mayor parte de los observadores guardan silencio. La enferma de *Leopold* estaba mal alimentada, delgada y anémica; la de *Sutugin*, obesa, pero algo anémica. En la mitad de los casos (Barbarotta, Winkler, Leopold, Sutugin) existia un vientre flácido, y en dos casos, se hace notar la estraordinaria finura de las paredes abdominales; tambien *Vogelsang*, menciona el abultamiento del abdomen y *Catani* la delgadez de los músculos del vientre; en la enferma de Piatelli la parte media y superior del abdómen, se distinguia por su proeminencia, y la piel podia levantarse en gruesos pliegues.

De las circunstancias espuestas, que podrian invocarse como condiciones etiológicas, se desprende que con escepcion del sexo, no se puede atribuir á ninguna influencia decisiva en el desarrollo del hígado ambulante. Su presencia esclusiva en mujeres, es comun al hígado y al bazo ambulante. Pero miéntras que la dislocacion del bazo se esplica por la tension anormal que el órgano hipertrofiado ejerce sobre sus ligamentos no puede invocarse causa análoga para el hígado, pues este con escepcion de un solo

caso (Barbarotta) no presentaba modificacion aparente de su volúmen y peso. El hecho de haber parido todas las mujeres en quienes se observó la dislocacion del hígado, indujo á buscar la etiología de esta enfermedad en el embarazo. *Catani* supuso que el útero grávido podia rechazar el hígado hácia atrás y dar lugar á un tironeamiento de los ligamentos. Pero ya *Meisner* hizo notar lo poco probable de semejante hipótesis, insistiendo con sobrada razon en el hecho, de que una presion ejercida contra la cara cóncava del hígado, debia levantar el órgano hácia el diafragma, y en caso de ser suficientemente enérgico para producir los trastornos indicados por *Catani*, estos debian acompañarse de alteraciones en la secrecion biliar, en la circulacion sanguínea y en las funciones hepáticas; síntomas no observados en ninguno de los embarazos de las mujeres afectadas de dislocacion hepática. Agréguese á esto que el fon do del útero aun á fines del noveno mes alcanza hasta el hígado, ó cuando mas, le toca ligeramente, suponiendo que la glándula haya conservado sus relaciones normales. Y este contacto entre el hígado y el útero, es mas difícil aun cuando existe cierto grado de anteversion, como es de suponerse á lo ménos en la mitad de los casos observados, por la flacidez de las paredes abdominales. A este último hecho atribuye *Winkler* la mayor importancia en su esplicacion del desarrollo del hígado ambulante. Segun este autor, la presion intra-abdominal sostiene al hígado en su posicion normal, y la notable disminu-

cion de esta presion á causa de la flacidez de las paredes abdominales, trae consigo una depresion del hígado y del diafragma. A esta teoría contesta *Leopold*, que la depresion del diafragma solo ha sido observada por *Winkler* y que, relativamente á la frecuencia de la flacidez abdominal, la dislocacion hepática es sumamente rara. En general, debe oponerse la rareza de la dislocacion á todas las teorías que suponen una relacion entre el embarazo y el hígado ambulante, relacion tanto mas problemática, cuanto en varios casos ha trascurrido una serie de años entre el último embarazo y la afeccion.

Si algunos autores invocan como causa una compresion exagerada de los órganos abdominales, por ropas escesivamente ajustadas, les contradice la observacion diaria, que enseña mas bien alteraciones de la forma y no de la posicion, consecuencia de costumbre tan nociva; subsistiria á mas una desproporcion estraordinaria entre la frecuencia de la causa y su supuesto efecto.

Miéntras carecemos de los datos suministrados por la anatomía patológica, debemos, á ejemplo de *Meissner*, seguido tambien por *Leopold* y *Sutugin*, suponer una longitud anormal de los ligamentos hepáticos—*meso hepar de Meissner*—como anomalía congénita. Cuando existe esta predisposicion, distintas causas ocasionales pueden dar lugar á la enfermedad, como ser la flacidez de las paredes abdominales, esfuerzos considerables, y, quizas tambien, una compresion exagerada.

Los síntomas propios del hígado ambulante, concuerdan perfectamente en las siete observaciones, de diagnóstico seguro. Miéntras que la macicez hepática falta en su sitio normal, continuándose el sonido sonoro del pulmon derecho con el timpánico de los intestinos, encuéntrase en la parte media é inferior del abdómen y en su lado derecho un tumor, cuyas propiedades físicas lo asimilan al hígado y susceptible de ocupar, dislocándolo perfectamente, la region propia de este órgano.

Comprueba esta identidad entre el tumor y el hígado, además del volúmen y de la configuracion, la existencia de una superficie convexa superior, y sobre todo, la naturaleza del borde anterior. Este, en los casos detalladamente descritos, era delgado y cortante (solo *Sutugin* le llama obtuso), y permitia observar una ligera incision, que por su sitio, debia corresponder al surco interlovular ó de la vesícula biliar (Catani, Meissner, Leopold, Sutugin, Chvostek). En los casos de *Catani* y *Leopold*, la macicez del tumor adquiria hácia su borde inferior un ligero carácter timpánico. Se han observado además por la palpacion otras circunstancias de valor. *Winkler* encontró el ligamento superior penetrando con la mano entre el arco costal y el tumor, en forma de una membrana delgada y tensa. *Sutugin*, como una cinta que se perdia en la parte superior y media del tumor. *Winkler* pudo palpar una gran parte de la cara inferior y distinguir los surcos, pero no la vesícula biliar susceptible de ser confundida con una ansa intestinal; en

cambio, *Leopold* observó detras del borde inferior, una pequeña tumefaccion, que recordaba la vesícula biliar. La superficie del tumor era lisa y su consistencia la de un hígado normal. Solo en el caso de *Barbarotta* el lóvulo menor tenía una consistencia de piedra, y el lóvulo mayor tambien ofrecia una consistencia anormal, probablemente á causa de una hepatitis intersticial, puesto que la enferma habia padecido algunos meses de *fiebre*.

La dislocacion del hígado era de distinta estension en los varios casos. En la enferma de *Winkler*, el límite superior determinado por la percusion, correspondia en la línea mamilar á la sesta costilla, y el inferior se hallaba á seis centímetros del arco costal; en el caso de *Leopold*, la macicez hepática empezaba á dos centímetros del arco costal y se estendia hasta la rama horizontal del púbis; en los demas casos, el órgano habia abandonado completamente el hipocóndrio, y su borde superior se hallaba á mayor ó menor distancia del arco costal. El mayor descenso parece haberlo presentado la enferma de *Catani*, en la cual el hígado se hallaba debajo del ombligo, ocultándose una parte detras del púbis. Si bien el tiempo que lleva la dislocacion ántes de ser presentado á la investigacion médica, no debe carecer de influencia, no puede ser la causa esclusiva del mayor ó menor descenso, pues en el caso de *Meissner*, que contaba al parecer el mismo tiempo que el de *Winkler*, esto es, dos meses, era tan notable la dislocacion, que el hígado bajaba hasta dos dedos por encima del púbis.

La region ocupada por el órgano dislocado, siempre se hallaba verticalmente debajo del sitio normal, de manera que á la derecha se hallaba limitado por la línea axilar, y á la izquierda solo traspasaba en pocos centímetros la línea media. Generalmente conservaba tambien su posicion horizontal, si bien no siempre el descenso era el mismo en toda su estension. En el caso de *Winkler* habia descendido mas el lóvulo izquierdo, y en el de *Leopold* el derecho.

El hígado dislocado siempre presentaba una movilidad anormal. En el decúbito lateral bajaba hácia el lado correspondiente, hecho observado en algunos casos por las mismas enfermas (Catani, Barbarotta). Describia en estos casos el hígado una curva convexa hácia abajo, tanto mayor cuanto mas grande era su dislocacion. Solo *Piatelli* afirma que el hígado seguia los movimientos de la respiracion. Todos los observadores, empero, con única escepcion de *Vogelsang*, que no suministra este dato, insisten en la gran movilidad hácia arriba. En cinco casos fué posible reponer el hígado, sin mayores dificultades, en su sitio, y comprobar por la percusion su macicez normal. En el caso de *Sutugin* subsistió aun despues de la reposicion entre la macicez hepática y el sonido pulmonar, una zona timpánica del ancho de un dedo; en el caso de *Chvostek* el borde superior no pasó de la última costilla, y en el de *Piatelli* el tumor no subia sino hasta el arco costal.

La situacion anormal del hígado, siempre se acompaña con sensaciones subjetivas. Solo en un caso (Vogelsang), faltaba toda sensacion dolorosa, y la tumefac-

cion del abdómen solo tuvo por consecuencia hacer creer á la enferma en un embarazo. En tres casos existia una sensacion de pesadez en el abdómen, que á la enferma de *Meissner* impedia inclinarse, y en la de *Catani* dió lugar á que la enferma se creyera afectada de un mal grave, de tal manera, que se volvió histérica con manía religiosa. La enferma de *Piatelli*, que recien fué observada á los 13 años, despues de la dislocacion, habia esperimentado ántes una sensacion de pesadez y dureza en una region mas superior del abdómen. En los cuatro casos restantes existian dolores mas intensos. La enferma de *Barbarotta* quejábase de tracciones dolorosas en el lado derecho que se estendian hasta los hombros y el cuello; la enferma de *Chvostek* padecia de trastornos dispépticos y gastralgías. En dos casos los dolores eran provocados por movimientos violentos (Leopold, Sutugin); sucedia lo mismo en el caso de *Winkler*, en el cual la tentativa de mover el tumor hácia abajo ó á la izquierda, exacerbaba los dolores, miéntras que la inclinacion hácia adelante, apoyando el cuerpo sobre las manos, producia alivio. Pero el caso de *Winkler* prueba que el descenso del hígado puede dar lugar tambien á otros fenómenos; la enferma á que se refiere, sentia al levantar un peso, no solo dolores punzantes en el hipocóndrio, aumentados por el decúbito lateral izquierdo, sino tambien le sobrevenian hipo, náuseas, sudores frios y palidez de la fisonomía, un conjunto sintomático, que duró tres dias y se repitió año y medio despues, acompañado de un ataque regular de ictericia, que duró 4

semanas. La causa de la ictericia y de los dolores vehementes, la atribuye *Winkler* razonablemente, á una torsion del canal colédoco y de los órganos ricos en nervios que se dirigen al hígado. Tambien para los otros casos en los cuales dolores ocupaban la region del tumor, puede adoptarse esta esplicacion, miéntras que en la enferma de *Barbarotta* los dolores irradiados que se estendian hasta el cuello, mas bien deben atribuirse á la tension de los repliegues del peritóneo estendidos entre el diafragma y el hígado.

Descontando el caso de *Winkler*, ninguno de los observadores habla de ictericia, ni se mencionan alteraciones funcionales del estómago y de los intestinos. Al contrario, puede faltar con escepcion de las sensaciones subjetivas ya mencionadas, todo otro síntoma. La enferma de *Catani*, cuya dislocacion contaba ya 11 años, presentaba un estado general satisfactorio, una buena musculatura, piel blanca y elástica, y la rubicundez normal de las mejillas y de las mucosas, tambien la histeria desapareció cuando se convenció de la naturaleza inofensiva de su enfermedad. Es cierto que la enferma de *Piatelli* falleció poco tiempo despues de ser examinada, con síntomas de hidropesía, pero este caso estaba complicado con una peritonitis crónica.

El diagnóstico del hígado ambulante debe fundarse en los siguientes datos:

1° En la parte media ó inferior del abdómen se halla un tumor, que ocupa en su mayor parte el lado

derecho y concuerda en sus propiedades físicas con las del hígado.

2° El borde superior de este tumor está separado del inferior del pulmon derecho, por una zona de sonido claramente timpánico á la percusion, que de la parte anterior del abdómen se estiende hasta su lado derecho.

3° El tumor puede reponerse perfectamente en la region hepática normal.

La importancia que para el diagnóstico diferencial tiene esta última condicion, se desprende de un caso referido por *Müller*. Una mujer de 57 años presentaba en la region umbilical un tumor, que por presentar todas las condiciones propias del hígado, y aun una ligera incision que parecia corresponder al surco interlovular, faltando en la region hepática la macisez normal, fué calificado de hígado ambulante. En la necropsia, el supuesto hígado resultó ser una hipertrofia del mesentério, á causa de una inflamacion crónica, miéntras que el verdadero hígado reducido por atrofia á la mitad de su volúmen y adherido al diafragma, se ocultaba en el fondo del hipocóndrio derecho cubierto por el estómago y azas intestinales. Si en este caso se hubiera intentado reponer el supuesto hígado en el sitio fisiológico, sus adherencias con cólon trasverso se habrian opuesto, evidenciando la falsedad del diagnóstico. En el caso de *Vogelsang*, muy superficialmente descrito no se menciona si el tumor podia reponerse, y en el de *Piatelli*, la reposicion era incompleta, circunstancias que nos autorizan, como

ya lo indicamos mas arriba, á poner en duda el diagnóstico. En la enferma de *Piatelli*, afectada simultáneamente de «peritonitis crónica», puede suponerse que adherencias anormales hayan limitado la movilidad del órgano dislocado, pero teniendo presente la observacion de *Müller* complicada tambien de peritonitis crónica, las dudas, precisamente, adquieren nuevo fundamento. En el caso de *Müller* existia aun otra circunstancia que distinguia al tumor del hígado dislocado; se estendía horizontalmente desde la línea mamilar derecha hasta mas allá de la izquierda. De ahí se deduce que el diagnóstico de hígado ambulante solo está justificado cuando el tumor ocupa con la mayor parte de su masa el lado derecho del abdómen.

Terapéuticamente se ha empleado con éxito una venda ancha, aplicada exactamente al abdómen, consiguiéndose suprimir ó disminuir notablemente la sensacion incómoda de pesadez. En las enfermas de *Meissner* y *Winkler* se logró por este medio sostener el hígado, de manera que solo bajaba pocos centímetros del arco costal. La enferma de *Winkler* aun se conservó bien, dejando la venda despues de usarla once meses. Recien seis meses despues, los dolores se volvieron á presentar con ocasion de esfuerzos considerables, que desaparecieron colocando nuevamente la venda.

Observacion del autor

La señora Da. Mercedes N., residente en esta ciudad, es la enferma que constituye el objeto de esta observacion.

Hija de padres sanos, de buena constitucion, presenta un desarrollo físico perfecto; su talla es de $1^{m}60$; actualmente cuenta 26 años de edad.

No se halla en su pasado ninguna enfermedad de importancia, ni antecedentes diatésicos, así como tambien en sus hábitos ninguno, que al menos pueda relacionarse con el estado actual.

Iniciada su pubertad de los 13 á los 14 años, ha tenido desde entonces sus funciones catameniales, presentándose éstas regularmente cada 28 ó 29 dias, durando cada vez de 5 á 8 dias; siendo el derrame en cantidad y calidad normales.

Ha tenido un parto á término á los 21 años de edad, despues de un embarazo bastante molesto por todo ese cuadro de fenómenos seudo-patológicos que á menudo se presentan en la gestacion de las primerizas. El parto fué normal, dando á luz una niña

viva, aunque mal constituida y que falleció al poco tiempo por falta de desarrollo. Pasó el puerperio sin presentar durante él ningun accidente digno de especial mencion. Hasta aquí los antecedentes individuales.

Paso en seguida al conmemorativo patológico.

Esta muger acostumbraba á usar corset y vestidos sumamente ajustados á su talle.

El dia 10 de Abril de 1879, vistió un trage que, siendo demasiado estrecho, la obligó á comprimir su cintura de una manera singular, hasta el punto de hacerse ayudar por otra persona para efectuar esta maniobra; logrado el objeto, salió á la calle y dirigióse á un templo recorriendo un trayecto de varias cuadras; una vez llegado á éste, sintió un intenso dolor como si algo se le desgarrara en el vientre, acompañado de desvanecimientos que la hicieron caer en síncope. Trasportada á su casa, los dolores continuaron haciéndose insoportables, á tal punto que la palpacion del abdómen se hacia impracticable; por este y por otros síntomas que refiere la enferma, como ser vómitos, fiebre, etc., etc , y que duraron muchos dias, es indudable que al accidente primitivo siguió una *peritonitis aguda.* Disipada esta, notó desde luego la presencia de un tumor voluminoso, situado en la parte lateral y media del abdómen, movible, que molestaba sus movimientos, etc., y sorprendida por esta consecuencia estraña, preocupóse naturalmente de su nuevo estado y se sometió á la observacion facultativa.

Durante mas de 18 meses fué asistida por diversos médicos, cuya opinion respecto á la enfermedad me ha sido imposible obtener.

Mis conocimientos respecto de la enferma, datan solamente desde el año 1882, época en que aquella se hizo asistir por el Dr. D Juan B. Arini, á la galantería del cual debo la ocasion de haber examinado el caso y recojido la observacion que hoy publico. Hé aquí el estado de la paciente tal como se presentaba entonces.

Estaba pálida y algo enflaquecida, efecto de sus dolencias físicas, como por la preocupacion moral que le producia su estado, el que creia sumamente grave, pues pensaba padecer una enfermedad incurable ó que, por lo menos, exigiera una operacion séria, como tratamiento.

El sitio anatómico de su dolencia, era como sabemos la cavidad abdominal.

Examinada la enferma en el decúbito dorsal, ligeramente sostenida por algunas almohadas, presentaba á la *inspeccion*, un abultamiento irregular del vientre, formando una prominencia manifiesta hácia la mitad de la porcion derecha y anterior, y algo mas deprimida en las regiones restantes.

Esta disposicion era inconstante, pues variaba con los movimientos de la enferma; así, haciéndola adoptar el decúbito lateral derecho, la tumefaccion disminuia notablemente, al mismo tiempo que las incomodidades subjetivas, las cuales, por el contrario, crecian en el decúbito lateral izquierdo, en cuyo caso tam-

bien el tumor se hacia mas aparente, cayendo hácia ese lado.

Lo dicho indica yá que el tumor era susceptible de movilidad; esto se evidenciaba mas aun por medio de la *palpacion*, lo que, por otra parte, nos suministraba otros síntomas. En efecto, esplorando metódicamente el abdómen con ambas manos, precisamos la situacion y reconocimos la forma, volúmen, consistencia y otros caracteres de la tumefaccion que observábamos.

El sitio de esta se limitaba bien á la parte media y lateral derecha del abdómen, es decir, á las rejiones umbilical y flanco derecho, llegando por su estremidad izquierda hácia el flanco izquierdo. La superficie era lisa, uniforme, indolente á la presion suave, pero dolorosa cuando se practicaban esploraciones violentas.

Recorriendo los límites del tumor, se observaba hácia arriba mayor espesor que hácia la parte inferior, en este punto sentía la mano esploradora un reborde delgado, y escotado hácia su parte media. Introduciendo la mano bajo este borde é impulsándole hácia atrás y arriba, se elevaba el tumor en masa hasta poderle ocultar en parte tras de las falsas costillas y bajo la porcion diafragmática que cubre la base del pulmon derecho.

Suprimida la presion, la masa vuelve á dislocarse viniendo á ocupar su sitio primitivo. Si este fenómeno se provoca, estando la paciente en la estacion

vertical, esperimenta dolor y una sensacion de traccion en el hipocóndrio derecho.

La *percusion* aplicada á la zona tumefacta, daba un sonido completamente *mate* en toda la estension, contrastando con la sonoridad de las masas intestinales circunvecinas. Un signo de la mayor importancia es el siguiente, obtenido por la percusion de la base del tórax. En el estado normal sabemos que allí hay una faja con tres zonas distintas, la del hipocóndrio derecho que dá un sonido oscuro por la presencia del hígado, la del epigástrio, sonoro debido al estómago y la del hipocondrio izquierdo, muevamente mate correspondiendo al bazo.

En el presente caso, eran normales las dos últimas; pero el hipocóndrio derecho ofrecia un sonido cláramente timpánico que se confundia, casi sin demarcacion, con la sonoridad ascendente del pulmon derecho. Solo cuando se elevaba el tumor abdominal de la manera que antes hemos dicho, aparecia en dicho punto la matitez fisiológica.

Insistimos sobre este síntoma, que debe llamar siempre la atencion de los observadores, pues fácilmente se concibe desde ya, la importancia que reviste en las cuestiones de un diagnóstico diferencial y la claridad que arroja en el terreno de estas investigaciones.

No hay, en efecto, en los caractéres que vamos á señalar en seguida, ninguno de mayor valor; pero como siempre es necesario recojerlos todos, debemos hacer mencion de ellos. Son estos principalmente

los *síntomas subjetivos*, de los cuales hemos ya citado algunos, como por ejemplo el *dolor*. Este fué solamente muy intenso en el momento del accidente traumático que inició la enfermedad; despues ha ido desapareciendo de modo que la enferma está perfectamente bien, en reposo, y solo siente molestias pasajeras cuando hace ejercicio, sin usar ningun medio contentivo, ó cuando, como dijimos anteriormente, se le hacen esploraciones violentas. Durante la estacion de pié, mas bien que dolor, son sensacion de peso y de traccion las que esperimenta.

Estos fenómenos se exasperan cuando la paciente tose, estornuda, bosteza, ó ejecuta por cualquier otro motivo inspiraciones ó expiraciones bruscas ó prolongadas. Usando un medio protético, (del que me ocuparé mas adelante), la marcha es posible, sin inconveniente. Para dormir con comodidad le es necesario adoptar en la cama el decúbito lateral derecho. De tiempo en tiempo, principalmente en las épocas de la irupcion menstrual suele sentir paroxismos dolorosos que se disipan espontáneamente despues de cumplirse la funcion catamenial. Sin embargo, la repeticion de estos accesos, como tambien los temores exajerados de la enferma, obrando sobre su sistema nervioso fácilmente exitable, le han creado cierto grado de nervosismo muy próximo á la histeria.

Fuera de este cuadro sintomático, el exámen prolijo de los demás aparatos, no nos ha suministrado ninguna otra alteracion, esceptuando el aparato dijes-

tivo que sufre habitualmente trastornos dispépticos. El aparato útero-ovárico, tambien fué objeto de nuestras esploraciones, pero con un resultado semeiológico negativo.

Diagnóstico.—Reflexionando sobre la totalidad de los hechos observados, creo que el único diagnóstico sostenible en el presente caso, fué el que formuló el Doctor Arini, y que fué aceptado por el Doctor E. Uballes y otros facultativos que examinaron despues en consulta á la enferma. Segun la opinion de estos señores, á la cual me adhiero por completo, se trata de un caso análogo á los que hemos descrito en la primera parte de este estudio, esto es, de una *dislocacion del hígado.*

«Es raro que el diagnóstico del hígado movible, presente serias dificultades,» dice Rendu, y nosotros pensamos del mismo modo, cuando se tiene á la vista un conjunto de caractéres como los del presente caso. En efecto, tenemos entre nuestras manos, puede decirse, para poderlo tocar y reconocer por todos lados un tumor superficial, por cuanto las paredes abdominales adelgazadas le hacen accesible á una esploracion fácil; producido repentinamente, presentando un volúmen, forma y consistencia que recuerdan inmediatamente aquella vísera. Búscase el hígado en su sitio normal y la percusion revela su completa ausencia. Traspórtase el tumor movedizo que se deja llevar fácilmente hasta el hipocóndrio derecho (y no á otro lado) reapareciendo

recien entónces en dicha region los caractéres percutorios propios del estado normal, esto es, los que acusan la situacion anatómica del hígado.

Para mí, estos solos hechos son decisivos; patognomónicos, y toman aun mas valor cuando comparándoles con los síntomas de los casos mejor observados de *hígado flotante* encuentro entre ellos una perfecta identidad.

Por otra parte, es imposible aplicar este cuadro sintomático á otros padecimientos del abdómen.

1° No era posible que se tratase de un tumor del hígado producido por una congestion, una flegmasia ó una formacion neoplásica; pues en efecto, como dice Pean, «la *congestion simple* parcial ó total, aumenta el volúmen de la glándula, pero no determina ese movimiento de báscula, que coloca la cara convexa hácia adelante y hácia abajo el borde cortante, fácil de reconocer por la palpacion. *El hígado amiláceo* adquiere una dureza característica, muy diferente de la consistencia carnosa habitual del órgano; se hipertrofia pero no se disloca. Esto se observa igualmente en el *cáncer*, que por otra parte, cambia la superficie y consistencia del hígado, haciéndolo desigual y lobulado. Las modificaciones que sobrevienen bajo la influencia de la *cirrosis* ó de la *sífilis* dan sobre todo por resultado la deformacion del órgano. En cuanto á los *quistes*, si su superficie es lisa y unida, es fácil asegurarse por la palpacion de las porciones del hígado que le rodean, que una parte de la glándula puede haber sido rechazada, pero que su con-

junto ocupa siempre bajo el diafragma su posicion normal.» (1)

2º No podia tratarse tampoco de un tumor nacido en otros órganos ó tejidos de la cavidad abdominal, pues por una parte el exámen anatómico y funcional de los diversos aparatos contenidos en ella, atestiguaba su integridad, y por otra, era necesario que un tumor de tal orígen tuviera la rareza de coexistir con un padecimiento atrófico del hígado, desconocido, para poder esplicarse lo sucedido en este caso. Ahora bien, no deben buscarse en medicina práctica estas esplicaciones forzadas é inverosímiles de los hechos, cuando la verdad, se ofrece por un camino mas racional, y así volviendo sobre nuestras ideas primitivas, como tambien dando siempre su justa importancia al orígen traumático de la enfermedad, rechazamos de nuestro diagnóstico aquellas entidades mórbidas, volviendo siempre á la *dislocacion hepática*, lo mas conforme con la observacion del caso.

3º ¿Podía pensarse en que fuese otra la víscera *dislocada?* De las que ocupan la cavidad abdominal, las únicas que son susceptibles de ectópia, son el bazo (muy raro accidente) y el riñon, y en el caso actual, por el exámen físico de las regiones esplénica y lumborenal, no se constataba ausencia de estos órganos, y en cuanto á sus funciones propias, no ofrecian irre-

[1] Pean. Diagnostic et Traitement de les tumeurs de l'abdomen et du bassin·—Tomo I. pág. 837. Paris—1880.

gularidad por lo ménos la urinaria que investigamos con mas atencion. (1)

Por otra parte, el bazo y el riñon cuando se dislocan y se hacen accesibles á la palpacion, ofrecen un volúmen y forma conocidas, muy distintas, por cierto, de las del presente tumor. La percusion, no dá tampoco, en tales casos, una region mate tan estensa y superficial, porque aquellos órganos son relativamente pequeños y se rodean fácilmente de anzas intestinales que alteran el sonido percutorio haciéndolo á veces ligeramente timpánico.

Por estas y otras razones, en que nos sería fácil abundar, volvemos siempre sobre nuestro dignóstico primitivo: *dislocacion del hígado*, en el sentido vertical que ha hecho descender la víscera, basculando sobre su diámetro transversal hasta colocar el borde posterior arriba, la cara superior adelante y el borde anterior abajo.

Fáltanos, ahora, decir algunas palabras sobre su patogénia.

Las condiciones patogénicas del hígado movible, no están aún esclarecidas por completo, y nos abstenemos de repetir aquí las distintas opiniones emitidas al respecto, por cuanto ellas han sido señaladas

(1) Como signo diagnóstico importante de la ectópia renal, citan algunos autores—Trousseau, Gneau de Mussy, Woillez, etc., etc.—la deprecibilidad del lado de la region lumbar, correspondiente al riñon dislocado; este fenòmeno se aprecia bien por la palpacion y su constatacion es tan importante como los datos de la percusion. Nada semejante se observaba en nuestro caso.

en páginas anteriores, al hacer el estudio descriptivo y crítico de los casos reconocidos en la ciencia.

Lo innegable es que todas aquellas circunstancias que favorecen la laxitud de las paredes abdominales, produciendo presiones de las vísceras y determinando quizás alargamiento de los ligamentos del hígado, actúan como circunstancias etiológicas predisponentes, las causas determinantes obran de una manera mas clara y directa.

Limitándonos á nuestro caso, podemos decir que ha existido una preparacion para el accidente, debida, sobre todo, á la accion del corset y vestidos tan ajustados que usaba la mujer, contribuyendo tambien, si se quiere, la dilatacion del abdómen por el embarazo anterior. Un esceso de la primera de estas causas, fué el que tomó el carácter determinante, dislocando por completo la glándula, preparada de antemano para este fenómeno por influencias anteriores.

Consideraciones sobre el pronóstico y tratamiento

El pronóstico de la enfermedad, en general, es grave. Primero, porque como consecuencia inmediata del accidente, puede desarrollarse una peritonitis peligrosa, tal como sucedió en nuestro caso; segundo, porque aunque esta circunstancia no exista ó se disipe, se trata de una lesion irreparable, porque hasta el presente no se conocen medios eficaces para reponer

y fijar en su sitio el hígado dislocado por la reintegracion de sus vínculos anatómicos. Por otra parte, este cambio de lugar de la víscera, le hace mas accesible á los agentes esteriores, y por lo tanto, á las enfermedades que pueden depender de tal influencia.

No es necesario que una enfermedad comprometa directamente la vida para llamarse grave, basta que altere de una manera durable ó permanente cualquiera de las condiciones de la normalidad estática ó dinámica de un órgano y que este estado sea rebelde ó inaccesible á los recursos de la terapéutica.

El *tratamiento* que en general se ha aplicado á estos casos, es paliativo y tiene muchos puntos de contacto con el que se usa en las hérnias; consiste, en efecto, en reponer el hígado en su situacion normal y mantenerlo fijo por cualquier aparato de contension mas ó menos cómodo y eficaz. «Este es el punto delicado; la reduccion del hígado por medio de vendajes, no puede hacerse sino muy parcial é incompletamente; muy á menudo, gracias á la laxitud de los ligamentos y á la falta de tension de las paredes abdominales, el órgano vuelve á caer hácia las partes declives del abdómen. Por otra parte, los aparatos no pueden contener el tumor sino á condicion de comprimir enérgicamente las vísceras, y muchos enfermos no toleran esta constriccion permanente. Lo que parece ha dado mejores resultados en casos análogos, es el empleo de una cintura elástica, provista de una ancha pelota que corresponde á la region del flanco derecho, y sobre la cual debe apoyarse el borde inferior del

hígado. La aplicacion de este aparato tan simple, basta para hacer desaparecer las mayores incomodidades que esperimentan las enfermas.» (1)—Estas ideas, reasumen la mayor parte de los medios puestos en práctica.

En nuestro caso, se ha recurrido al uso de elementos análogos, con algunas modificaciones aconsejadas por el Doctor Arini, que, como dijimos, era el médico de la enferma. Diremos dos palabras sobre el aparato y su resultado, como un complemento necesario de la historia patológica.

Consta aquél de una parte principal y otras accesorias. La primera es una placa metálica, almohadillada, de 12 á 15 cent. de longitud, de forma semi-circular, lijeramente encorvada hácia su borde inferior, correspondiendo la concavidad de esta curva al borde inferior del hígado dislocado, que es el punto donde se aplica. Es este el medio de contension que sirve para sujetar la víscera una vez reducida.

Las partes accesorias sirven para dar fijeza á la placa en el punto indicado y sostener el talle de la enferma con un ligero grado de constriccion. Son estas un corset semejante á los ordinarios, de tela gruesa y provisto de ballenas verticales que se adaptan muy bien al cuerpo de la enferma, y además, unas correas que pasan de la parte superior y posterior del corset sobre los hombros de la mujer, viniendo á fijarse á la parte anterior por medio de unas hebillas.

(1) E. Rendu. Dictionnaire Encyclopédique des Sciences Médicales.

La aplicacion del aparato es sencilla, y la enferma misma se lo coloca todos los dias, quitándoselo durante la noche.

Con tan sencillo mecanismo se ha conseguido, hace ya bastante tiempo, mantener casi completamente reducido el hígado, y aunque no se obtenga la curacion total, han desaparecido casi todas las molestias, hasta el punto que la enferma puede librarse al ejercicio de sus ocupaciones habituales. La estacion de pié, la marcha y otros movimientos que le son muy molestos sin el aparato, se ejecutan perfectamente bien, miéntras lo mantiene en uso.

Hace muy poco tiempo que hemos vuelto á visitar á la enferma, y podemos garantir la constancia de los resultados obtenidos.

Como conclusion final de nuestro estudio, repetiré las ideas que espuse al comenzar la tarea: Creo que la *dislocacion del hígado* es un estado patológico perfectamente constatado, que, por el número de casos que existen en la ciencia, merece sacarle del olvido en que yace con respecto á la nosografia, y de su etiologia y síntomas constantes, permiten formar nociones capaces de constituir un capítulo didáctico. El caso nuevo con que contribuyo por mi parte, deseo se incorpore á los anteriormente conocidos, á título de un hecho mas, que robustezca el archivo elemental de los conocimientos clínicos sobre este importante asunto.

Vº Bº PEDRO A. PARDO.

PROPOSICIONES ACCESORIAS

HISTOLOGIA Y ANATOMÍA PATOLÓGICA—¿La sangre es un tejido? Histología patológica de la tuberculosis miliar.

ANATOMÍA DESCRIPTÍVA Y TOPOGRÁFICA—Rejion orbitaria, su composicion, sus órganos, con su oríjen y relacion.

FÍSIOLOGÍA—¿Las fuerzas físicas pueden transformarse en fuerzas vitales? ¿Qué es una fuerza?

MATERIA MÉDICA Y TERAPÉUTICA—Electroterapia.

PATOLOGÍA EXTERNA—¿La placa mucosa es contajiosa? ¿Qué accidentes determina en el sitio de la inoculacion?

NOSOGRÁFIA MÉDICA—Diagnóstico entre la histeria y la catalepsia.

PATOLOGÍA GENERAL—¿Cuál es la diferencia entre salud y enfermedad?

CLÍNICA MÉDICA—¿A qué condiciones debe subordinarse la terapéutica en las inflamaciones del aparato respiratorio?

MEDICINA LEGAL Y TOXICOLOGÍA—¿Cuáles son los caractéres físicos de un recien nacido?

OBSTETRICIA—De la menstruacion.