FACULTAD DE CIENCIAS MÉDICAS DE BUENOS AIRES

EL GLAUCOMA PRIMITIVO AGUDO

TÉSIS

DE

GUILLERMO AUBONE

Ex - practicante interno por concurso
del Hospicio de las Mercedes, del Hospital General de Hombres
y del Hospital Nacional del Clinicas

BUENOS AIRES

IMPRENTA DE EL DEBATE CALLE SAN MARTIN 174.

1885.

FACULTAD DE CIENCIAS MÉDICAS DE BUENOS AIRES

EL GLAUCOMA PRIMITIVO AGUDO

TÉSIS

DE

GUILLERMO AUBONE

Ex practicante interno por concurso
del Hospicio de las Mercedes, del Hospital General de Hombres
y del Hospital Nacional del Clinicas

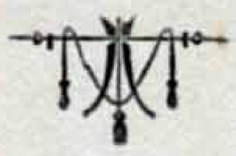

BUENOS AIRES

IMPRENTA DE EL DEBATE CALLE SAN MARTIN 174

1885.

Facultad de ciencias médicas

DECANO

Doctor Don Pedro A. Pardo.

ACADÉMICOS

Dr. D. Nicanor Albarellos
» » Manuel Porcel de Peralta
» » Mauricio Gonzalez Catan
» » Cleto Aguirre
» » Pedro A. Pardo
» » Manuel Arauz
» » Leopoldo Montes de Oca
» » Eduardo Wilde
» » Pedro A. Mattos
» » José T. Baca
» » Domingo Parodi
» » Rafael Herrera Vegas
» » Ignacio Pirovano
» » Pedro Mallo
» » Guillermo Rawson
» » Martin Spuch
» » Francisco A. Tamini
» » José M. Astigueta
» » Jacob de Tezanos Pinto
» » Manuel Blancas
» » Antonio F. Crespo
» » Bartolomé Novaro

SECRETARIO

Doctor Don Luis de la Cárcova

ESCUELA DE MEDICINA

ASIGNATURAS	CATEDRATICOS
Anatomia descriptiva y topográfica	Dr. D. M. Gonzalez Catan
Histologia y Anatomia Patológica	" " Francisco Tamini
Fisiologia general y humana	" " J. M. Astigueta
Patologia general y ejércicios clínicos	" " José T. Baca
Materia Médica y Terapéutica	" " Pedro A. Mattos
Higiene pública y privada	" " Antonio F. Crespo
Patologia esterna	" " L. Montes de Oca
Medicina operatoria	" " Bartolomo Novaro
Enfermedades de Mugeres y clínicas respectivas.	" " Jacob T. Pinto
Patologia interna	" " Manuel Arauz
Clínica quirúrgica	" " Ignacio Pirovano
Oftalmologia y clínica respectiva	" " Cleto Aguirre
Enfermedades de niños y clínicas respectivas	" " Manuel Blancas
Clinica médica	" " M. P. de Peralta
Medicina legal y Toxicologia	" " Eduardo Wilde
Obstetricia y clínica respectiva	" " Pedro A. Pardo
Farmacia y Práctica Farmacéutica	" " Martin Spuch
Quimica Farmacéutica	" " Domingo Parodi

SUSTITUTOS

Anatomia descriptiva y topográfica	Dr. D. Juan J. Naon
Histologia y Anatomia Patológica	" " (Vacante)
Fisiologia general y humana	" " Cárlos Villar (en ejercicio)
Patologia general y ejercicios clínicos	" " Claudio Benitez
Materia médica y Terapéutica	" " Enrique del Arca y Justiniano Ledesma
Higiene pública y privada	" " Meliton G. Solar y José M. Ramos Mejia
Patologia esterna	" " Juvencio Arce
Medicina operatoria	" " Julian Aguilar
Patologia interna	" " José Penna é Inocencio Torino
Clínica quirúrgica	" (Vacante)
Oftalmologia y clínica respectiva	" " Pedro Lagleyze y Ed. Obejero.
Clínica médica	" " J. B. Gil y Eufemio Uballes
Medicina legal y Toxicologia	" " E. Perez (en ej.)
Obstetricia y clínica respectiva	" " J. R. Fernandez y Luís F. Vila
Farmacia y Práctica Farmacéutica	" " Atanasio Quiroga
Química Farmacéutica	" " Miguel Puigari (en ejercicio)
Enfermedades de majeres y su clínica	" " (Vacante,)
Enfermedades de niños y su clínica	Facundo Larguia

PADRINO DE TESIS

Dr. D. Cleto Aguirre.

A la memoria de mi madre

A MI PADRE

Y

A MI HERMANO DANIEL

Señor Presidente,

Señores Académicos:

Durante los dos años que como practicante interno del Hospital de Clínicas, desempeñé el servicio de la sala de Oftalmologia y consultorio esterno respectivo, tuve ocasion de observar muchos casos de la enfermedad que me ocupa, llamándome la atencion los desórdenes irreparables que trae en pos de sí, cuando por incuria de los enfermos, ó por otras causas, el proceso sigue un curso que hubiera podido desviarse en sentido favorable, si hubiesen concurrido circunstancias opuestas.

A pesar de lo violento de la enfermedad en sus manifestaciones y en su marcha, hay enfermos que no hacen caso de este aviso y víctimas de su desidia ó de su abandono, pagan su descuido con una noche eterna, yendo despues á engrosar las filas de esos desgraciados que no vemos sin lástima:—los ciegos.

Poseemos felizmente medios heróicos para combatirla y De Graefe practicando la primera iridectomía en un glaucomatoso el año 1856, dió á la terapéutica ocular una arma poderosa para combatirla.

Los resultados están ahí, evidentes, palpables, siendo la operacion de la iridectomia, la corona mas esplendente que se pueda colocar en las sienes del sábio clínico aleman.

Mi trabajo carece de novedad y de mérito; pero en él consagro lo que he aprendido de vosotros, el fruto de las lecciones que os escuché.

Las páginas que siguen, pobres y humildes, son la prenda de gratitud que os debia el mas humilde de vuestros alumnos.

La palabra *glaucoma*, conservada por tradicion en la ciencia, no es mas que la denominacion de un sínotma inconstante de la enfermedad que estudiamos:—así al menos se comprende buscando la significacion etimolójica de la palabra que quiere decir *verde mar*, y se denominó así en el tiempo en que aun no se conocia el oftalmoscopio, por la apariencia ò reflejo verdoso que tenian algunos ojos atacados de glaucoma.

Posteriormente, á medida que la ciencia ha progresado, se ha reconocido que no era justificado este nombre, por cuanto no era mas que la espresion de un síntoma.

La mayor confusion ha reinado desde Hipócrates hasta nosotros, respecto á la naturaleza del glaucoma.

Para este y los de su escuela, todas las opacidades situadas mas atrás de la pupila eran designadas con este nombre.

Despues de recorrer los autores antiguos en la localizacion de la enfermedad todos los humores del ojo, sin apoyarse en hechos positivos, por fin Brisseau nos presenta los datos obtenidos por la diseccion de ojos enfermos de glaucoma y localiza la enfermedad en el humor vítreo.

Mas tarde son no ya los medios refringentes los primitivamente atacados, sino que se hace intervenir á las diferentes membranas para tratar de esplicar la patogenia del glaucoma, fijándose ora en la retina, ora en la coróides, y aun en el nervio óptico (inflamacion de este propagada á la retina.)

Viene por fin el descubrimiento de Helmholtz y las esperanzas que nacieron con él, para descubrir la lesion anatómica de enfermedad tan misteriosa.

Pero el empleo del oftalmoscopio solo produjo decep-

ciones, pues nada encontraron en el fondo del ojo los que creian que habia exudados, opacidades etc. etc.

Sin embargo, con el oftalmoscopio se inauguró la fase científica y real de la cuestion; y así vemos que Jaeger lleva su atencion á la papila que dibuja como prominente y haciendo eminencia en el interior del ojo; Weber mastarde, rectifica el error y nos dibuja la pupila como realmente está en el glaucoma, es decir, escavada.

De Graefe completa el descubrimiento, aumentándolo con el de la pulsacion espontánea de la arteria central de la retina y la exajeracion de la tension intraocular.

Entretanto, ¿cómo esplicar este aumento de tension?

Para unos la lesion primitiva es *sine materia*;—una neurósis de los nervios secretores del ojo.

Otros opinan que hay inflamacion de la esclerótica y consecutivamente engrosamiento, endurecimiento y retraccion de la cáscara ocular,—de aqui el aumento de tension.

Muchos creen que la enfermedad plenamente constituida, es al principio una coroiditis serosa y en la coroides fijan su patogenia.

Entre tantas opiniones diversas, cuya discusion seria larga, nos vemos obligados á guardar reservas sobre cual sea la verdadera, esperando que hechos posteriores vengan á confirmar una ú otra.

En el estudio de la etiolojia del glaucoma encontramos poco que sea terminante y claro.

La influencia de la edad es notable, porque es en la vejez que el glaucoma hace sus víctimas, siendo escepcional que los jóvenes se vean atacados por él. Hay además la circunstancia que no debemos olvidar, de que todos los tejidos, en la edad madura, sufren cierta condensacion ó espesamiento que los hace mas resistentes.

En cuanto al sexo, existen estadísticas contradictorias, porque en unas (Rydel) la preponderancia es para el sexo masculino, mientras que en otras (Laqueur) es el sexo femenino el mas frecuentemente atacado. Debo hacer notar que esta última estadística versa sobre un total de 268 casos, siendo la otra mucho menor. Por consiguiente tiene la de Laqueur mayores probabilidades de exactitud.

La suspension de flujos habituales (reglas, hemorróides) produce entre los diversos trastornos que traen consigo, ataques de glaucoma; esta causa es de las mas evidentes.

Igual cosa debemos decir de algunas enfermedades diatésicas (gota, reumatismo).

La herencia tiene un influjo marcado en la produccion del glaucoma. Tenemos ejemplos de familias glaucomatosas; en la clínica del Hospital General de Mujeres se registra un caso y Galezowski cita otro.

Otras muchas causas se mencionan como que pueden enjendrar el glaucoma, pero debemos ser parcos en su admision; así no haremos mas que enumerarlas: traumatismo, hipermetropia, el trabajar en objetos muy

pequeños y que reflejen mucha luz, vijilias prolongadas, abusos del tabaco y alcohólicos etc. etc.

Por último, la influencia étnica parece que no es indiferente y á propòsito, Benedickt ha notado que los Israelitas tenian cierta predisposicion á contraer el glaucoma.

La dificultad de hacer disecciones de ojos glaucomatosos en sus diversos períodos, es una causa mas que se agrega para oscurecer la anatomia patológica de esta enfermedad.

Las lesiones son inconstantes, variables y carecen de condiciones suficientes para que nos espliquen satisfactoriamente los desórdenes que caracterizan el glaucoma.

La córnea y el iris, como luego veremos, esperimentan modificaciones; la primera se esfolia, el segundo cambia de color, y parece que se atrofia.

La conjuntiva está inyectada y es uno de los fenómenos iniciales de la enfermedad.

Es en las alteraciones de la esclerótica que algunos autores piensan que se encuentra lo principal de la anatomia patológica. Siendo así, ¿cómo esplicar la inconstancia de sus lesiones y sus diversas formas?

Desmarres dice que esta membrana, á fuerza de estar distendida deja separar sus fibras, por donde aparece la esclerótica bajo forma de tumorcitos negros ú azul oscuro. Esto es cierto pero no siempre sucede. Cusco demostró el aumento de consistencia y el espesamiento de la escerótica, que siendo general produce la retraccion de toda la cáscara ocular. Estos datos anátomo-patológicos son para algunos toda la patojenia del glaucoma. Coccius aceptando las ideas de Cusco, demuestra además la degeneracion grasosa de la esclerótica.

La coroides se encuentra á veces adherida á la retina por una sustancia como gelatinosa. Otras veces es el sitio de manchas atróficas de pequeña estension, y algunos han observado que las células de pigmento carecian de granulaciones pigmentarias.

El ùnico dato anátomo-patológico que sea constante en el glaucoma primitivo agudo, fuera de los desórdenes por parte de la córnea, de la circulacion esterna y del enturbiamiento de los humores, es la escavacion de la papila, dato que obtenemos en el vivo con la ayuda del oftalmoscopio.

La pulsacion espontánea de la central de la retina y las hemorrajias ó equímosis en la membrana nerviosa, pueden faltar.

La descripcion sintomatológica que sigue se refiere al *glaucoma primitivo agudo*, única forma que estudiamos ahora, porque las otras formas (secundario, hemorrágico etc.) tienen su sintomatologia propia y diferente, si bien en el fondo existen analogias indiscutibles.

Su principio puede sèr ya brusco, ya precedido de una fase prodrómica que se encuentra pròximamente en el 75 por ciento de casos, segun De Graefe.

Estos pródromos son notables por que avisan al enfermo por trastornos funcionales, que llaman seguramente su atencion, del grave ataque que lo amenaza.

Consisten ellos en trastornos funcionales y orgánicos, así vemos que los ojos emétropes se hacen presbitas y los miopes notan que su miopia aumenta con redoblamientos.

Los enfermos se quejan de ver la luz de las bujías con círculos coloreados, irisados, pero de una manera fugaz.

La vision está alterada tambien y fuera de los síntomas de presbicia y de aumento de miopía que hemos señalado, el enfermo observa que de tiempo en tiempo y en épocas irregulares su vista se oscurece, los objetos aparecen velados, como vistos á través de una gasa; esta perturbacion pasajera, desaparece pronto para volver poco despues.

La sensibilidad del ojo no es normal; hay alguna vez dolores circumorbitarios, irregulares y pasajeros.

La pupila se observa á veces dilatada é inmóvil y la esclerótica es el sitio de una inyeccion vascular de variable intensidad.

Despues de estos pequeños ataques precursores, sobreviene finalmente el de la enfermedad confirmada.—Es generalmente de noche durante el sueño, que sucede

esto y entonces el enfermo que se habia acostado sano se despierta con agudos dolores, pérdida ó gran disminucion de la vision y fenómenos que referimos al órden de los reflejos, como son las náuseas y los vómitos.

Una vez constituido el estado morboso, se caracteriza por síntomas que agrupamos en tres órdenes: síntomas físicos, síntomas funcionales y signos oftalmoscópicos.

A simple vista notamos en primer lugar la *inyeccion* vascular peri-kerática y que ocupa principalmente los vasos subconjuntivales, que se presentan tortuosos y aumentados de calibre.—Alguna vez el éstasis venoso por obstáculo en la circulacion de retorno, dependiente de la presion intraocular aumentada, engendra un quémosis seroso de variable intensidad y aun cuando este obstáculo es muy grande se produce edema palpebral. Bajo la influencia de la irritacion que esperimentan las terminaciones nerviosas en la córnea, se produce por accion refleja el *lagrimeo* que puede ser mas ó menos abundante.

La inspeccion de la córnea nos dá signos de la mayor importancia para el diagnóstico. En primer lugar su apariencia luciente y su pulimiento han desaparecido,—se encuentra opaca, como infiltrada y su superficie anterior tiene el aspecto de un espejo que se hubiera acercado á la boca abierta;—todo lo cual depende del levantamiento y caida del epitelio superficial, debido al aumento de la presion intraocular,—aunque tal vez no sea indiferente la accion que este mismo aumento de presion tiene sobre el funcionamiento de los filetes nerviosos tróficos que están comprimidos y paralizados como veremos luego.

Al mismo tiempo la córnea, que tiene una sensibilidad de las mas esquisitas, está completamente anestesiada soportando con facilidad el contacto de una pluma y aun del dedo, sin que se produzca el reflejo del parpadeo.

La iluminacion lateral, al mismo tiempo que nos permite ver mas fácilmente las facetas producidas por el

desprendimiento del epitelio corneal, nos descubre otros signos no menos importantes: queremos hablar de la *disminucion de la cámara anterior* á consecuencia de la impulsion hácia adelante del cristalino;—de la *dilatacion irregular* de la pupila, que se encuentra en su contorno llena de eminencias, lo que significa una parálisis parcial de los filetes que animan el esfinter pupilar (motor ocular comun);— y por fin del *cambio de coloracion* del iris que está mas pálido y ofrece en su superficie manchas algo oscuras.

Menciono como una escepcion el tinte verde mar que adquiere la pupila en pocas ocasiones, porque al principio su coloracion es negra como normalmente.

Por último, el signo físico mas importante, casi inequívoco, suministrado por la palpacion del ojo, la que nos demuestra una dureza exajerada y comparable á la sensacion que daria una bola de mármol tocada á través de un paño. Es característica esta dureza y siempre debe buscarse tal signo.

Con el objeto de apreciar lo mas exactamente posible el grado de dureza del ojo, se han inventado aparatos que llevan el nombre *oftalmotonómetros*, *tonómetros*, etc., que en suma no son mas que monómetros de construccion mas ó menos injeniosa, pero poco útiles, porque no dan con precision el grado de dureza del ojo y porque basta la palpacion dijital para darse cuenta de ella, no importando para nada la mayor ó menor exactitud en la apreciacion,—además de que no siempre se puede tener un instrumento á mano.

Mas fácil es, como he dicho, investigar la tension intraocular con los dedos, para lo cual despues de hacer cerrar levemente los párpados, se apoyan los dedos indice y medio con toda suavidad sobre su cara anterior, imprimiéndoles lijeros movimientos alternativos de flexion y estension.

De los síntomas funcionales el *dolor* es de los primeros

en aparecer. Ocupa las ramas del trijémino y viene por accesos intermitentes que lo hacen insoportable.

Es en la zona periorbitaria y en el vértice de la cabeza, donde se fija mas comumente.

Las *irisaciones* al rededor de la llama de una bujía, síntoma que ya señalamos entre los prodrómicos, se hacen constantes.

Diferentes circunstancias influyen en producir el *debilitamiento* de la vision central. Desde luego la retina comprimida por la escesiva tension intraocular, esperimenta una especie de anestesia; y por otra parte, la descamacion del epitelio de la córnea y el enturbiamento de los medios transparentes, que no trasmiten bien la luz con todas sus calidades, nos dan esplicacion satisfactoria del fenómemo.

El *estrechamiento* del campo visual, se supone que depende de la mayor compresion que haya esperimentado el nervio óptico en un punto dado. Ocupa generalmente la parte interna.

Recordaremos un síntoma del grupo de los reflejos que ya citamos anteriormente y del que conviene estar prevenido, por las equivocaciones que puede orijinar; son las náuseas ó vómitos; unidos al lijero movimiento febril que se observa en un ataque agudo y al dolor de cabeza, simularia una afeccion cerebral.

Los signos oftalmoscópicos son de la mayor importancia.

Es imposible iluminar el fondo del ojo durante un acceso agudo, porque la opacidad de los medios transparentes no lo permite;—pero una vez pasada esta fase del ataque, el exámen oftalmoscópico nos dá algunos datos.

Me parece que solo por comparacion se puede distinguir y apreciar el *enrojecimiento* conjestivo de la papila.

Las venas están llenas de sangre, distendidas, engrosadas en partes y mas delgadas hácia la papila.

Uno de los síntomas mas constantes es la *pulsacion espontánea* de la arteria central de la retina, que se observa en la primera division dicotómica de este vaso.

Tanto este síntoma como el anterior, dependen de la dificultad en ambas circulaciones por el esceso de presion intraocular.

A la misma causa se refiere la escavacion glaucomatosa de la papila, que fácilmente se distinguirá de la fisiológica, por signos que le son propios.

Asi la papila con escavacion glaucomatosa, ocupa toda la estension de ella y la fisiolójica solo ocupa la parte central, distinguiéndose entre el límite normal de la papila y la parte escavada, una zona rosada que es la parte de la papila intacta

Los vasos en la primera forma tienen una disposicion particular;—su continuidad se interrumpe bruscamente en el límite de la escavacion y alli se encorvan y desaparecen, estando además adelgazados.

En la segunda forma no están adelgazados, la interrupcion no es tan brusca y es menor la parte invisible de ellos.

Existe además en la escavacion glaucomatosa, el color blanco de la papila, el círculo grisáceo á su alrededor, que es debido á la sombra proyectada por los rebordes salientes de la escavacion, un círculo blanco dependiente de una atrofia parcial de la coròides, etc. etc.

Se puede decir de una manera general que el diagnóstico del glaucoma es fácil aun en su principio.—En efecto, tiene esta enfermedad síntomas tales que aislados sirven de mucho en el juicio definitivo y reunidos nos producen entera conviccion.

Sin embargo, hay estados morbosos de los ojos, que pueden confundirse con la enfermedad que estudiamos, si no se hace un exámen atento y si no se procura ordenar y referir á su verdadera causa el desórden de que se trata.

Existe una enfermedad que tiene muchos puntos de semejanza con el glaucoma;—es la hidroftalmia.

En una como en otra hay dureza exajerada del globo ocular; hay trastornos funcionales;—el oftalmoscopio nos revela además fenómenos que tienen su asiento en el fondo del ojo.

Ahora bien, el glaucoma es una enfermedad casi esclusiva de la edad adulta, mientras que la hidroftalmia se encuentra entre la juventud.—Si averiguamos los antecedentes del enfermo, hallaremos entre ellos la existencia de alguna enfermedad ocular anterior, (iritis, ciclitis, etc) el temperamento mismo del enfermo es un buen signo, porque la hidroftalmia se produce entre los linfáticos y de constitucion delicada, lo que no sucede con el glaucoma.

Hay un dato al que damos un cierto valor relativo, tratándose del diagnóstico diferencial entre el glaucoma y la hidroftalmia.—En la hidroftalmia la precocidad de los estafilomas anteriores de la esclerótica, llama desde luego la atencion, y en el glaucoma estos estafilomas ó no se producen ó su produccion es mas tardía.—Esto parece confirmar hasta cierto punto la teoría del

profesor Duaglino, que conviene recordar aquí, y en la cual se afirma que en el glaucoma, por razones de la edad ú otras, hay una verdadera condensacion y engrosamiento del tejido fibroso esclerotical, lo cual seria condicion primordial y favorable para el desarrollo de la enfermedad.

Esta condensacion pues, impediría ó retardaría la propulsion parcial de la esclerótica.

Los tumores desarrollados en la cavidad orbitaria, en el nervio óptico y en el fondo del ojo mismo, dan lugar á *fenómenos glaucomatosos* y no á verdadero glaucoma.—Un exámen prolijo y lójicas deducciones sacadas de los antecedentes, aclararán la situacion.

Hemos indicado ya en la sintomatolojía, la posibilidad de que el glaucoma se inicie en algunas personas con tales síntomas por parte de los párpados y conjuntivas, que hagan creer en una enfermedad de estos tejidos (conjuntivitis, etc.).

La duda se disipará pronto, pues la falta de supuracion, la poca intensidad de los dolores, la dureza normal del ojo y el exámen oftalmoscópico, que puede hacerse sin inconveniente, harán llevar nuestra atencion al verdadero sitio de la enfermedad.

El *pronóstico* es grave, porque puede desarrollarse tan rápidamente el glaucoma, que ya no haya tiempo de intervenir (glaucoma fulminante). Pero esto es la escepcion y con los medios que poseemos actualmente para combatir esta enfermedad, podemos decir que esa gravedad ha disminuido un tanto.

Antes el glaucoma se consideraba incurable y asi opinaban Desmarres y Sichel, pero despues del descubrimiento de De Graefe las estadísticas nos demuestran su curabilidad casi en absuluto.

Hemos dicho que la iridectomia es eficaz y debe practicarse siempre que hayan fosfenos cuando menos:—estos

nos traducen la sensibilidad perceptiva y propia de la retina.

El glaucoma no es una enfermedad que tienda naturalmente á la curacion.—Abandonado á sí mismo se producen desórdenes irreparables; la atrofia (observac. 10ª) y el vaciamiento del ojo pertenecen á ellos.

Cuando es monocular y la enfermedad no se ha detenido ni curado (observac. 9ª) pueden ocurrir estos dos casos.

En ambos tenemos un peligro constante para el ojo sano, por la posibilidad de una oftalmía simpática.—En tales casos se practica la enucleacion como medio profiláctico.

El glaucoma es una enfermedad en la que la oportunidad del tratamiento es el todo de la cuestion; pasada esta oportunidad de intervenir activamente, si bien algo se obtiene, los beneficios son menores, pero es al fin un beneficio y entonces vemos realizada la sentencia de que *la medicina cura algunas veces, alivia á menudo, consuela siempre.*

Dividimos la terapéutica del glaucoma en dos partes: médica y quirúrgica.

En rigor, lo esencial, lo que cura, lo heróico, es la intervencion quirúrgica; pero debemos tener presente que esta enfermedad está ligada frecuentemente á estados generales que conviene tratar siguiendo el precepto *sublata causa tollitur efectu.*

Así pues, por los medios apropiados llamaremos á su sitio primitivo la fluxion articular desviada de la gota ó reumatismo, administrando interiormente los medicamentos empleados para combatir estos estados; ioduro de potasio, cólchico etc. Si se trata de una mujer y de los antecedentes se deduce que el flujo menstrual suprimido influye en el desarrollo de la enfermedad que combatimos, la indicacion es clara: restablecer la funcion haciendo uso de purgantes drásticos, revulsivos á la parte interna de los muslos, etc.

Para los hemorroidarios que manifiesten haberse suprimido la fluxion venosa, provocarla por los medios antedichos ó la aplicacion de sanguijuelas al ano.

En la sala de Clínica Oftalmolójica he hecho muchas veces por órden del Catedrático, inyecciones de pilocarpina en los glaucomatosos allí asistidos: su resultado ha sido relativamente bueno, porque se veian cesar por algun tiempo los síntomas de escesiva tension intraocular y

en la observacion primera tenemos un ejemplo de curacion por este ajente unido á la eserima.

En la misma categoria debo colocar las instilaciones del colirio de eserima que tiene por su propiedad miósica, la de disminuir la tension intraocular.

El sulfato de quinina en píldoras ò en pocion se administra con el objeto de calmar los dolores de que son sitios los ramos sensitivos del quinto par.

Por último, cuando estas neuraljias se hacen insoportables, cuando privan el sueño en fuerza de su agudez y persistencia, no queda otro recurso que echar mano de las inyecciones de morfina, en virtud de su calidad hipnótica y anestésica.

El medio eficaz y único que poseemos felizmente para curar el glaucoma, es sin disputa la iridectomia. Los triunfos de ella se cuentan por las veces que se hà practicado en estos casos y cuando complicaciones temibles no han venido á interponerse.

Es de regla que ella debe hacerse en cualquier estado del glaucoma, siempre que haya sensibilidad en la retina.

No siendo su objeto otro que el de curar, la *iridectomia, terapéutica* en este caso, es la que se practica. El sitio de eleccion es la parte superior y debe hacerse todo lo mas ancha posible, usando para penetrar en la cámara anterior la via de la esclerótica, por una puncion que se haga en esta membrana y á un milímetro de la córnea.

Como la presion intraocular es muy grande y al facilitar una via de escape á los líquidos, puede producirse la salida del vítreo en virtud de que la cáscara ocular vuelve sobre sí, algunas veces con violencia, debemos estar en guardia contra esta eventualidad para prevenirla, procurando que el derrame del humor acuoso se haga lentamente.

El vendaje se hace con algodon y una venda de franela: debe ser ligeramente compresivo.

El alivio es notable: cesan los dolores, desaparece la tension intraocular y los medios transparentes recobran su primitivo estado, así como la córnea.

Antes de que De Graefe descubriese los beneficios de la iridectomia en el glaucoma los cirujanos antiguos trataban de aliviar los padecimientos de esta enfermedad, y al efecto practicaban paracentesis ya en la córnea ya en la esclerótica. Habia alivio indudablemente pero pasajero; reconstituidos los líquidos, volvian á aparecer los fenómenos de aumento de tension intraocular. De Graefe mismo al principio no procedió de otra manera y su feliz inspiracion fué la que modificó radicalmente el tratamiento quirúrjico del glaucoma.

Posteriormente otros cirujanos han pensado reemplazar la iridectomia por procedimientos diferentes.

Como la última palabra de la ciencia en el tratamiento del glaucoma, voy á mencionar dos nuevos procederes para su curacion: el *estiramiento* del nervio nasal esterno y la *ouletomia* (ουλή — cicatriz — τομη — seccion) puestos en práctica el primero por Badal y Abadie y el segundo por Panas y por Wecker que la llama *cicatrizotomia.*

Para la apreciacion del método de estiramiento dejo la palabra á mi distinguido amigo el doctor Lagleyze (1).

«El doctor Badal, en un enfermo de neuralgia de las ramas superior y media del trigémino, con abundante excrecion nasal muco-purulenta, despues de haber ensayado varios tratamientos, practicó el estiramiento del nérvio sub-orbitario, operándose en el enfermo una notable mejoría;—mas tarde arrancó el nasal externo: los

(1)—Rev. arj. de Oftalm. Práctica Año I, núm. 10.

dolores y el flujo nasal, desaparecieron rápidamente; las ulceraciones cicatrizaron, la curacion fué radical.

La esplicacion de este fenómeno se obtiene por la accion sobre el gánglio esfeno-palatino del cual nacen la mayor parte de los filetes nerviosos que se esparcen en la pituitaria, de manera que disminuyendo la actividad y las funciones vaso-motoras, secretórias y tróficas se restablece el estado normal.

El doctor Badal aplicó por analogia esta operacion para el tratamiento del glaucoma; esta enfermedad siendo debida al desequilibrio entre la secrecion de los líquidos intra-oculares y su eliminacion, era permitido pues, esperar que la accion del nérvio nasal externo modificaria las funciones vaso-motoras y secretorias del ojo. Brillantes resultados han coronado esta hipòtesis.

Poco importa la naturaleza del glaucoma: que sea por exceso de secrecion ó por dificultad en la eliminacion,— en el primer caso cesará la secrecion y en el segundo descenderá abajo de la normal.

La eleccion del nérvio nasal se comprende, pues de él nacen los filetes que se distribuyen en el globo, sea directamente, sea por intermedio del gánglio oftálmico; por eso su estiramiento apaga los dolores de las neuralgias propiamente dichas, los dolores glaucomatosos, y los dolores ciliares debidos á un estado inflamatorio de las membranas del ojo.

El mecanismo íntimo por el cual el estiramiento cura el glaucoma, es hoy tan oscuro como las esplicaciones que se dan para la esclerotomia, iridectomia, etc.; la única interpretacion por ahora, dice el doctor Badal, es la accion directa sobre el trijémino; poco importa que el traumatismo quirúrgico tenga lugar sobre la terminacion de los nérvios ciliares, como en la esclerotomia, la iridectomia, ò la seccion de Hancock, ó bien sobre un cordon nervioso, como en el estiramiento: el efecto será siempre igual.

Los felices resultados de esta operacion han incitado á otros oftalmologistas su ensayo; el doctor Abadie (1) la ha practicado ventajosamente nueve veces; en un caso se produjo una pasagera ulceracion de la córnea, debida á la perturbacion trófica provocada por la operacion. El doctor Abadie, cree que el arrancamiento del nasal externo conviene en el glaucoma, iritis crónica, glaucoma secundario, hidroftalmia congénita, bleferospasmo y otofobia.

El señor M. A. Trousseau, en su tésis, formula las siguientes conclusiones.

1° La elongacion del nérvio nasal externo es una operacion sin gravedad y muy sencilla, que podrá en muchos casos sustituir á la iridectomia, y sobre todo, á la esclerotomia, en el tratamiento del glaucoma.

2° Tendrá éxito en casos que otras operaciones no lo hayan tenido.

3° Amenudo podrá aplazar una operacion mas grave, tal como la enervacion ó la enucleacion, y quizá dispensarnos del empleo de estos últimos medios.

4° Será fácilmente aceptada por los enfermos y podrá intentarse siempre sin inconveniente, puesto que en caso de no dar resultado deja el campo libre á las operaciones que deben ser practicadas directamente sobre el globo.

5° Deberá ensayarse en los pródromos glaucomatosos.

6° Calma muy pronto las crisis dolorosas del glaucoma previniendo amenudo la recidiva.

7° Mejora á veces la agudeza visual.

8° Disminuye la tension ocular.

9° En casos de resultado negativo obtenido por el estiramiento del nervio nasal externo, será bueno dirigirse á uno de los otros nervios sensitivos de la órbita.

---

(1) Annales d'oculistique 1883.

Manual operatorio—Se sabe que el nérvio nasal despues de haber dado los nérvios ciliares *directos* y la raiz sensitiva del gánglio oftálmico, se divide en nasal *interno* ó filete *etmoidal*, que penetra en el agujero orbitario interno, para desde aquí distribuírse finalmente por la mucosa de la parte anterior de las fosas nasales; y en nasal *externo* que continúa el trayecto del tronco principal y sale de la órbita aplicado al periostio, entre el tendon directo del orbicular y la polea cartilaginosa del oblicuo mayor. Esta rama terminal se divide bien pronto en filetes descendentes ó *nasales* y en filetes ascendentes ó *palpebrales*. Algunas ramas se esparcen por la porcion interna de la conjuntiva, de la carúncula y de la mucosa de los conductos lagrimales, del saco y del conducto nasal.

El tronco nasal externo debe ponerse al descubierto al nivel del reborde orbitario, es decir, por delante de su bifurcacion, si no se quiere correr el riesgo de caer sobre filetes extremadamente finos, que se dejan aislar difícilmente y no soportan ninguna traccion.

La sensacion dolorosa que resulta de la compresion del nervio, puede servir para determinar su punto de emergencia en los enfermos no cloroformizados. Si esta indicacion falta, tenemos un excelente punto de referencia: *Aplicar el dedo índice sobre el globo inmediatamente por debajo del reborde orbitario superior, la cara palmar hácia adelante y la extremidad del dedo descansando sobre el lado de la nariz. El punto de emergencia del nérvio se encuentra bastante exactamente en la parte media de la uña.*

Una incision curva, que corresponda á la parte interna y superior del reborde orbitario, yendo del tendon del orbicular á la escotadura sub-orbitaria, en una extension de dos centímetros, basta para caer fácilmente sobre el tronco nervioso. Despues que se han dividido los tegumentos con precaucion, el bisturí debe ser reem-

plazado por una pequeña sonda acanalada, porque el nasal externo es fino, muy superficial, y podria ser dividido por el instrumento cortante. Una traccion de algunos cientos de gramos es suficiente para romperle. La pérdida de sangre es insignificante. La herida se reune por algunos puntos de sutura.

Este proceder es laborioso y bastante largo. El doctor Badal ha publicado una carta describiendo un manual operatorio más rápido y seguro: despues de seccionar los tegumentos y la capa celular como en la descripcion anterior, disocia con dos ganchos de estrabismo el tejido muscular subyacente, y rasando el periostio de abajo arriba con uno de los ganchos, lleva afuera el paquete vásculo nervioso; separa los vasos que acompañan al nérvio, y este último es estirado hasta romperlo. No es tan fácil como á primera vista parece, distinguir el pequeño vaso que acompaña al nérvio;—el doctor Badal aconseja la ruptura de todo el paquete, porque la pérdida de sangre es insignificante.

El nervio nasal estando casi siempre ramificado en su emergencia, es necesario rasar el periostío con el gancho en una cierta extension, para no dejar en el fondo ningun filete.

El Sr. Amanieu, analizando en su tésis las observaciones del Dr. Abadie y las del Dr. Badal, comprueba que:

En 25 casos de arrancamiento del nasal externo, ha descendido la tension 19 veces.

En 20 casos en que el glaucoma presentaba la forma aguda ó sub-aguda, la operacion ha puesto fin á los dolores y amenudo de una manera casi instantánea.

En 4 de estos casos, la iridectomia habia agravado el estado de los enfermos. La esclerotomia habia en 2 casos, hecho pasar el glaucoma del estado crónico al agudo.

En otros 6 casos, la esclerotomia no tuvo resultado ni la iridectomia tampoco en 4 casos.

En 2 casos de glaucoma agudo, en los cuales era permitido esperar la vuelta de la vision, la curacion fué rápida y completa en un caso; en el otro (glaucoma fulminante) la vision quedó abolida.

En otros 6 enfermos, en los que la vision estaba perdida ó casi abolida desde largo tiempo, la agudeza visual ha mejorado á tal punto que 3 de los enfermos pueden conducirse solos.

En fin, en los casos en que el arrancamiento del nasal no ha tenido éxito, las operaciones de esclerotomia ó iridectomia practicadas ulteriormente no lo han tenido mejor.

Jamás el arrancamiento ha agravado la situacion de los enfermos».

La *ouletomia* (cicatrizotomia de Wecker) (1) es contemporánea del *estiramiento* del nasal esterno.

Por tal procedimiento operatorio se cuentan algunos éxitos, lo que debe alentar á los prácticos para proseguir su aplicacion. Me faltan datos estadísticos para ilustrar mi criterio por lo que me limito á referir un caso de curacion (observacion séptima) que debo igualmente á la amabilidad del distinguido oculista doctor Lagleyze.

Como en ella se verá, el resultado fué bueno.

El manual operatorio no requiere ninguna descripcion aparte.

Quaglino y Wecker creen que multiplicando las esclerotomias con intérvalos variables, se obtienen algunos buenos resultados; pero su proceder además de que espone á nuevas ansiedades y dolores al enfermo,

(1). Wecker "Anales d'oculistique" Marzo y Abril 1882.—Comunicacion hecha por Panas á la Academia de Medicina de Paris. Enero de 1883.

deja perder un tiempo precioso, mientras que la iridectomia es rápida, ùnica y mas eficaz.

Hancock dice que la seccion del mùsculo ciliar cura el glaucoma. Su operacion es peligrosa porque hace una gran herida en la esclerótica por la que puede efectuarse el vaciamiento del ojo.

Como el objeto de la terapéutica es tambien profiláctico, y el glaucoma tiene particular tendencia á producir la oftalmia simpática, en los casos en que siendo monocular ha habido desorganizacion del ojo enfermo, no debemos vacilar en hacer su enucleacion para conservar el sano. Esto es lo que se hizo en el caso referido en nuestra observacion novena.

El rol profiláctico de la terapéutica no debe sobrepasar ciertos límites; es en este concepto que considero exagerada la opinion de Fieuzal que quiere practicar la iridectomia terapéutica en el ojo glaucomatoso y la iridectomia profiláctica en el ojo sano. Es verdad que el glaucoma, primero monocular, puede hacerse doble, pero tambien puede no hacerse y en ese caso habremos hecho nna operacion inútil. Pienso pues, que sin síntomas que acusen la inminencia de un glaucoma, en un enfermo que lo padezca en un solo ojo, no se debe hacer iridectomia.

OBSERVACIONES (1)

Observacion primera

GLAUCOMA DOBLE—YODURO DE POTASIO—PILOCARPINA ESERINA.

C. M. de A. de 45 años de edad, temperamento sanguíneo, buena constitucion.

Entre los antecedentes existe el de infeccion sifilítica evidente.

Se le administra interiormente el yoduro de potasio asociado al jarabe de Gíbert y ademas inyecciones de pilocarpina é instilaciones del colirio de eserina. Curó, merced á este tratamiento, de su primer ataque de glaucoma agudo, pero poco despues sobrevino otro igualmente intenso, que cedió al empleo de los mismos medios indicados. Nada hemos sabido despues de este enfermo.

Observacion segunda

GLAUCOMA DOBLE—IRIDECTOMIA—CURACION

N. Ramos domiciliada Temple 285, de 35 años de

(1)—Escepto las dos últimas observaciones, las demás pertenecen al doctor Lagleyze.

edad, casada, temperamento linfático, regular constitucion y con antecedentes reumáticos.

Ocurrió al Consultorio Esterno anexo á la Clínica Oftalmolójica del Hospital de Clínicas el 2 de Octubre de 1883, donde se diagnosticó un glaucoma agudo doble.

Los dolores eran atroces y en vista del carácter pusilánime de la enferma y de los dolores que sufria, se le administró el cloroformo para operarla.

La operacion hecha por los Dres. Aguirre, Catedrático, y Lagleyze, Gefe de la Clínica, consistió en una iridectomia en cada ojo, seguida de curacion.

Observacion tercera

GLAUCOMA DOBLE—IRIDECTOMIA—CURACION

N. N. 50 años de edad, temperamento nervioso, constitucion regular, Juez de Paz de la campaña de Buenos Aires.

Hay antecedentes de infeccion sifilítica segun él nos manifestó.

El primer ataque lo sufrió el ojo derecho solamente y en el segundo fueron ambos ojos atacados. Durante el segundo ataque se vino á Buenos Aires y me hizo llamar para asistirlo. La vision del ojo derecho estaba casi perdida; y la del izquierdo algo mejor.

No vacilé en hacerle un tratamieuto enérgico, que consistiò en una iridectomia superior en cada ojo y hechas ambas el mismo dia, el 5 de Agosto del año pasado. El resultado fué excelente, recuperando mucho de la vision.

Observacion cuarta

GLAUCOMA MONOCULAR—IRIDECTOMÍA—CURACION

N. N. fabricante de pomos, de 45 años de edad, temperamento sanguíneo, constitucion fuerte, con antecedentes reumáticos, vino á mi consultorio en pleno ataque de glaucoma agudo que era el primero que esperimentaba.

La vision habia descendido á un 1/2 ó ménos. Los dolores eran insoportables; tenia vómitos é inyectados los vasos subconjuntivales.

Decidido á la operacion, le practiqué una iridectomia superior en el ojo derecho el 21 de Noviembre de 1884. No hubo complicacion ninguna. La vision aumentó á 3/4, desapareciendo los demás síntomas.

Observacion quinta

GLAUCOMA MONOCULAR—IRIDECTOMÍA—CURACION

N. Baudrix de 48 años de edad, temperamento sanguíneo, constitucion fuerte, hacendado, ha padecido de reumatismo anteriormente.

Ocurrió á mi consultorio por una afeccion ocular, en la que conocí que se trataba de un glaucoma agudo monocular.

Me refirió que el primer ataque, igual al que esperimentaba en el momento, lo habia tenido en Diciembre de 1884. Mejoró de este y en Febrero del corriente año que fué cuando me vió esperimentaba el segundo. Le manifesté claramente su estado indicándole la urjencia de una operacion á la que accedió, practicándole una amplia iridectomia superior en el ojo derecho. Cesaron los dolores, la vision mejoró notablemente y así que

la cicatriz estuvo constituida se marchó al campo á continuar en sus ocupaciones.

Observacion sesta

GLAUCOMA AGUDO—ESTIRAMIENTO DEL NASAL EXTERNO MEJORÍA

Don Julio Pigneli, italiano, de 39 años de edad, temperamento sanguíneo, buena constitucion, de profesion fotógrafo. Hace tres años notó que su vista disminuia; veia al rededor de las luces *anillos irisados*, y por momentos se reducia á tal punto su vista que temia quedar ciego; á veces duraba este último fenómeno varias horas. Este estado se mantuvo como un año; sobreviniendo dolores que se irradiaban sobre la frente, sienes y mejillas, durante ocho dias, al cabo de los cuales estalló un dolor intenso alrededor de la órbita. Hasta este momento la enfermedad fue tratada por medicamentos antireumáticos; el médico que lo cuidaba habia diagnosticado *Reumatismo cerebral.*

Como los dolores de los ojos no se apaciguaran resolvió acudir á un especialista de esta capital, el cual practicó en ambos ojos una iridectomia, pues se trataba de *Glaucoma agudo.*

Los dolores desaparecieron instantáneameute, notando el enfermo pocos meses despues que su vision habia aumentado.

A fines del año pasado comenzó á sentir dolores vagos peri-orbitarios sobre el ojo izquierdo, y en el mes de febrero del corriente año, sobre el otro ojo; alarmado por estos nuevos dolores consultó á mi distinguido colega doctor don Camilo Celasco, el cual le prescribió la eserina en instilaciones é inyecciones hipodérmicas de

pilocarpina; los dolores se apaciguaron por algunos dias mientras estuvo sujeto á esta medicacion.

El doctor Celasco le indicó entonces la necesidad de una operacion á lo que accedió el enfermo.

El 6 de Mayo, dia en que practicamos con el doctor Celasco el estiramiento del nasal externo en los dos ojos del señor Pigneli, presentaba los siguientes síntomas: las venas ciliares anteriores muy engrosadas; tortuosas y anostomosadas alrededor de la córnea; la córnea despulida á causa de la exfoliacion epitelial; la esclerótica adelgazada dejaba ver la coróides bajo forma de un reflejo azulado; la pupila muy dilatada; la tension del ojo muy pronunciada; excavacion papilar. La agudeza visual del ojo izquierdo reducida á 1/7, la del derecho á 1/10; el campo visual muy reducido en ambos ojos, principalmente del lado interno; finalmente los dolores que ya hemos mencionado.

El dia 6 de Julio, dos meses despues de la operacion, la inyeccion sanguínea del globo ocular habia desaparecido por completo, la córnea está perfectamente trasparente, la tension normal, la vision periférica ha aumentado algo, no habiendo sucedido igual cosa para la central; los dolores peri-orbitarios no han vuelto desde dos dias despues de la operacion.

Observacion sétima

GLAUCOMA MONOCULAR—IRIDECTOMIA—OULETOMIA

CURACION.

El 4 de Febrero, se presentó á mi consultorio doña P. C...., afectada de glaucoma agudo en el ojo izquierdo, practiqué una amplia iridectomia, los dolores se apaciguaron; pero al cabo de dos meses un nuevo ata-

que sobrevino apesar de la heróica operacion. No es es ta la primera vez que vemos á la iridectomia quedar ineficaz, pues en el Hospital de Clínicas nos ha sucedido igual cosa en dos ocasiones con el Dr. Aguirre; en la primera, al poco tiempo se produjo un glaucoma hemorrágico y en la otra volvió la enfermedad con su primitiva intensidad.

La iridectomia en el glaucoma pierde su benéfica influencia al cabo de 10 á 25 años; sin embargo, la mayor parte de los que se dedican á la oftalmologia cuentan en su estadística fracasos como los tres que referimos.

En la mujer P. C...., para remediar el insuceso de nuestro tratamiento, procedimos á la operacion llamada por Wecker *cicatrizotomia* y que Panas con mas propiedad la denomina *ouletomia*.

Esta operacion consiste simplemente en una esclerotomia practicada en el sitio de la cicatriz esclerotical de la antigua incision hecha para practicar la iridectomia ó la esclerotomia.

Despues de esta operacion tuvimos la satisfaccion de haber curado la enfermedad; pues hasta el mes de Marzo del corriente año no ha sentido el mas mínimo dolor, habiendo mejorado la vision.

Observacion octava

GLAUCOMA MONOCULAR—ESCLEROTOMIA—CURACION

M. Beron, de 65 años de edad, viuda, temperamento nervioso, constitucion pobre, sin antecedentes dignos de mencionarse.

Padece glaucoma agudo en el ojo derecho; se ha desarrollado lentamente y su estado actual la tiene desesperada.

Le manifiesto la necesidad de una operacion á la que accede, practicándole una esclerotomia en el ojo derecho, el 16 de Abril de 1883, la que felizmente bastó para curar la enfermedad.

Observacion novena

GLAUCOMA AGUDO—ENUCLEACION

N. N. de N. viuda de 60 años de edad, constitucion fuerte y temperamento bilio-nervioso.—No presenta antecedentes hereditarios, habiendo padecido cefalaljias tenaces. Su menstruacion siempre regular se suspendió bruscamente sin causa apreciable y sin trastornos aparentes é inmediatos.

Despues de esto fué presa de una enfermedad aguda del hígado que duró un año próximamente, cuya convalescencia fué muy larga y á menudo interrumpida, quedando en un estado de debilidad suma.

Ya habia recobrado en parte sus perdidas fuerzas, cuando comenzó á manifestarse la enfermedad actual, apareciendo dolores muy agudos é insoportables en el ojo izquierdo y en el vértice de la cabeza.

Estos dolores en forma accesional eran terribles, ocasionándole náuseas y vómitos y en las épocas en que estos ataques eran muy frecuentes, habia pérdida del apetito, insomnio y trastornos gástricos y nerviosos.

Al mismo tiempo la vision disminuia y habia lagrimeo; el ojo se ponia inyectado y se marcaban las venas ingurjitadas de sangre, en el lado correspondiente.

La enfermedad se mostró rebelde á los tratamientos instituidos por los médicos de la localidad (San Juan) y por mas esfuerzos que hicieron no lograron dominarla siguiendo su evolucion, lenta y progresivamente hácia una terminacion funesta.

Cuando ocurrió á mí en Diciembre de 1883, pude constatar lesiones irreparables y trastornos funcionales y orgánicos que no daban esperanza de arribar á una mejoría ó curacion, conservando el órgano enfermo.

A la simple inspeccion se notaba la caida del párpado superior, (ptósis) que no se levantaba sinó incompletamente por influjo de la voluntad.

Abiertos los párpados se encontraba la conjuntiva y la esclerótica algo inyectada con alguno que otro vaso de mayor calibre que iban particularmente de ambos ángulos del ojo, hácia la córnea. Esta se hallaba deslustrada y con pequeñas facetas visibles á la iluminacion lateral,—lo que demostraba un proceso distrófico cuya patogenia residia en el estado mórbido de los medios refrijentes.—La pupila desigual, pero dejando ver en su fondo una mancha blanca amarillenta, constituida por el cristalino dejenerado, siendo el sitio de una catarata.

Los dolores que tanto la habian molestado antes, ya no existian, pero quedaba algun lagrimeo, estando permeables las vias lagrimales.

El exámen oftalmoscópico fué de resultados nulos en el sentido de que no pude iluminar el fondo del ojo á causa de la catarata existente.

Investigué despues el estado de la tension iutraocular y la encontré notablemente aumentada, dando al tacto la sensacion de una dureza casi pétrea.

La percepcion de la luz habia desaparecido; encerrada en un cuarto oscuro y haciéndole cerrar el ojo sano cubierto además con un pañuelo, no percibia la luz de una vela que se le acercaba al ojo enfermo abierto. Los cuatro fosfenos habian desaparecido y las repetidas tentativas que hice para revelarlos fueron infructuosas.

Con los datos sujetivos suministrados por la enferma y los síntomas físicos ya enumerados y que no permitian la duda, diagnostiqué un glaucoma en la fase de desor-

ganizacion y respecto á tratamiento manifesté clara y terminantemente á la enferma que el único tratamiento posible, radical y preventivo de ulteriores desórdenes por simpatía, era la enucleacion del ojo, consejo que no pareció aceptar en un principio. Asi trascurrieron como seis meses y fuí llamado nuevamente para ver á la misma enferma que me manifestò sentir nuevos dolores supra-orbitarios aunque no muy intensos y lagrimeo en el ojo enfermo; y en el sano, sensaciones anormales y algo de fotofobia.

Despues de un lijero exámen que me confirmó en mi anterior diagnóstico, manifesté nuevamente á la enferma la mayor urgencia que habia en practicar la enucleacion del ojo, en vista del mal jiro que tomaba la enfermedad.

En consecuencia y alarmada por su estado, se trasladó á Buenos Aires, donde los Dres. Aguirre y Lagleyze practicaron la enucleacion del ojo izquierdo, por el método de Bonnet (de Lyon) con brillante resultado, completándola en seguida con la protesis ocular.

La enferma ha seguido bien y sin esperimentar ningun fenómeno alarmante por parte del ojo sano, lo que aleja la idea de que este pueda ser el sitio de una oftalmía simpática.

Observacion décima

GLAUCOMA DOBLE—ATROFIA

N. N. de 22 años de edad, soltera, fué á consultarme en Noviembre del 84, por una enfermedad á los ojos, que le habia producido la ceguera completa.

No hay antecedentes de familia, ni enfermedades anteriores; ha gozado de buena salud, esceptuando el padecimiento que engendró su estado actual.

A la edad de quince años fué cuando comenzó á esperimentar dolores periorbitarios, y en el vértice de la cabeza. Apesar de su agudeza y de los trastornos de que iban acompañados los accesos de dolor, no vió médico y solo se contentó con remedios caseros que le procuraron poco ô ningun alivio.

Perdia cada vez mas la vision y con alternativas de mejorías transitorias, cesaron los dolores pero ya no veia nada.

El exámen físico me demostrô dos profundos surcos en cada ojo, uno superior y otro inferior; el globo ocular como retraido hácia el fondo de la órbita y la abertura palpebral estrechada.

La tension disminuida considerablemente; los fosfenos perdidos y ausencia de percepcion luminosa.

Diagnostiqué un glaucoma agudo doble y atrofia consecutiva de ambos ojos. No prescribí nada, porque nada habia que hacer en una desorganizacion tan grande; y además la paciente no tenia dolores, ni incomodidad alguna en sus ojos.

Vº Bº

CLETO AGUIRRE.

PROPOSICIONES ACCESORIAS

Histolojia—Histolojia del pulmon.
Anatomia Descriptiva—Qué órganos constituyen la lengua.
Anatomia Topográfica—Cavidad craneana.
Fisiolojia—Funciones del bulbo raquideo.
Terapéutica y Materia Médica—Paralelo entre la atropina y la eserina.
Patolojia Esterna—Inflamacion y sus consecuencias.
Patolojia General—Signos suministrados por el aparato urinario.
Patolojia Interna—La disenteria es una inflamacion simple ó de naturaleza específica?
Clínica Médica—Causas de la tolerancia del organismo en las lesiones de las igmòideas aòrticas.
Medicina Legal—Qué debe entenderse en Medicina legal por niño recien nacido?
Obstetricia—Albuminuria.
Oftalmolojia—Operaciones que se practican sobre la córnea, conjuntiva, esclerótica y órbita.—Protésis ocular.