2652
T/D

UNIVERSIDAD NACIONAL DE BUENOS AIRES

FACULTAD DE CIENCIAS MÉDICAS

INVESTIGACIONES

SOBRE LA

ANATOMÍA DEL MEDIASTINO

CON

APLICACIONES CLÍNICAS

TESIS

Presentada para optar al grado de Doctor en Medicina y Cirujía

POR

AVELINO GUTIERREZ

Disector en la Facultad de Ciencias Médicas de la
Capital, Ex-Practicante mayor interno por concurso del Hospital de Clínicas, ex-Director
del Museo del Círculo Médico Argentino



BUENOS AIRES

Establecimiento tipográfico EL CENSOR, Corrientes 829

1890

Al simpatico Juan Francisco Fernandez

INVESTIGACIONES

SOBRE LA

ANATOMÍA DEL MEDIASTINO

CON

APLICACIONES CLÍNICAS

TÉSIS

Presentada para optar al grado de Doctor en Medicina y Cirujía

POR

AVELINO GUTIERREZ

Disector en la Facultad de Ciencias Médicas de la Capital, Ex-Practicante mayor interno por concurso del Hospital de Clinicas, ex-Director del Museo del Circulo Médico Argentino



BUENOS AIRES

Establecimiento tipográfico EL CENSOR, Corrientes 829

1890

Art. 162 del Reglamento.—La Facultad no se hace solidaria de las opiniones manifestadas en las tésis.

FACULTAD DE CIENCIAS MÉDICAS DE BUENOS AIRES

Decano

Dr. D. Mauricio Gonzalez Catan.

Académicos titulares

Dr. D. Manuel Porcel de Peralta.
» » Mauricio Gonzalez Catan.
» » Manuel Arauz.
» » Leopoldo Montes de Oca.
» » Eduardo Wilde.
» » José T. Baca.
» » Rafael Herrera Vegas.
» » Ignacio Pirovano.
» » Pedro Mallo.
» » José M. Astigueta.
» » Martin Spuch.
» » Jacob de T. Pinto.
» » Eufemio Uballes.
» » Juan R Fernandez.
» » Enrique E. del Arca.

Académicos honorarios

Dr. D. Santiago Larrosa.
» » Ernesto Aberg.
» » Pablo Marengo.
» » Nicanor Albarellos.

Secretario

Dr. D. Luis de la Cárcova.

ESCUELA DE MEDICINA

Asignaturas	Catedráticos titulares	
Anatomia Descriptiva	Doctor	*Juan José Naon.*
Anatomia Topográfica	"	*Mauricio Gonzalez Catan.*
Histologia (teórico-práctica)	"	*Francisco A. Tamini.*
Fisiologia General y Humana	"	*José M. Astigueta.*
Higiene Pública y Privada	"	*Antonio F. Crespo.*
Patologia General y Ejercicios Clinicos	"	*Roberto Wernicke*
Materia Médica y Terapéutica	"	*Justiniano Ledezma.*
Patologia Externa	"	*Guillermo Udaondo.*
Patologia Interna	"	*Manuel Arauz.*
Anatomia Patológica	"	*Telémaco Susini.*
Medicina Operatoria	"	*Bartolomé Novaro.*
Enfermedades de Mujeres y Clinica Ginecológica	"	*Jacob de T. Pinto.*
Enfermedades de Niños y Clinica Pediátrica	"	*Manuel Blancas.*
Enfermedades de Ojos y Clinica Oftalmológica	"	*Pedro Lacleyze.*
Enfermedades Nerviosas	"	*José M. Ramos Mejia.*
Enfermedades Mentales y Clinica respectiva	"	*Lucio Melendez.*
Clinica Quirúrgica	Dres.	*Ignacio Pirovano.* / *Julian Aguilar.*
Clinica Médica	"	*Eufemio Uballes.* / *Juan B. Gil.*
Obstetricia y Clinica respectiva	Doctor	*Samuel A. Molina.*
Medicina Legal y Toxicologia	"	*Eduardo Wilde.*
Quimica aplicada á la Medicina / Quimica aplicada á la Farmacia	"	*Pedro N. Arata.*
Farmacia y Práctica Farmacéutica	"	*Juan A. Boeri.*

Asignaturas	Catedráticos sustitutos	
Anatomia Descriptiva	Doctor	*Juan D. Piñero.*
Anatomia Topográfica	"	*Juvencio Z. Arce.*
Histologia teórico práctica	"	*Andrés F. Llobet.*
Fisiologia General y Humana	Dres.	*Carlos Villar* (en ejercicio). / *Jaime R. Costa.*
Higiene Pública y Privada	"	*Meliton G. del Solar.* / *Enrique Revilla* (en ejercicio).
Patologia general y Ejercicios Clinicos	Doctor	*Claudio Benitez.*
Materia Médica y Terapéutica	"	*Angel M. Centeno.*
Patologia Externa	"	*Obdulio Hernandez.*
Patologia Interna	"	*José Penna* (en ejercicio).
Anatomia Patológica	"	*Carlos Malbran* (en ejercicio).
Medicina Operatoria	"	*Adalberto Ramaugé* (en ejerc.)
Enfermedades de Mujeres y Clinica Ginecológica	"	*Enrique Bazterrica.*
Enfermedades de Niños y Clinica Pediátrica	Dres.	*Antonio F. Piñero.* / *Facundo Larguia.*
Enfermedades de los Ojos y Clinica Oftalmológica	"	*Eduardo Obejero.* / *Francisco Barraza.*
Enfermedades Nerviosas y su clinica	Doctor	*José A. Esteves.*
Enfermedades Mentales y Clinica respectiva	"	*Domingo Cabred.*
Clinica Quirúrgica	Dres.	*Vacante.* / *Antonio C. Gandolfo.*
Clinica Médica	Dres.	*Gregorio N. Chaves.* / *Abel Ayerza.*
Obstetricia y Clinica Obstetricial	Dres.	*Luis F. Vila.* / *Juan R. Fernandez.*
Medicina Legal y Toxicologia	Dres.	*Eduardo Perez.* (en ejercicio) / *Juan B. Señorans.*
Quimica aplicada á la Medicina / Quimica aplicada á la Farmacia		*Vacante.*
Farmacia y Práctica Farmacéutica	Doctor	*Atanasio Quiroga.*

Padrino de Tésis

DOCTOR MAURICIO GONZALEZ CATAN

Á mis queridos padres y á los mios

A MI HERMANO FRANCISCO GUTIERREZ

Seria un ingrato si no hiciera público testimonio de reconocimiento hácia ti poniendo tu nombre al frente de esta tésis.

Á MI MAESTRO

El Dr. Mauricio Gonzalez Catan

Gratitud

SEÑOR PRESIDENTE,

SEÑORES ACADÉMICOS:

El mediastino: Ese espacio de la cavidad torácica situado entre los dos pulmones y ocupado por órganos contenidos completamente en él, que tienen su orígen en él, que en él terminan, ó que por él pasan, es de una gran importancia para el clínico, quien en muchas ocasiones tendrá que representárselo mentalmente, siquiera sea por una rápida evolucion intelectual para la interpretacion de ciertos signos diagnósticos; por cuanto, la disposicion anatómica de sus órganos debe ser familiar á todo médico que á la cabecera del enfermo ha de explicar con buen criterio el porqué de los signos que caen bajo su observacion y que dependen, ó bien directamente del órgano lesionado, ó indirectamente del sufrimiento de ciertos órganos ó aparatos por sus vecinos alterados; y si bien la anatomía de conjunto está hecha y con ella puede llegar á familiarizarse el médico, en algunos detalles hay aún algo que precisar, es por esto, y para la interpretacion de algu-

nos casos clínicos con que cuento, que he elegido este tema como objeto de la tésis que me ha de habilitar para el ejercicio de la profesion que abrazo.

Descartando, bien entendido de este estudio, los datos muy conocidos ó que no sirvieran de fundamento al caso práctico ni á las consecuencias á que pueda llegar.

Mediastino

El mediastino es el espacio situado entre los dos pulmones, y limitado lateralmente por las pleuras mediastinas, el esternon con los cartílagos costales por delante, la columna vertebral por detrás, el diafragma por debajo, estando en directa comunicacion con el cuello por arriba.

Para su mas fácil estudio dividen los autores el mediastino en porciones, y admiten una porcion anterior, llamada mediastino anterior y una porcion posterior, mediastino posterior; tal division en porciones es aceptable pero á condicion de no considerarlas como partes distintas, pues solamente existe separacion entre ellas al nivel del pedículo pulmonar. Tambien se admite una porcion superior y una porcion inferior puramente artificiales, pero necesarias para el estudio, y á las que se da respectivamente los nombres de supracardiaca y cardiaca.

La forma del mediastino la determinan los diversos órganos contenidos en la cavidad torácica, siendo él quien se adapta á los demás órganos, y no éstos á su forma; es por lo tanto variable segun los sujetos y distinta segun que se la considere por delante del pedículo pulmonar, esto es, en el mediastino anterior, ó por detrás del pedículo, en el mediastino posterior.

La del mediastino anterior puede compararse á un reloj de arena de forma bastante irregular, y el posterior á una pirámide cuadrangular de vértice inferior truncado, con sus caras laterales formadas por los dos pulmones, su pared anterior formada por un plano imaginario que pase

por los pedículos pulmonares, su pared posterior por la misma pared torácica, (en sus dos tercios inferiores por los cuerpos vertebrales y por los cuerpos vertebrales con la cabeza y cuello de las costillas en el tercio superior.)

En el mediastino anterior están contenidos, el corazon, en el compartimento inferior del reloj de arena; los grandes vasos arteriales que de él parten, los venosos que en él terminan (á excepcion de la cava inferior y coronarias) los nervios que á él se dirigen y otros á los cuales sirve de canal de pasaje, están contenidos en ambos compartimentos á la vez.

Por el mediastino posterior pasan: la aorta con el exófago, el conducto torácico, la vena ácigos mayor, los troncos simpáticos y ambos nervios neumogástricos.

Pericardio

El corazon está envuelto por la membrana serosa llamada pericardio, que tambien envuelve la vena cava hasta el borde inferior del segundo cartílago costal, la aorta hasta el orígen del tronco arterial braquio-cefálico, la arteria pulmonar y la cara anterior de las venas pulmonares, sin contenerlos en su cavidad como sucede con todas las serosas.

La forma es la de una pirámide triangular de vértice superior y base inferior, con una cara anterior ligeramente inclinada hácia la derecha, una cara posterior izquierda y una cara derecha.

Para bien ver la forma piramidad del saco pericárdico, es necesario seccionar el esternon en dos puntos; al nivel de los segundos y quintos cartílagos y levantarlo con las costillas segunda, tercera y cuarta previamente cortadas lo lo mas distantes posible de él; hecho esto, se separa el pericardio de la cara interna de los pulmones destruyendo el laxo tejido conjuntivo que los adhiere, se ligan los pedículos pulmonares, y por fuera de la ligadura se cortan ambos pulmones, se observa así completamente aislado el saco con su contenido y se da cuenta de su forma; una vez que se tiene la perspectiva del saco en su exterior puede y conviene verse en su interior, fijándose muy especialmente en el triángulo de la base pericárdica, para lo cual se corta una parte de la pared anterior del saco, se toma el corazon por la punta y se tira hácia arriba con lo que queda al descubierto el lecho del corazon, la insercion del pericardio al centro frénico, y perfectamente visible su forma triangular. Sin otra maniobra cualquiera

creeria que este triángulo tiene su base á la derecha y el vértice á la izquierda; pero córtese la vena cava inferior entre dos ligaduras, levántese aún mas el corazon y se verá que el vértice, base del saco, está detrás de la cava inferior.

Las tres aristas de la pirámide marcan perfectamente sus tres caras; parten del cayado aórtico en el punto de orígen del tronco arterial braquio-cefálico y terminan en los tres ángulos de la base, derecho, izquierdo y posterior; la arista derecha es casi vertical: desde el cayado de la aorta donde empieza se extiende al quinto cartílago costal derecho y termina en él á dos centímetros del borde esternal correspondiente; la izquierda es muy oblícua, á la izquierda termina por abajo en el quinto espacio intercostal, y la posterior tambien casi vertical termina en el ángulo posterior, vértice del triángulo, base de la pirámide.

El saco pericárdico es mas grande que los órganos que envuelve y está íntimamente unido por su base al centro frénico con el cual entremezcla sus fibras, y fijo por su vértice á la columna vertebral, al esternon, y al hueso hioides mediante la aponeurosis media del cuello.

Está en relacion con el esternon por delante al que sobrepasa por ambos lados; por el derecho en la extension de dos á dos centímetros y medio en los espacios tercero y cuarto, y de centímetro y medio en el segundo; por el lado izquierdo siete centímetros y medio á ocho en el quinto, siete á siete y medio en el cuarto, cuatro y medio á cinco y medio en el tercero y uno y medio á dos al nivel del segundo.

Todo lo que sobrepasa el lado derecho y centímetro y medio mas, está cubierto por el pulmon correspondiente del triángulo izquierdo; una buena parte está cubierta por el pulmon izquierdo.

Posicion del corazon

El corazon envuelto por el pericardio y situado en el compartimento inferior, está acostado por una de sus caras sobre el diafragma, siguiendo desde el orígen de los grandes vasos hasta la punta, una línea oblícua de arriba abajo, de atrás adelante y de derecha á izquierda; esta línea sacada del orígen de la vena cava superior y mitad de su cara anterior corresponderia sobre la pared torácica al punto de interseccion del borde esternal derecho con el inferior del tercer cartílago costal y terminaria en el quinto espacio intercostal un buen través de dedo por fuera de una línea que principiando en la mitad de la clavícula, concluya en la estremidad anterior de la novena costilla, estremidad tangible y desplazable; no es aquella la línea que corresponde al borde derecho del corazon (inferior anterior tratándose de una pirámide) ni tampoco coincide con la del izquierdo, pues la del borde derecho se aproxima mas á la horizontal y la del izquierdo; la sobrepasa un poco la izquierda y se aproxima algo á la vertical. En virtud de esta oblicuidad el corazon presenta relaciones mas íntimas con el pulmon izquierdo, quien para recibirle ofrece una especie de cavidad en su cara interna á la cual Morel Lavallé ha dado el nombre de lecho del corazon.

Forma

El corazon al revés de lo que dicen los tratados clásicos de anatomía, tiene una forma piramidal triangular (y no cónica) con una base dirigida á la derecha y que mira á la vez arriba y atrás, un vértice anterior izquierdo, una cara anterior y superior, una cara inferior y otra posterior é izquierda.

Empecemos el estudio del sólido piramidal por la cara anterior;y bien, esta cara está doblemente inclinada, primero: de derecha y atrás, á izquierda y adelante (de la base al vértice); segundo: de arriba y atrás á abajo y adelante (del borde superior al borde inferior anterior.) Presenta sin esfuerzo ninguno la forma de un plano triangular en el cual tenemos que estudiar tres lados: inferior, derecho y superior, y tres ángulos: dos situados á la derecha, uno superior y otro inferior, y el tercero á la izquierda.

El lado inferior principia en el borde superior del quinto cartílago costal derecho á centímetro y medio del esternon, desde allí se dirige de arriba á abajo y de derecha á izquierda, describe á la vez una ligera curva de convexidad inferior que corresponde á la depresion del centro frénico del diafragma, corta las inserciones esternales del séptimo y sesto castílagos costales, cruza trasversalmente el quinto espacio intercostal y termina en él á ras del borde inferior de la quinta costilla, ocho á diez centímetros de la línea media esternal. El lado derecho es vertical y convexo hácia la derecha, en su parte mas convexa dista dos centímetros del borde esternal derecho, principia por arriba en el eje del tercer cartílago á centímetro y medio del esternon y termina por abajo en el borde superior del quinto cartílago, igualmente á centímetro y medio del esternon.

El borde superior es mas posterior que el inferior, toma orígen en el eje del tercer cartílago costal izquierdo á una distancia que varía entre dos y medio y tres centímetros del borde esternal correspondiente, sigue una direccion oblícua de arriba á abajo y de adentro á fuera, se incurva hácia la derecha antes de terminar, y se une luego con el borde inferior detrás de la quinta costilla.

De los tres ángulos, el mas importante es el izquierdo (la punta del corazon), luego el ángulo inferior derecho (hépato cardiaco); el superior del mismo lado apenas tiene importancia para el clínico, y aunque no la tenga diré, que corresponde al eje del tercer cartílago costal derecho, orígen de la vena cava superior, que dista centímetro y medio del esternon y está formado por la extremidad superior de la aurícula derecha. El ángulo inferior derecho está formado por el encuentro en el borde superior del quinto cartílago costal y á centímetro y medio de distancia del esternon, de los lados derecho é inferior del corazon y corresponde á la extremidad inferior de la aurícula derecha.

El vértice del triángulo que lo es tambien del corazon, es formado por la reunion del borde inferior con el superior detrás de la quinta costilla (á nivel de su borde inferior), distante de la línea media esternal entre ocho y diez centímetros.

Descrita como está la cara anterior, solo falta decir de ella, que entran á constituirla toda la cara anterior de la aurícula derecha, toda la cara anterior del ventrículo derecho, y una pequeña parte del ventrículo izquierdo, la que está colocada á la izquierda de la arteria coronaria anterior; (1) esto es, el borde superior de la cara

---

(1) En el curso de esta descripcion se seguirán empleando los términos anterior y posterior cuando se hable de los surcos del corazon y de las arterias y nervios coronarios; pero debe entenderse que son superior é inferior respectivamente.

izquierda y posterior; muy lejos está la cara anterior de presentarse, como dice Jamain, dividida en dos partes por un surco dirigido verticalmente de la base al vértice y á menos que este surco sea paralelo al eje del cuerpo, pues arranca por fuera de la arteria pulmonar y á su izquierda á distancia de cuatro centímetros de la línea media esternal, y tal es su oblicuidad que va á terminar en el borde inferior de la quinta costilla entre ocho y nueve centímetros de la misma línea media.

Estos renglones dan á comprender que dicho autor supone al corazon menos horizontal de lo que es en realidad, y á mas, que considera como formando parte de la cara anterior no solamente la que de hecho lo es, sinó tambien de la que es y debe llamarse cara posterior é izquierda.

La cara inferior es completamente plana, está levemente inclinada de atrás adelante, cuya inclinacion es debida á que el centro frénico del diafragma se presenta ligeramente elevado en su parte central con relacion á su circunferencia.

La forma se asemeja bastante bien á un triángulo isósceles con su bisectriz que divide dicha cara en dos partes iguales, una la que forma la mitad anterior de la cara inferior pertenece al ventrículo derecho, la otra que forma su mitad posterior, es del ventrículo izquierdo; la arteria coronaria posterior es quien hace visible tal division.

Esta cara se llama tambien diafragmática y ningun otro nombre significa mejor que este su situacion y relaciones.

Presenta á nuestro estudio como las demás, tres lados y tres ángulos; de los lados el uno es anterior y como ya ha sido descrito, al hablar de la cara anterior no volveré sobre él; el otro está situada á la derecha y parte de un punto del quinto cartílago costal derecho, distante centímetro y medio á dos centímetros del borde derecho del esternon, se dirige atrás y un poco

adentro para terminar en la aurícula izquierda detrás de la desembocadura de la cava inferior; el izquierdo es muy oblícuo, empieza en un punto un poco posterior á la desembocadura de la cava inferior en su aurícula, en donde ha terminado el que acabo de describir, y concluye en el borde inferior de la quinta costilla izquierda; este borde que es la separacion entre las caras inferior é izquierda posterior, es redondeado á diferencia del que establece la separacion entre las caras inferior y anterior que es cortante.

Llegamos por fin á la cara posterior é izquierda á la que los autores de Anatomía consideran como un borde, y bien: no acierta á comprender tal idea quien haya visto el corazon en su verdadera posicion, sin sacarlo de su cavidad, reposando sobre el diafragma; allí, en su sitio, la cara izquierda posterior es perfectamente triangular, presentando una inclinacion general de derecha á izquierda, de atrás adelante y de arriba abajo, con una base colocada á la derecha y atrás y casi vertical, un vértice á izquierda y adelante, un borde superior bastante oblícuo abajo, adelante y á la izquierda, un borde inferior igualmente oblícuo adelante y á la izquierda, y muy poco inclinado sobre el horizonte. Los bordes superior é inferior son romos, y separan la cara izquierda y posterior, de las caras anterior é inferior respectivamente.

Esta cara es la mas chica de las tres que componen la pirámide cardiaca; la única que no es plana, pues se muestra convexa en dos sentidos, de la base al vértice, y del borde superior al borde inferior; es ella que forma la punta del corazon.

Ciertamente esta cara, representa un segmento de cono cortado segun dos de sus generatrices, y es en atencion á ella que se ha considerado al corazon como de figura cónica, pero la forma plana de las caras inferior y anterior y la interseccion de las tres formando ángulos diedros desmiente tal apreciacion.

Y ahora que conocemos en detalles las tres caras del corazon, reconstituyamos la pirámide cardiaca y démosle su verdadera posicion; para lo cual imaginémosnos una pirámide triangular y supongámosla acostada no por su base, sino por una de sus caras sobre un plano trasversal, pero un poco oblícuo de atrás adelante, y mas aun de derecha á izquierda; supongámosla acostada sobre este plano y no trasversal sinó oblícuamente con la base atrás y á la derecha y que resulta estar tambien un poco arriba, merced á la oblicuidad del dicho plano; el vértice segun eso, es algo anterior, izquierdo é inferior; una de las caras, es inferior; aquella por la cual la pirámide reposa sobre el plano, otra anterior y superior; y la tercera (oblícua y vertical) izquierda y posterior; las aristas, son una anterior (inferior), otra posterior (inferior) y otra superior, todas con la oblicuidad que les dá la posicion de la pirámide.

Los tres ángulos de la base de la pirámide están á la derecha; uno inferior (anterior) hepatocardiaco, otro inferior (posterior) y otro superior; el vértice es la punta del corazon.

De lo expuesto se deduce bien claramente que el corazon descansa sobre el diafragma y no está suspendido por los grandes vasos; el corazon no cuelga, como han llegado á decir algunos, llevando otros la exageracion de esta idea á tal punto, que le han comparado al badajo de una campana respecto á la manera de estar suspendido, pretendiendo probar su aserto con casos patológicos en los que la base permanece inmóvil y la punta sola se disloca á derecha ó izquierda; y bien, nada es mas erróneo que esta interpretacion; el corazon, he dicho, descansa acostado y no cuelga; el corazon gira alrededor de la cava inferior considerada como su eje y nada viene á probar la desviacion de su punta á derecha ó izquierda, conservando su base inmóvil respecto á la manera como está suspendido.

El verdadero punto de fijeza del corazon, su quicio, por decir así, lo constituye la vena cava inferior; cortada la cava inferior el corazon se disloca en masa en todas direcciones, y no solamente se disloca, se tuerce.

Por otra parte, al considerar el corazon suspendido á la manera de un badajo de campana, no solamente se tiene una mala idea de sus medios de fijeza, sí que tambien y por fuerza, se le da una posicion que está muy lejos de tener; así es como parecen representarlo, las mismas figuras de Bonamy y Beau, muy bellas por cierto en el arte y de indiscutible valor anatómico en todos los demás detalles, pero algo disminuido en el presente.

La comparacion que se hace del corazon con una pirámide, no es de hoy: pertenece á los antiguos anatomistas, y ha sido rehabilitada hace años por C. Paul; pero los mas modernos y los mas notables siguen cambiando esta figura por la cónica, lo cual ni es exacto ni conveniente para la clínica.

La base del corazon que por olvido iba dejando para el final, está formada por las dos aurículas y el orígen de los grandes vasos; ella queda bien delimitada con solo tener en cuenta la disposicion de los planos de la pirámide y la inclinacion con que se corta.

Como complemento á lo escrito y antes de cerrar el capítulo, diré con toda brevedad, que la pirámide cardiaca está dividida en dos mas pequeñas por el tabique interaurículo-ventricular, que esta division es completa y manifiesta al exterior por los surcos anterior y posterior; una de las pirámides componentes es anterior y un poco superior, la otra posterior y algo inferior; la anterior la forma el ventrículo derecho y la posterior el izquierdo. Nada hay mejor para darse una idea de esto, que suponer cortado el corazon por un plano que pase por el surco anterior y vaya al inferior, ó en la pirámide imagimaria desde la arista superior á la mitad de la cara inferior; y en la prác-

tica, es lo que se hace para ver la forma de los ventrículos separadamente; si es, por ejemplo, el derecho objeto de estudio, se separa el izquierdo, dejando el tabique para el derecho y vice-versa; si es el izquierdo, se corta el derecho, dejando el tabique á la izquierda; con ello se ve perfectamente la forma piramidal de ambos ventrículos.

Relaciones del corazon

El corazon tiene relaciones con los pulmones y la pared anterior de la cavidad torácica por delante, la aorta, el exófago, y los neumogástricos por detrás, todo mediante el pericardió.

Las relaciones directas del corazon con la pared torácica á contar del borde izquierdo del esternon y medidas sobre las costillas tomadas como meridianos, varían mucho segun los individuos y segun las edades para que se puedan apuntar aquí datos generales; sin embargo, Jamain los ha dado, y hélos aquí.

Jamain dice que el corazon está en contacto directo con la pared torácica en toda el área de un triángulo que tiene su base abajo, un borde interno derecho ó esternal, un borde izquierdo (pulmonar); en toda el área de este triángulo así formado no se interpone el pulmon entre la pared torácica y el corazon, y por eso la relacion es inmediata. Él da como dimensiones de este triángulo las siguientes: Base cinco centímetros y medio, borde derecho seis centímetros, borde izquierdo siete y medio. Por su parte, Servier da números que concuerdan mas ó menos con los anteriores, pues apunta cincuenta y ocho milímetros para la quinta costilla, cuarenta y seis para la cuarta, veinte para la tercera y cero para la segunda.

Yo no sé si estos autores han tenido la singular suerte de tomar las medidas sobre individuos jóvenes, ó si han medido la separacion del pulmon despues de haber cortado la pleura; en cuyo caso, como que el pulmon desciende, la separacion de su borde anterior del izquierdo del esternon es bastante mayor que la que se obtiene si se mide su separacion despues de haber preparado la pleura

sin herirla. Yo he procedido así: he preparado la pleura en los espacios tercero, cuarto y quinto; una vez bien limpia y aislada, he cortado los cartílagos de las costillas cuarta y quinta; si el borde anterior del pulmon no llega á cubrir el corazon, apenas se han levantado los cartílagos, se nota ya un poco de hundimiento al nivel de la parte descubierta producido por la depresion del pericardio: y además se divisa á través de la pleura el borde anterior del pulmon: se toma entonces un papel trasparente y se lo adapta al punto, de manera á hacer coincidir un borde del papel, con el borde esternal; despues se dibuja sobre él el borde anterior del pulmon hasta el encuentro del borde esternal, se traza tambien la direccion de la base del triángulo y la de las costillas, se corta el papel segun el trazado del borde pulmonar y de la base, y se lo adapta nuevamente hasta obtener la coincidencia con el borde pulmonar, el esternal y la base; no queda mas que medir sobre el triángulo obtenido las dimensiones de sus lados, con lo cual se tiene el área del corazon en contacto directo con la pared torácica.

Si luego abria un agujero en la pleura veía yo ante mis ojos descender el pulmon; la abria despues mas ampliamente, y colocaba sobre la parte descubierta del corazon el papel antes obtenido, y ya no cubria la parte descubierta, lo que demuestra que el triángulo que así se mide es mas grande. Hago este pequeño paréntesis á los datos anteriores porque las medidas que yo he obtenido difieren en algo de las citadas.

Solamente en un jóven de dieciseis años he visto una porcion del corazon en contacto directo con la pared torácica y cuya área no bajaba de la que dá Jamain; en otro de diez años las dimensiones eran algo menores aún; en los demás estas dimensiones figuran bastante en menos, y en muchos el pulmon se interpone por completo entre la pared y el corazon.

He aquí algunas de estas dimensiones: niño de 16 años: base seis centímetros con dos milímetros; borde derecho ocho centímetros y medio, borde izquierdo nueve y medio; al nivel de la cuarta costilla cuatro y medio, al nivel de la tercera tres y medio y tres milímetros en la segunda; la pleura no avanzaba mas que el pulmon.

Niño de diez años: base cuatro centímetros y medio, borde derecho cinco y medio, borde izquierdo seis y medio; la pleura llegaba al borde esternal izquierdo y desde allí se reflejaba sobre el pericardio.

Adulto de veintinueve años: base dos centímetros con tres milímetros; borde izquierdo seis; borde derecho cuatro y medio. La pleura sobrepasaba el borde esternal izquierdo.

Adulto de treinticuatro años: base dos centímetros y medio, borde esternal cinco y medio, borde pulmonar cinco centímetros ocho milímetros; la pleura igualmente sigue al borde esternal izquierdo.

En todos los viejos el corazon estaba completamente cubierto por fuera del borde esternal izquierdo.

A pesar de todas estas variedades, se puede decir que en la juventud la parte descubierta del corazon es igual al triángulo dado por Jamain; que en la edad adulta, es menor y que pasada esta edad apenas si existe contacto del corazon con la pared torácica por fuera del borde esternal, ó bien no existe.

Hay casos y por cierto que son frecuentes, en los que se puede ver lo siguiente: La pleura sobrepasa el borde esternal izquierdo, y desde el esternon se refleja sobre el pericardio, mientras que el pulmon izquierdo dista de dicho borde, dos y medio á tres centímetros; en estos casos existe en la máxima espiracion que es la del cadáver, un senopleural pericardio parietal, algo semejante al costo diafragmático, pero seguramente este seno, no tiene el mismo significado que aquel, pues, el seno costo diafrag-

mático no es completamente ocupado por el pulmon ni en la máxima inspiracion, mientras que en estas condiciones el pericardio parietal lo es, por lo menos así lo demuestran los esperimentadores y lo confirman los clínicos.

Si el pulmon izquierdo tiene su borde distante del esternon en la parte inferior, al nivel de la cuarta costilla se acerca á él, hasta ganar la línea media; de manera que, desde la línea media esternal y tercer cartílago costal hay contacto entre los dos pulmones, pues el derecho en todos los casos sin excepcion alcanza á la línea media, cubriendo la cara anterior de la aurícula derecha y una parte del ventrículo del mismo nombre, y este contacto no se pierde hasta la union de la primera y segunda pieza del esternon, punto en que los dos se separan divergiendo para alcanzar la articulacion esterno-clavicular correspondiente.

Organos supra-cardiacos

En el compartimento superior del reloj de arena, se encuentran los grandes vasos arteriales, aorta y pulmonar, la vena cava superior, la desembocadura de la ácigos, el plexo cardiaco, los nervios bronquiales anteriores, los nervios frénicos y ganglios linfáticos.

La aorta toma su orígen en un plano situado casi completamente á la izquierda de la línea media esternal y detrás del tercer cartílago costal (una aguja vertical al plano del cuerpo introducida al nivel de la línea media esternal y tercer cartílago costal, cae sobre el orígen de la aorta á distancia de dos á tres milímetros de su borde derecho) desde su orígen se hace ascendente, se inclina hácia la derecha y al mismo tiempo hácia adelante; de tal manera es oblícua, que detrás del eje del segundo cartílago costal corresponde ya al borde derecho del esternon y aún lo pasa en ciertos casos; una vez que ha llegado al primer espacio intercostal se encorva á la izquierda haciéndose posterior al mismo tiempo y adquiriendo desde ya relaciones mas íntimas con la tráquea á la que cubre en las caras anterior é izquierda para montar luego sobre el bronquio izquierdo y hacerse descendente.

La arteria pulmonar, nace en la mitad del segundo espacio intercostal, siendo casi completamente izquierda al esternon (una aguja introducida en la mitad del segundo espacio rasando el esternon atraviesa la pulmonar en su orígen y dos á cuatro milímetros por fuera de su borde derecho); desde este punto asciende contorneando la cara izquierda de la aorta y al nivel del segundo cartílago costal, debajo y á la izquierda del ángulo formado por la

porcion ascendente y trasversa de la aorta, se divide en dos ramas que se dirigen hácia fuera ascendiendo á la vez; una de estas ramas, la izquierda, pasa por encima del bronquio izquierdo inmediatamente delante de la aorta, formando sobre el bronquio algo semejante al cayado aórtico; la derecha es mucho mas larga: va tambien al encuentro del bronquio derecho pasando por detrás de la aorta ascendente y vena cava, y como el bronquio derecho es casi horizontal en lugar de cabalgar sobre él, como lo ha hecho la izquierda sobre el suyo, pasa por debajo del tronco y por delante de la division bronquial que va al lóbulo inferior.

Los troncos de la pulmonar y aorta representan bastante bien dos C.C. alargadas que se corresponden por su concavidad y se cruzan en sus estremidades superior é inferior de tal modo, que la que es anterior en una estremidad pasa á ser posterior en la otra, y al contrario.

Por lo visto el tronco de la pulmonar es casi completamente izquierdo al esternon y la aorta en su orígen casi completamente izquierda á la línea media esternal; la primera nace en la mitad del segundo espacio y la segunda detrás del tercer cartílago. Sin embargo, he visto casos en que la pulmonar nacia detrás del tercer cartílago costal y en que la aorta tambien descendia y se originaba detrás del cuarto cartílago y era casi completamente izquierda al esternon; el corazon por su parte llegaba al sexto espacio intercostal.

Y bien, estos casos vendrian á invalidar el orígen que se diera como norma de los vasos arteriales; pero esta infraccion á la regla, es mas aparente que real, pues en los pechos bien conformados, de dimensiones medias, y en que el corazon es normal, el orígen de los vasos coincide con el que se da como mas general. Estos individuos en quienes el orígen de los vasos se encuentra mas bajo que la normal y en quienes el corazon baja tambien mas que

de costumbre son de esternon corto y de espacios intercostales estrechos, ó individuos de avanzada edad (1).

Los que acabo de mencionar son un buen ejemplo de ello, pues su esternon media catorce centímetros desde la horquilla esternal á la base del apéndice sifoides (y no á la punta, pues la longitud de ésta es muy variable y no debe tomarse en cuenta); faltaban por lo tanto dos centímetros á dos y medio, para igualar á la longitud media del manubrio y del cuerpo que es de dieciseis á dieciseis y medio centímetros.

En otros casos, aún siendo normal la longitud del esternon y aún teniendo los espacios intercostales la separacion ordinaria, el orígen de los grandes vasos se traslada mas abajo y se desvia á la izquierda. Se trata entonces de un corazon hipertrofiado, de un corazon mas pesado y es por el esceso de peso que el corazon desciende y los vasos con él.

Para ser mas fiel trascribiré aquí algunos datos de un caso de hipertrofia del corazon tal y como fueron tomados el dia de la preparacion.

Hombre de cincuenta años, estivador, de buena estatura, pecho bien conformado, longitud del esternon veinte centímetros, contando el apéndice sifoides, dieciseis y medio sin él. La punta del corazon estaba situada detrás de la sesta costilla, á distancia de once centímetros de la línea media; el borde izquierdo del corazon distaba de la misma línea nueve centímetros en el quinto cartílago, seis con ocho milímetros en el cuarto, y cinco con dos en el tercero; la base del corazon pasaba tres centímetros del borde esternal derecho.

La arteria pulmonar nacia al nivel del borde inferior del

---

(1) En los viejos por bien conformados que sean hay un verdadero descenso en el origen de los vasos como tambien en la punta del corazon, debido á que aquellos con la vejez se alargan.

tercer cartílago; su cara anterior era cubierta por el esternon unos tres milímetros; el resto de ella estaba completamente fuera; la bifurcacion se hacia al nivel del borde inferior del segundo cartílago.

La aorta tenia su orígen en el eje del cuarto cartílago.

El corazon de este sujeto estaba hipertrofiado concéntricamente; sus paredes tenian un espesor de dos centímetros en el tabique, dos y medio en el ventrículo izquierdo y siete milímetros en el derecho; el peso total era de quinientos seis gramos. Como se ve, en este individuo bien conformado por lo demás, el orígen de los vasos se hace mas abajo que de ordinario, porque el corazon pesaba mucho; al mismo tiempo nacia mas hácia la izquierda, porque el corazon al hipertrofiarse ha descendido á la izquierda.

Puede tenerse por lo tanto como bastante exacto el orígen de las arterias pulmonar y aorta en el segundo espacio y tercer cartílago respectivamente; una un poco á la derecha del borde esternal izquierdo y otra un poco á la derecha de la línea media esternal.

Al espresarme así quiero indicar que la cara derecha de ambas arterias pasa respectivamente un poco á la derecha del borde izquierdo y línea media esternal.

La pulmonar y la aorta nacen la una delante de la otra, pero con una diferencia en altura de doce á quince milímetros. La aorta en su orígen y en la estension de quince milímetros está cubierta por el infundibulum de la pulmonar que la cruza por delante y en direccion oblícua de derecha á izquierda y de abajo arriba; por el apéndice auricular derecho, y por los bordes anteriores de ambos pulmones principalmente del izquierdo en la estension de dos centímetros á contar del punto donde nace; desde el segundo cartílago queda al descubierto y en relacion mas directa con el esternon con solo la interposicion de un abundante tejido celular.

La pulmonar es toda cubierta por el pulmon izquierdo y en relacion mediante él con el segundo espacio y segundo cartílago costal izquierdo.

La cava superir nace en el tercer cartílago costal derecho; está situada á la derecha del esternon que costea verticalmente; es cortada por el pericardio en el segundo cartílago y en direccion oblícua hácia arriba y adentro; está cubierta por el pulmon derecho desde su orígen hasta el borde superior del segundo cartílago, recibe en el primer espacio la vena ácigos, la cual viniendo del mediastino posterior monta sobre el bronquio derecho de atrás adelante, como lo ha hecho la aorta sobre el izquierdo, pero en sentido inverso; esta vena ejemplo el mas perfecto de canales de seguridad, tiene tres válvulas á dos centímetros de su desembocadura en la cava, y sus afluentes todas están provistas de ellas en el punto mismo de la desembocadura: y ahora que hablo de la vena cava, permítaseme que haga una salida del mediastino para decir que los troncos venosos braquio cefálicos están desprovistos de válvulas, pero que las tienen en el punto mismo de su desembocadura las venas yugular interna, esterna, subclávia y escapulares posteriores tanto de un lado como de otro; todas las demás venas del cuello como son las yugulares anteriores superficiales y profundas, y las arcadas que forman están desprovistas.

La vena cava superior está en relacion por fuera con el pulmon y el nérvio frénico que va á su lado esterno, por dentro con la aorta, atrás con el pedículo pulmonar y numerosos ganglios.

Volvamos al corazon para estudiar sus planos valvulares que son cuatro, dos arteriales y dos aurículo ventriculares; de estos cuatro los dos primeros son horizontales y los segundos oblícuos. El aurículo ventricular derecho, por ejemplo, principia en la línea media esternal y tercer espacio intercostal y termina en el

borde superior del quinto cartílago derecho á ras del esternon.

El aurículo ventricular izquierdo empieza en el tercer cartílago costal izquierdo y borde del esternon y termina en la línea media y borde superior del cuarto cartílago.

Terminado lo que se refiere al corazon y los grandes vasos hay algo que decir de los nérvios frénicos del pedículo pulmonar y ganglios traqueo-bronquiales.

El nérvio frénico derecho está ala derecha de la cava, pasa por delante del pedículo precisamente en el ángulo que forma la ácigos con la cava, al lado de la aurícula derecha y vena cava inferior hasta que llega al diafragma.

El izquierdo cruza el cayado aórtico por delante, pasa á la izquierda de la pulmonar y á la izquierda del ventrículo izquierdo.

Pedículo pulmonar

Se entiende por pedículo pulmonar, el sosten y el punto por donde penetran al pulmon, las arterias y nervios y por donde salen las venas y linfáticos, para lo cual tiene un esqueleto que lo forman los bronquios y alrededor del cual, están dispuestos los diversos órganos. Los bronquios esqueleto del pedículo pulmonar tienen desigual diámetro, longitud é inclinacion; así, mientras que el derecho es mas grueso y mas corto, el izquierdo es mas delgado y mas largo, casi el doble del primero; mientras que el derecho es ligeramente oblícuo y rectílineo, el izquierdo es mas oblícuo y ligeramente curvo por la presion del cayado aórtico sobre él. Los bronquios corresponden: el derecho al primer espacio intercostal y el izquierdo al segundo cartílago, y segundo espacio á los que cruza de arriba abajo y de dentro afuera; sobre el derecho cabalga la ácigos y tiene delante de sí la cava que asciende; los demás órganos están debajo y en este órden: arterias primero, venas despues.

El izquierdo tiene sobre sí la aorta y la rama derecha de la arteria pulmonar; delante la vena pulmonar superior y debajo la otra vena.

Los nervios bronquiales que salen del neumogástrico, inmediatamente debajo de los cardiacos pasan por delante de la rama arterial derecha, los derechos; y por delante del bronquio izquierdo, los izquierdos.

Nervios del corazon

Los nervios del corazon pertenecen á dos centros: el cerebro espinal y el del gran simpático; los de orígen cerebro espinal los suministra el neumogástrico; he aquí cómo en tesis mas general, pues no se puede decir de otro modo ya que varía de un sujeto á otro y hasta del lado derecho al lado izquierdo.

El neumogástrico da ramos cervicales y ramos torácicos; los cervicales son en número de dos á tres, uno de los que, el primero, nace al nivel de la bifurcacion de la carótida primitiva, del tronco mismo del neumogástrico ó mas arriba aun del laríngeo esterno y aun del laringeo superior; el orígen del primer nervio cardiaco en el laríngeo esterno no es tan frecuente como en el tronco mismo del neumogástrico; este primer nervio cardiaco desciende y se anastomosa en su camino con el filete cardiaco superior del gran simpático, á veces se une con él; reunido ó no con el primer filete simpático: baja por el lado interno ó esterno de la carótida y va á unirse con el segundo simpático; en ocasiones no obstante sigue solo al plexo ó á lo mas cambia con aquel algun filete.

El otro de los dos nace al nivel ó por debajo del tubérculo de Chassaignac; y el tercero inmediatamente debajo del segundo.

En el lado izquierdo uno de los dos filetes cervicales inferiores, comunmente el mas inferior ó el único cuando no existe mas que uno, pasa por delante del cayado aórtico, lo contornea tan pronto llega á la concavidad de él y se arroja en el plexo; en ocasiones los dos filetes cervicales inferiores del lado izquierdo pasan por delante del cayado; y no es raro ver tambien en el lado derecho un

nervio cervical que costeando el lado externo del tronco arterial braquio-cefálico de fuera adentro pase por delante de la aorta y se una en arco al del lado izquierdo, despues de haber prestado algunos filetes á los nervios aórticos del gran simpático que van á echarse en el plexo cardiaco.

Los nervicios torácicos se dividen en superiores é inferiores, tomando como punto de reparo de tal division, el nervio recurrente; llámanse torácicos superiores todos los que nacen del recurrente, é inferiores los que emergen del neumogástrico por debajo de aquel nervio; su número es muy variable, y está en razon inversa de su volúmen; cuanto mas grueso sean los filetes, que se desprenden de dichos nervios, tanto menor es el número de ellos; igual razon existe entre los que da el neumogástrico en el tórax y los que da el laríngeo inferior; si el laríngeo da demas, el neumogástrico da de menos, y vice-versa. En el lado derecho he podido constatar varias veces que del laríngeo inferior no se desprendia ningun filete cardiaco, así como he visto en otras ocasiones desprenderse uno muy voluminoso; y esto, repito, del lado derecho, pues en el lado izquierdo tal ocurrencia es muy frecuente.

Y ahora que sabemos que cada cual puede dar demas ó de menos, pero que hay compensacion entre ellos, bien sea por inversion en el número ó por diferencia de volúmen; ahora, diré, que el laríngeo inferior suele dar uno ó dos ramos y hasta tres y el neumogástrico dos, tres, ó cuatro; pero si el número y desarrollo de ellos es variable, presentan esto de comun y constante: que todos ellos, los cervicales como los torácicos, los del neumogástrico como los del simpático, concurren á formar un plexo, el plexo cardiaco, cuya situacion es fija.

El simpático, por su parte, contribuye como el que mas

á la formacion del plexo; da generalmente tres filetes cervicales, llamados superior, medio é inferior y á veces un filete torácico.

El superior nace del ganglio cervical superior ó por debajo del ganglio del tronco mismo del simpático; este primer nervio cardiaco es delgado ó grueso, baja por detrás y afuera de la carótida esterna y primitiva, cambia una anastómosis con el primer nervio cardiaco del neumogástrico y se une en pleno con el segundo filete simpático, ó bien, le presta una anastómosis y sigue al plexo.

El segundo nervio cardiaco nace del ganglio cervical medio, pero como éste no es constante suele darle el tronco ó el ganglio cervical inferior; dicho segundo nervio es comunmente grueso, en cuyo caso el superior es delgado, recibe en pleno el nervio superior ó un filete anastomítico, y á su vez presta un filete para el inferior.

Todos ellos, los simpáticos y los neumogástricos, los derechos y los izquierdos, descienden oblícuamente—abajo, adelante y adentro mas los del lado derecho que los del lado izquierdo; los derechos cruzan en su descenso y desde bien alto la cara derecha y anterior de la tráquea; los izquierdos de igual modo, tambien la cruzan, pero no de tan alto ni en direccion tan oblícua, para venir á reunirse delante y sobre la raíz del bronquio izquierdo y bifurcacion de la arteria pulmonar.

El inferior constante, como lo es el ganglio de que procede, nace al nivel de la primera costilla delante de la arteria vertebral, por dos ó tres raíces que se reunen en uno ó dos nervios de tal manera que el inferior puede ser doble; en caso de no haberse originado de mas arriba el nervio medio, sale tambien á este nivel y en este mismo caso se reune al nervio superior y al primer filete cardiaco del neumogástrico; y así, tres reunidos en uno forman un grueso tronco llamado desde Scarpa gran

nervio cardiaco, que puede existir en el lado derecho, en el izquierdo, ó en los dos á la vez. Del primer ganglio torácico izquierdo nace á veces un nervio (cuarto cardiaco) que va al plexo.

Hasta ahora solo he hablado de los nervios simpáticos que para ir al plexo pasan por detrás de la aorta; tócame decir tambien que en el lado izquierdo se origina del gánglio cervical inferior ó del tronco simpático que pasa por delante de la subclavia, un tronquito nervioso ó dos mas pequeños que por entre la subclavia y la carótida, pasan adelante de la aorta, y una vez allí se dividen en ramos de los que, unos doblan el cayado juntamente con el cervical medio ó inferior del neumogástrico; otros siguen hácia el orígen de la aorta, y otros por fin vienen á unirse con sus congéneres del lado derecho; y debo hacer notar aquí como de paso, que casi constantemente he encontrado del lado derecho un nervio simpático que contorneando el lado esterno del tronco arterial, venia delante de la aorta; á veces este nervio salia por el lado interno del dicho tronco.

Por lo dicho se ve, que el número como el volúmen y orígen de los nervios cardiacos es muy variable, pero esto no hace en nada á la topografía del plexo cardiaco que es la que importa sobre todo conocer, esto es, el punto adonde vienen á reunirse los diversos nervios que contribuyen á formarlo: y bien, tal punto se estiende desde la línea media de la tráquea hácia la izquierda; quiero decir, se forma sobre el orígen del bronquio izquierdo y desde allí se estiende sobre la bifurcacion de la arteria pulmonar pasando un poco por sobre el orígen mismo de la rama derecha (pero no en plena rama), por manera que el plexo cardiaco está situado sobre el punto de orígen y delante del bronquio izquierdo, sobre la bifurcacion de la arteria pulmonar, á la derecha del conducto

arterial (1) y á la izquierda del ángulo formado por la porcion ascendente y trasversa de la aorta. Esta situacion es constante y fija.

Vale decir que sean tres ó dos los filetes cervicales del neumogástrico, y vengan los torácicos del recurrente ó del mismo neumogástrico, se anastomosen ó no con los del simpático, todos vienen á reunirse en el plexo cardiaco, y de este plexo cuyo asiento ya conocemos salen filetes nerviosos en número de tres, cuatro ó cinco que pasan por encima de la bifurcacion y luego por delante del tronco de la pulmonar, inclinándose de izquierda hácia la derecha hasta ganar el orígen de la aorta, en cuyo trayecto se anastomosan entre sí varias veces, formando un plexo que en cierto modo continúa el anterior, y de este plexo se originan dos ó tres nervios bastante gruesos, uno de los que, pasa por entre la aorta y la arteria pulmonar en su orígen, encuentra allí detrás de la pulmonar, la arteria coronaria anterior y juntamente con ella contornea su cara posterior, luego en su cara izquierda para seguir el surco anterior hasta el vértice; es el nervio que acompaña á la coronaria anterior y del cual se desprenden filetes del corazon.

Otro de los troncos ya dicho pasa por delante de la aorta en su orígen, encuentra delante y á la derecha, la arteria coronaria posterior y la acompaña hasta el vértice del corazon, habiendo previamente dado delante de la aorta, un ramo que asciende con ella hasta el cayado, luego otro que desciende por el surco que separa la aurícula derecha del ventrículo del mismo nombre y que acompaña la rama arterial de la coronaria posterior que va por este surco.

---

(1) Téngase presente que la bifurcacion de la arteria pulmonar se hace al nive de la raiz bronquial izquierda y no frente á frente á la bifurcacion traqueal; y que el conducto arterial es oblicuo arriba y á izquierda, de tal suerte que parece continuar el tronco mismo de la pulmonar y que viene á terminar en la aorta al nivel del origen de la subclavia izquierda.

Del mismo plexo cardiaco parten filetes en número de dos, á veces tres, que pasan por detrás de la bifurcacion de la arteria pulmonar y detrás tambien del tronco, se anastomosan entre sí detrás de ella, como lo han hecho los anteriores, y van á unirse en definitiva al nervio ó nervios de la coronaria posterior, ó bien contornean la arteria pulmonar de la cara posterior á la izquierda, para reunirse al nervio coronario anterior.

No es estraño ver invertido el modo de orígen de estos nervios, y entonces sucede que del plexo cardiaco se originan cuatro ó cinco que pasan por detrás del tronco de la pulmonar, se resuelven en uno ó dos voluminosos, que en su descenso encuentran la coronaria anterior detrás de la pulmonar y la siguen; en este caso tambien, en lugar de cuatro ó cinco que suelen pasar por delante de dicha arteria, solo pasan uno ó dos que van despues de haber contorneado la cara anterior y derecha de la aorta á la coronaria posterior.

En resúmen, se forma delante del bronquio izquierdo un plexo que avanza hasta la division de la arteria pulmonar y allí dicho plexo se bifurca en dos, uno que pasa por delante del tronco de la misma arteria y otro por detrás, uno que va á la coronaria posterior y otro á la anterior; ordinariamente de estos dos plexos, ramas del plexo madre, si así puedo decir, el anterior es el mas desarrollado; otras veces se invierten los términos y es el posterior el de mayor desarrollo, pero en definitiva el resultado es el mismo y el tronco de la pulmonar, es abrazado desde su division hasta su orígen por el plexo cardiaco.

No es esta la situacion que se da al plexo cardiaco, pues se lo coloca en la division misma de la tráquea y sobre la rama derecha de la arteria pulmonar; á mi parecer y por cuanto yo haya podido ver en mis disecciones como tambien se verá en las figuras que adjunto

y que son tomadas del natural, no es precisamente en la bifurcacion de la tráquea que se forma el plexo, sinó á la izquierda de la línea media de la tráquea sobre la raíz del bronquio izquierdo y division de la arteria pulmonar, cubriendo es cierto un poco el orígen de la rama derecha, pero en manera alguna en plena rama, como parece resultar de algunas descripciones.

De los plexos anterior y posterior al tronco de la pulmonar salen como ya hemos dicho los nervios coronarios, é independientemente de estos nervios parten otros, mas finos indudablemente, que van á las aurículas directamente, del mismo modo que los nervios coronarios están para suministrar á medida de su descenso filetes á los ventrículos.

El plexo cardiaco puede dividirse en tres otros secundarios, uno superior ó aórtico, y dos inferiores ó pulmonares, el uno anterior y el otro posterior al tronco de dicha arteria; mas divisiones que estas, aparte de ser confusas, tienen algo de artificiales.

El plexo superior ó aórtico está formado por nervios que aunque de igual naturaleza (siempre simpáticos) tienen orígenes diferentes; uno de estos nervios sale del coronario posterior al pasar por delante de la aorta, sube por la cara anterior de la aorta ascendente y llegado al cayado se divide en ramos. Los otros nervios son de orígen superior; vienen de los lados izquierdo y derecho, llegan delante del cayado, se anastomosan entre sí y con el ramo inferior; en ocasiones hay aun un tercer grupo de filetes que concurren á formar el plexo; estos terceros filetes nacen del plexo cardiaco por detrás de la aorta, contornean su cara posterior y la superior, llegan delante del cayado y allí cambian anastómosis con los demás..

El plexo aórtico por lo visto, está formado en parte por ramos que emanan del plexo cardiaco, pero contribuyen á

completarlo ramos que vienen directamente del simpático.

De los plexos pulmonares no diré nada porque ya los conocemos.

Los plexos coronarios están formados por los nervios del mismo nombre y ocupan los surcos del corazon.

Veamos ahora, las relaciones que tienen entre sí la tráquea, la arteria pulmonar y la aorta.

La tráquea se bifurca en la línea media y en la union del cuarto superior con los tres cuartos inferiores de la primera pieza esternal.

La pulmonar se bifurca al nivel del segundo cartílago izquierdo, casi por fuera del esternon, de manera que la bifurcacion traqueal y pulmonar no se hace enfrente la una de la otra; por eso una línea que pase á la izquierda de la tráquea, por el orígen del bronquio izquierdo corresponde á la bifurcacion pulmonar. Se forma por consiguiente entre ambas bifurcaciones un espacio cuadrilátero irregular lleno de tejidos celular y ganglios linfáticos; por este espacio pasan á modo de puente los nervios del plexo cardiaco; por delante de la rama derecha pulmonar, del plexo cardiaco con todo el tejido celular y ganglios situados detrás de él; por delante dé la tráquea y bronquio izquierdo y mirando por su concavidad la bifurcacion pulmonar se encuentra la aorta.

Para terminar el estudio de los órganos contenidos en el compartimento superior del mediastino nos queda algo que decir sobre los ganglios traqueo-bronquiales.

Ocupan dichos órganos los bordes ántero-laterales de la tráquea y súpero, anteriores de los bronquios; el espacio inter-traqueo-bronquial, y el borde inferior de cada bronquio; no existen en la cara posterior ó se presentan raras veces y en estos casos muy pequeños; alcanzando el tamaño de un grano de trigo. Los tra-

queo-bronquiales son bastante gruesos y numerosos y tanto mas cuanto mas cerca están de la bifurcacion traqueal.

El número de los súpero-anteriores desde los últimos anillos de la tráquea hasta el pulmon, varía entre seis y diez para cada lado.

Los izquierdos rodean irregularmente el nervio recurrente, al neumogástrico, los bronquiales izquierdos y los cardiacos, antes de llegar al plexo: los derechos al neumogástrico y á los bronquiales del mismo lado.

Los inferiores son en número de cuatro á cinco y uno de ellos muy voluminoso y de forma triangular está situado bajo la bifurcacion traqueal por delante del plexo pulmonar posterior y detrás del plexo cardiaco.

A mas de estos ganglios suele haber otros delante de la cava superior; digo suele haber, porque no son constantes y en caso de existir son de tamaño muy reducido comparables á granos de arroz en el estado normal.

En el mediastino posterior hay ganglios á lo largo del exófago.

Aplicaciones:

De todo lo espuesto se deduce:

1° Que siendo el corazon de forma piramidal y teniendo sus ángulos anterior izquierdo (punta del corazon) é inferior derecho (hepato cardiaco) accesibles á los medios de esploracion, se los puede determinar (método de C. Paul).

2° Que reposando el corazon sobre el hígado plano sobre plano, el borde superior del hígado es borde inferior del corazon.

3° Que determinada la punta y el ángulo hepato cardiaco formado por el borde inferior del corazon (que lo es el superior del hígado) y la aurícula derecha, se los puede unir, ver la inclinacion del borde inferior y medir su longitud (método C. Paul).

4° Que perteneciendo el ángulo hepato cardiaco, al ventrículo derecho, la hipertrófia de éste se mide por el descenso del ángulo; y estando formada la punta por el ventrículo izquierdo oblícuo hácia abajo y afuera, su crecimiento se reconoce en el descenso é inclinacion de este ángulo y se mide por el aumento en longitud del borde inferior del corazon (método C. Paul).

5° Estando el corazon acostado y no suspendido, sujeto por la cava inferior mas que por los grandes vasos, en los derrames pericárdicos, se levanta de la punta quedando prendido por la base mediante la cava inferior.

6° Las dos arterias aorta y pulmonar, naciendo la una delante de la otra, solo puede ser auscultada en su sitio anatómico la mas anterior (la pulmonar) al nivel del segundo espacio intercostal; en cuanto á la aorta es necesario auscultarla mas arriba de su orígen en el segundo espacio intercostal derecho y borde esternal, ó mejor

sobre el borde del esternon, punto en que se encuentra al descubierto.

7° De las válvulas aurículo-ventriculares solo la derecha puede ser auscultada en su sitio anatómico, en la línea media esternal y prolongacion del quinto cartílago; la izquierda no pudiendo auscultarse á través de la masa carnosa del corazon derecho se va á escuchar en el quinto espacio intercostal izquierdo entre ocho y diez centímetros de la línea media, lugar que corresponde á la punta del corazon; de manera que si no se hace en su sitio anatómico, se hace en la direccion de la corriente sanguínea.

8° Que la percusion de la aorta en los dos primeros centímetros de su longitud no puede dar signos de valor por tener delante de sí el infundibulum de la pulmonar y el pulmon; pero que puede emplearse como medio de esploracion desde el segundo cartílago hasta la mitad de la primera pieza esternal.

9° Que en virtud de las relaciones de los órganos supracardiacos entre sí, puede haber compresiones mútuas; la cava, por ejemplo, puede ser comprimida por los ganglios del bronquio derecho que en ocasiones se infartan y se hacen voluminosos, en cuyo caso desbordan los bronquios con suma facilidad y toman posiciones que no tienen en estado normal; puede ser comprimida tambien por los ganglios propios, por aneurismas de la aorta y por dilataciones bronquiales. La aorta puede comprimir al corazon, á la cava superior, á la arteria pulmonar, á la tráquea, al bronquio izquierdo, al plexo cardiaco, á los nervios bronquiales izquierdos y al nervio recurrente; puede ser comprimida, por la arteria pulmonar, por los ganglios inter-traqueo-bronquiales y por los súpero-anteriores de los bronquios; la compresion se hace en este caso tambien sobre el plexo cardiaco. El plexo cardiaco puede ser comprimido por la aorta, la pulmonar, dilataciones de

la tráquea y bronquios, tumores del exófago y sobre todo por los ganglios bronquiales é inter-traqueo-bronquiales.

Anotacion á la deduccion 5ª:

Refiriéndome á la quinta deduccion, diré aquí lo que sucede cuando se hacen inyecciones de líquido en el pericardio; el corazon se levanta por la punta y se forma entre él y el diafragma un espacio triangular que aumenta con la cantidad de líquido inyectado. El pulmon izquierdo es rechazado atrás y arriba llevando consigo el fondo de saco pleural anterior; el contacto directo del pericardio con la pared torácica sin interposicion de pleura aumenta mucho.

En un caso de pericarditis con derrame, la base del pericardio correspondia al borde inferior del quinto cartílago izquierdo, y la punta del corazon á la cuarta costilla del mismo lado. La cantidad de líquido derramado, era de 380 centímetros cúbicos, el pulmon izquierdo estaba muy rechazado arriba y atrás y juntamente con él, el saco pleural anterior, el derecho no habia sido rechazado pero tampoco podia serlo por estar hepatizado. El pericardio estaba en contacto con la pared torácica en una buena estension, que media once centímetros en la sesta costilla, once y medio en la quinta, nueve en la cuarta y seis y medio en la tercera.

El lugar de eleccion para puncionar el pericardio en caso de derrame es por consiguiente el quinto espacio intercostal á ocho ó nueve centímetros de la línea media; á este nivel no hay peligro de herir el pulmon ni atravesar la pleura, pues ambos á dos son rechazados hácia fuera. El corazon tampoco puede ser herido, porque la punta que en estado normal corresponde al quinto espacio á ocho ó diez centímetros de la línea media, en caso de derrame se levanta del diafragma y queda entre ambos un espacio bastante grande, por el cual penetra la aguja.

Antes de terminar y como complemento á la novena

deduccion referiré dos casos clínicos relativos á la compresion de la tráquea por aneurisma del cayado aórtico. He aquí la historia de uno de ellos.

I

Martin Goyeneche ocupaba la cama núm. 17 de la sala 4ª, entonces á cargo del Dr. Ayerza.

Tiene 30 años de edad; es argentino, soltero, cochero de profesion. Antecedentes hereditarios buenos: individuales: dice haber estado enfermo á la la edad de cinco años sin especificar de qué; cuatro años hace contrajo un chancro, tuvo bubones supurados, blenorragia, á los dos meses placas en la garganta que duraron dos meses; al mismo tiempo fuerte cefalalgia que duró tambien dos meses; fué medicado con píldoras.

El individuo acusa ser alcoholista (licores); hace cuatro meses contrajo un fuerte resfrio á consecuencia de una mojadura; este resfrio duró dos meses y fué acompañado de tos; es á partir de esta época que el enfermo empezó á notar dificultad para respirar, dificultad que le ha obligado á permanecer sentado toda la noche en todo este tiempo.

Cuatro dias hace tuvo un primer acceso de sofocacion; durante este ataque perdió inconscientemente las orinas. Abril 19: pequeño acceso de sofocacion á la noche. El exámen laringoscópico demuestra no haber ninguna lesion supra-glótica. La glotis se dilata bien; el obstáculo á la respiracion parece estar debajo de ésta. Pulmon: rales de bronquitis. El resto de sus órganos en perfecto estado. Abril 30: á las 3 ½ p. m. fué operado de traqueo-

tomia, previa cloroformizacion (pasó la noche casi sin dormir). Mayo 1° por la mañana á las 8 hubo sofocacion debida al acumulo de mucosidades en la tráquea las que hubo que desalojar por aspiracion. Mayo 2: varias veces se hizo la aspiracion para desalojar la tráquea. El enfermo durmió y amaneció con 39° y 4 décimas. La espectoracion que al principio era imposible se ha facilitado un tanto, pero es muco-purulenta. Mayo 3: gran cantidad de muco-pus en la espectoracion; por la noche se hace repetidas veces la aspiracion; el enfermo muere á las 6 $^1/_2$ a. m.

Autopsia—Glotis cerrada, se franquea con el dedo cómodamente. Ninguna lesion en la mucosa laríngea. Al nivel de la bifurcacion se observa una estenósis debida á una prominencia de la pared anterior de la tráquea que destruye la forma normal de los anillos haciéndolos convexos hácia atrás.

Esta convexidad es producida por un aneurisma saciforme de tamaño de una nuez de la parte postero superior del cayado aórtico.

Pulmones fuertemente congestionados, catarro bronquial abundante, esclerosis diseminada de ambas bases. Corazon: ligeramente hipertrofiado, orificios normales lo mismo que las válvulas; músculo cardiaco un tanto pálido, ligeras placas de endarteritis en el trayecto de la aorta.

II

Antonio Como, italiano, 47 años de edad, estado soltero y panadero de profesion, entró el 17 de Julio en el Hospital de Clínicas ocupando la cama n° 9 de la sala octava á

cargo del Doctor Chaves, y en la cual prestaba yo mis servicios de practicante mayor. Antecedentes hereditarios, buenos; individuales, no recuerda haber estado enfermo. No tiene hábitos alcohólicos. Hace cuatro meses que de repente y de noche fué preso de un ataque de sofocacion que no duró mucho: desde entonces hasta la fecha siempre se ha sentido con fatiga interrumpida á distancias por accesos.

En el momento de la observacion se nos presenta el enfermo con fuerte disnea que le obliga á permanecer sentado en la cama; gran tiraje en los músculos del cuello; fuerte cornage que se siente aun sin auscultarlo; la voz es entrecortada, difícil, pero de timbre normal. No hay disfonía ni tos.

El enfermo nos dice señalando con el dedo el punto donde á su parecer hay un obstáculo, donde él siente opresion.

Exámen del pulmon: Inspeccion: nada.

Percusion: sonoridad pulmonar normal.

Auscultacion: gran soplo en ambos vértices que aumenta hasta el espacio interescapular por detrás y hasta el segundo espacio intercostal por delante, pero que se siente en todo el pulmon y en los dos de igual modo; como sobreañadido á este soplo se oye el murmullo vesicular disminuido en intensidad, pero con su ritmo y timbres normales; hay rales de bronquitis que junto con el soplo y el cornage forman un ruido algo estraño.

Palpacion:

Vibraciones torácicas puede decirse que normales. Corazon: un exámen á la ligera de este órgano no ha revelado nada de anormal.

Despues de este exámen, el Dr. Chaves muy convencido dijo, que se trataba de una compresion de la tráquea y que la compresion la hacia muy probablemente un

aneurisma del cayado; aplazando para otro dia un exámen mas detallado.

En la noche de este mismo dia sufrió el enfermo un fuerte ataque de disnea, del cual no pudo salir, muriendo á la media hora de haber comenzado el acceso. Esta muerte inesperada del enfermo en medio de un acceso venia á confirmar el diagnóstico; y efectivamente: en la autópsia se encontró una dilatacion saciforme de la cara posterior del cayado y que se estendia desde el término de la porcion ascendente hasta el orígen de la carótida izquierda; habia adherencias entre la aorta y el tejido pre-aórtico. El aneurisma comprimia la tráquea y los nervios cardiacos derechos.

No comprimia al recurrente.

El corazon estaba algo hipertrofiado; no habia lesion valvular. La aorta presentaba placas de endarteritis.

Los pulmones estaban fuertemente congestionados, pero esta congestion era agónica.

Dadas las relaciones de la aorta con los nervios aferentes ó eferentes del plexo y con el plexo mismo, puede concluirse que todo aneurisma de esta arteria desde el orígen hasta el cayado comprime los nervios que vienen del plexo cardiaco al corazon, ó al plexo mismo.

Si el aneurisma es del orígen de la aorta comprime al nervio coronario posterior que pasa por delante y al coronario anterior que pasa por entre el orígen de ella y la pulmonar.

Si es de la porcion ascendente, comprime sus propios nervios (el plexo aórtico) y el plexo anterior de la pulmonar. Si es del cayado mismo comprime tambien sus propios nervios, los que van al plexo cardiaco, y el plexo propiamente dicho. Al término del cayado los aneurismas comprimen el recurrente izquierdo, el neumogástrico del mismo lado, plexo cardiaco y el nervio frénico.

Esplicacion de las figuras

Figura 1ª. Representa la insercion del pericardio al centro frénico del diafragma.

En ella se ve la forma triangular de la base pericárdica, con dos ángulos anteriores, uno derecho y otro izquierdo, y uno posterior que forma el vértice.

Figura 2ª. Representa el corazon en su posicion natural visto por su cara anterior, con la inclinacion que tiene sobre el horizonte: en ella se ve que la aurícula derecha forma la base; que el surco anterior es oblícuo con relacion al eje del cuerpo.

Figura 3ª. Representa el ventrículo izquierdo ó posterior reposando sobre el diafragma, con la inclinacion que tiene sobre el horizonte.

El ventrículo derecho ó anterior ha sido separado.

Figura 4ª. Representa la cara posterior é izquierda con la inclinacion que tiene sobre el horizonte; se la muestra inscrita en un triángulo.

Figura 5ª. Muestra las caras anterior é inferior del corazon y el borde anterior.

El corazon ha sido tomado por el borde anterior y levantado de manera á poder ver la

cara inferior ó diafragmática á la vez que la cara anterior; todos los órganos han quedado ocultos, menos la cava inferior y la pulmonar.

La cara anterior está un poco deformada y la inferior no se ve en su totalidad, pero la figura sirve para mostrar el ángulo diedro que ambas forman.

Figura 6ª. Muestra la topografía del corazon y sus vasos referida al esterior con la verdadera inclinacion que aquel tiene sobre el horizonte. Las cuatro líneas indican la direccion de los orificios valvulares y las flechas la direccion de la corriente sanguínea.

Figura 7ª. Muestra: la tráquea, la arteria pulmonar y la aorta; los nervios que concurren á formar el plexo cardiaco, el plexo anterior al tronco de la pulmonar, los nervios coronarios posterior y anterior, y el nervio que del coronario posterior asciendè hasta el cayado por la cara anterior de la aorta.

En el núm. 23 se ve el gran nervio de Scarpa, que contornea la pulmonar y va á la coronaria posterior: en el núm. 18 se ve al nervio coronario posterior que va á unirse con el señalado en el núm. 23 y por eso es mas delgado que cuando él solo lo forma.

Figura 8ª. Representa los nervios que van á formar el plexo cardiaco y el ganglio de Wrisberg; aumentado de volúmen los núm. 15 y 16, representan al nervio coronario anterior.

Figura 9ª. Representa la tráquea y la aorta y tiene por objeto mostrar los nervios del plexo aórtico. El núm. 15 señala un tronquito nervioso que asciende acompañando á la aorta y concurre á formar el plexo aórtico; los núms. 24, 12 y 14 muestran los nervios que, partiendo del simpático pasan por delante de la aorta y se echan en el plexo. El núm. 28 señala un ganglio algo mas grueso que un grano de alpiste y al cual se dirigen nervios del plexo aórtico y del plexo cardiaco propiamente dicho.

AVELINO GUTIERREZ.

Buenos Aires, Abril 11 de 1890.

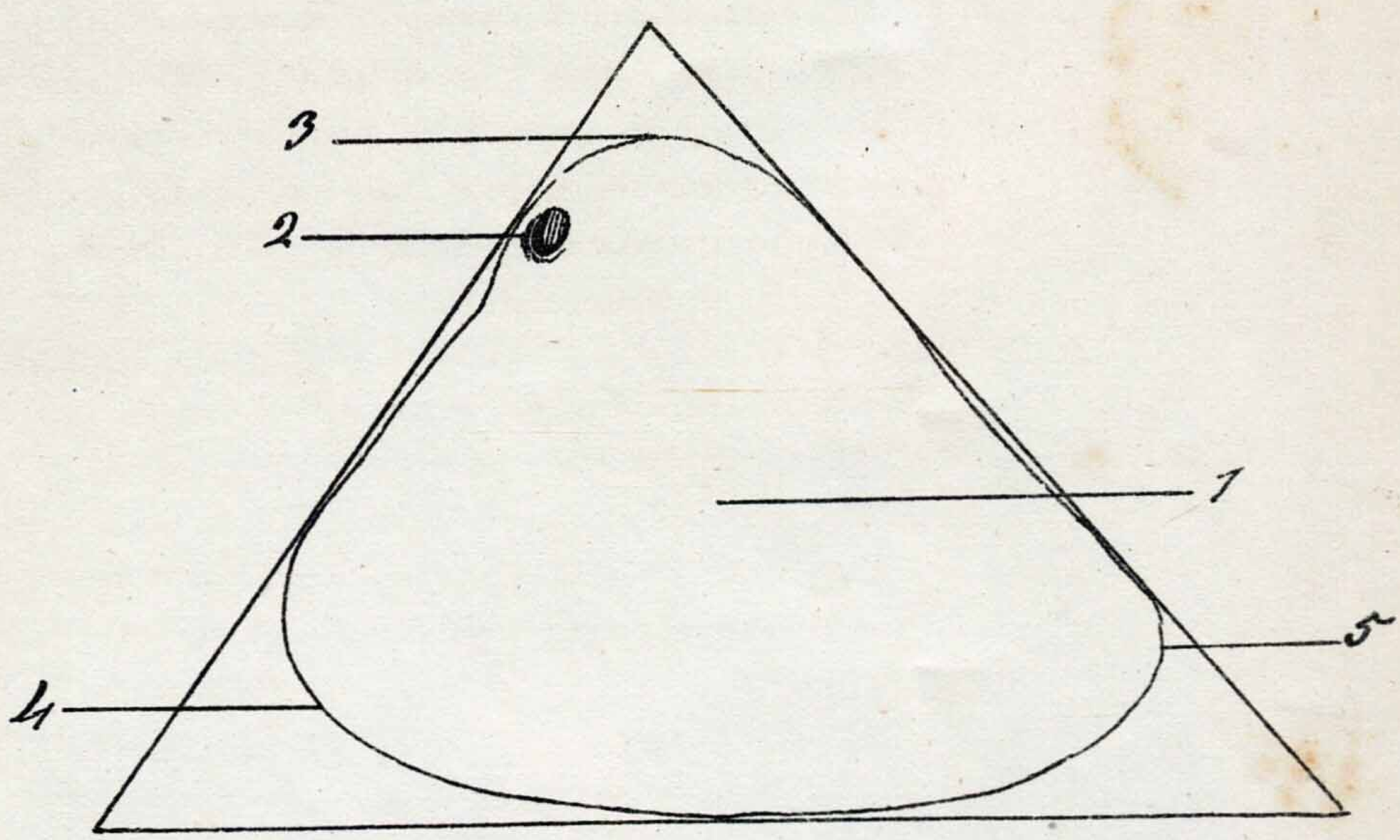

FIGURA I que representa la insercion del pericardio al centro frénico del diafragma

1 Base del pericardio.—2 Orificio de la cava inferior cortada á ras del diafragma.—3 Angulo posterior ochavado (vértice del triángulo).—4 Angulo derecho.—5 Angulo izquierdo.

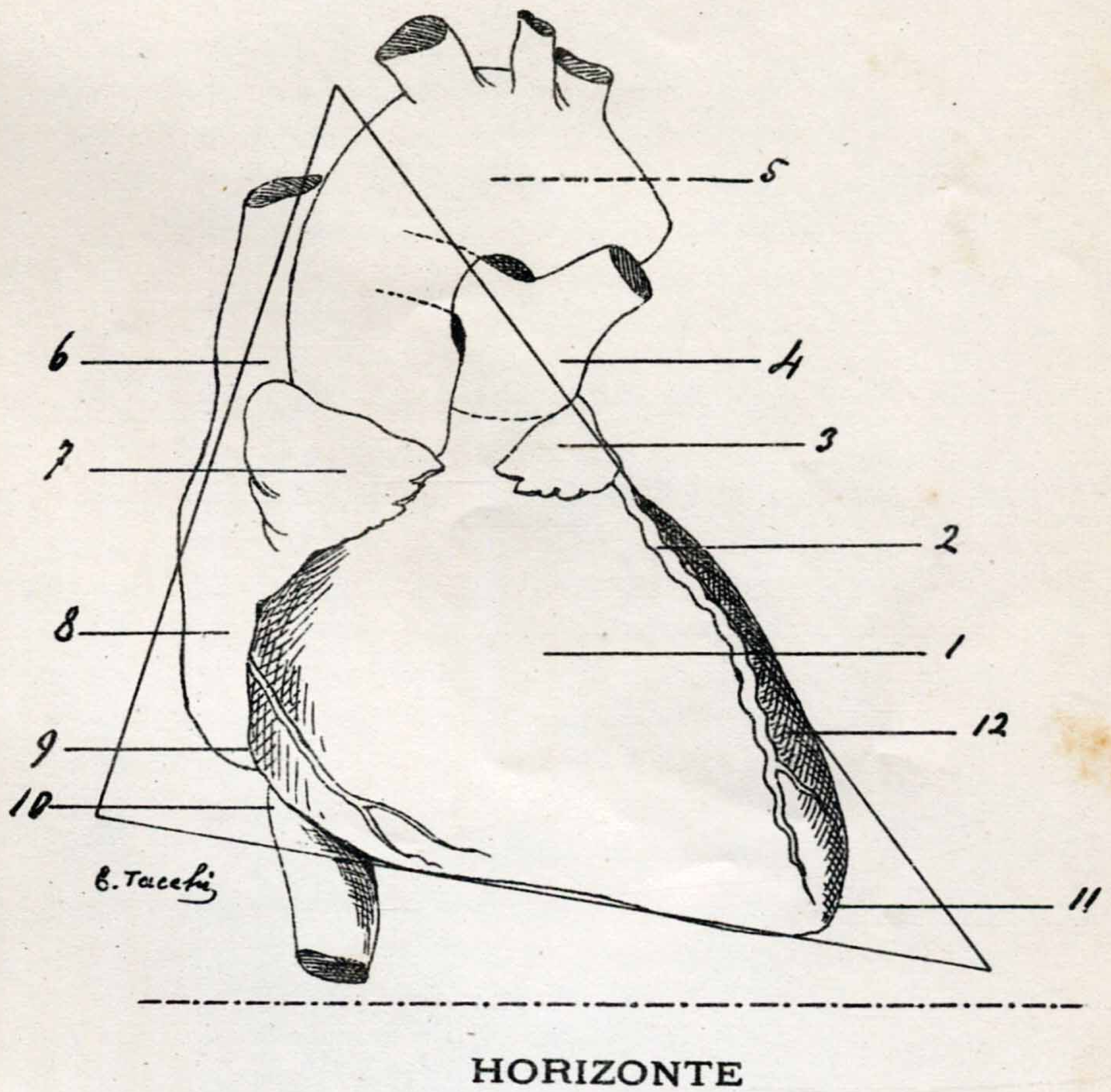

FIGURA 2. Cara anterior del corazon

1 Ventriculo derecho.—2 Arteria coronaria superior.—3 Apéndice auricular izquierdo.—4 Arteria pulmonar.—5 Arteria aorta.—6 Vena cava superior.—7 Apéndice auricular derecho.—8 Aurícula derecha.—9 Angulo hepàto cardiaco.—10 Cava inferior.—12 Porcion del ventriculo izquierdo visible por la cara anterior.—11 Vértice izquierdo del triángulo, punta del corazon.

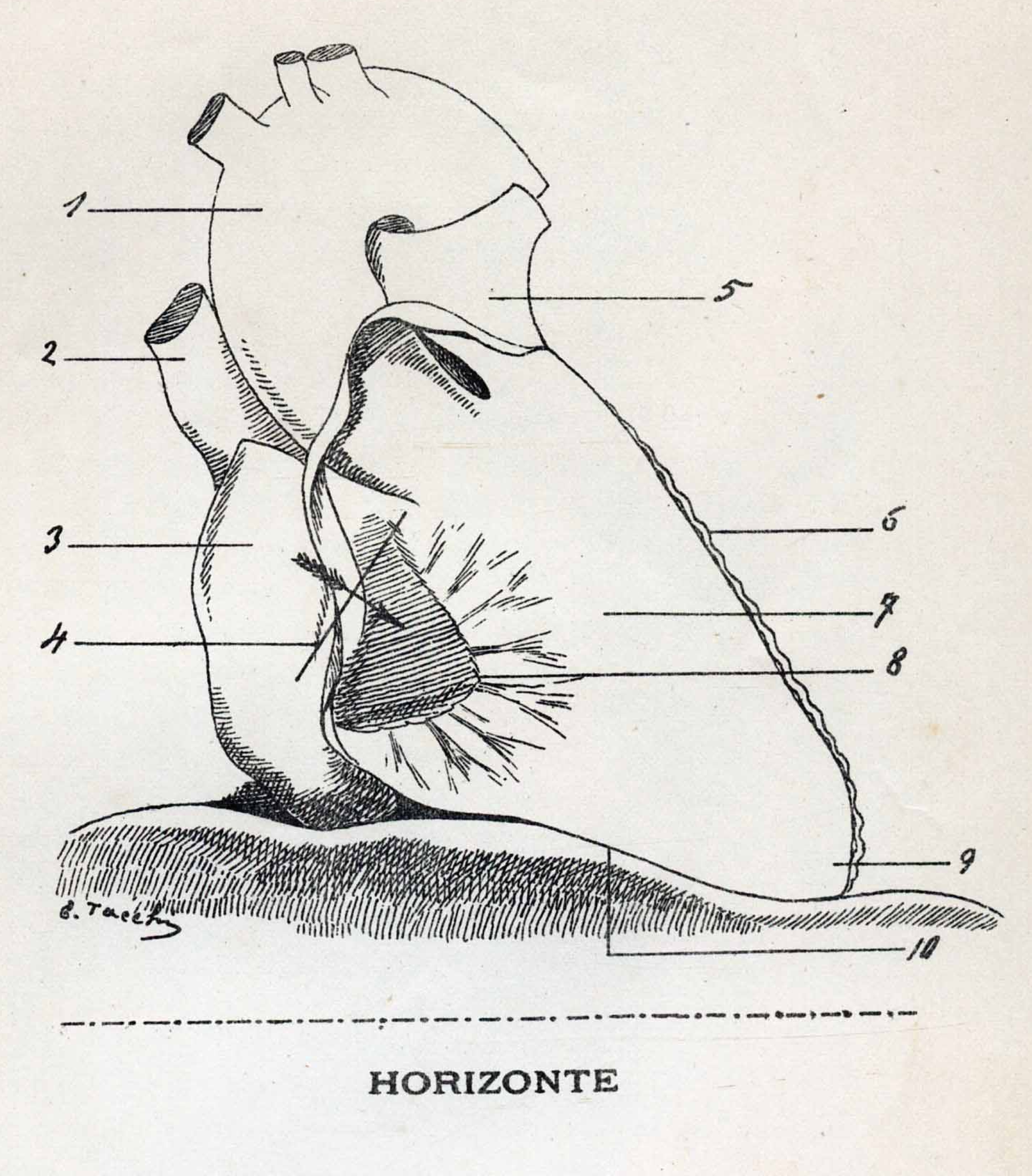

HORIZONTE

FIGURA 3.

1 Aorta.—2 Cava superior.—3 Aurícula derecha.—4 Orífero aurículo ventricular derecho.—5 Arteria pulmonar.—6 Arteria coronaria superior.—7 Tabique interventricular.—8 Válvula tricúspide.—9 Vértice del corazon.—10 Diafragma.

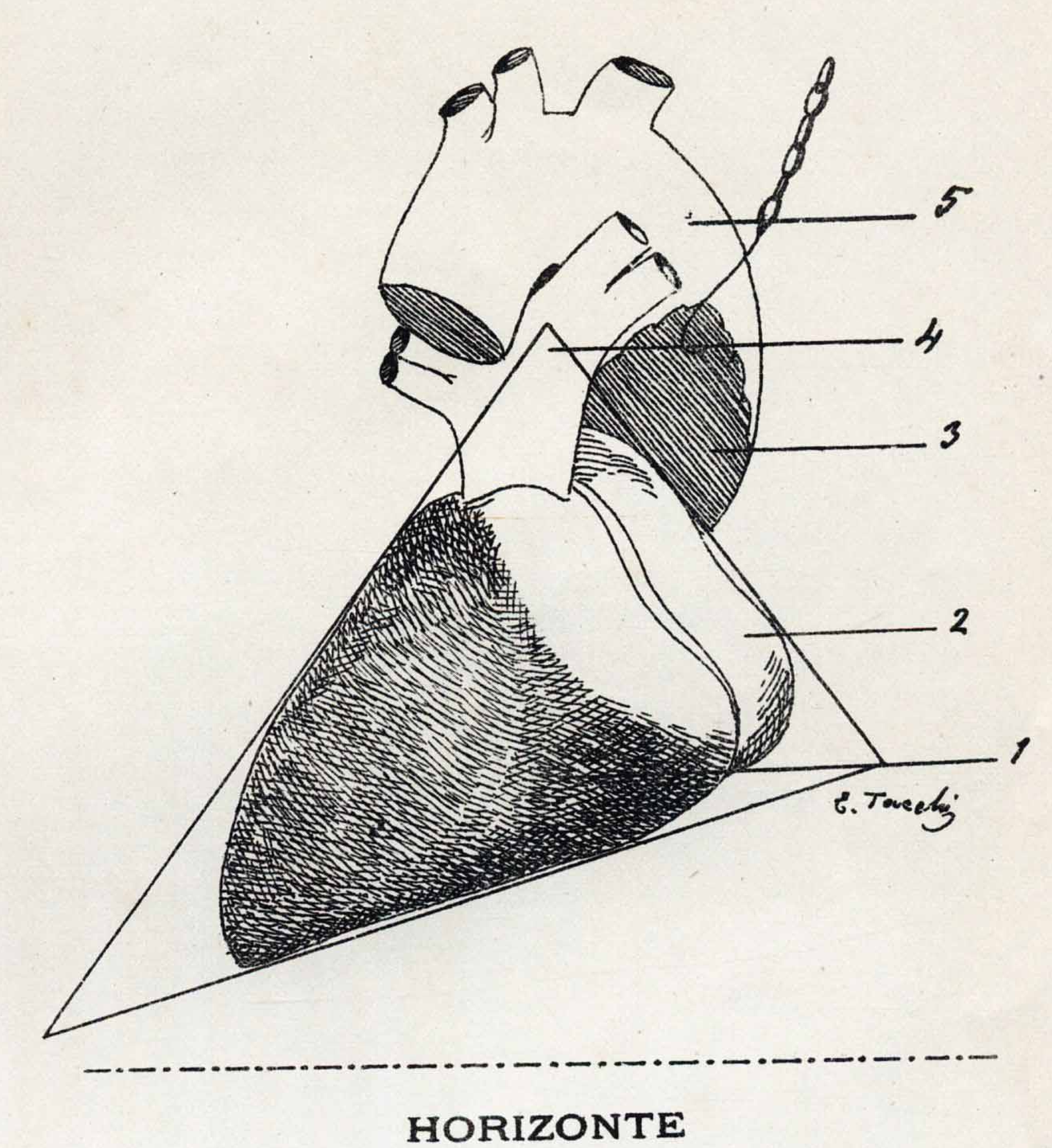

FIGURA 4. Cara izquierda y posterior del corazon

1 Cara izquierda y posterior del corazon.—2 Aurícula izquierda.—3 Apéndice auricular levantado.—4 Arteria pulmonar.—5 Arteria aorta.

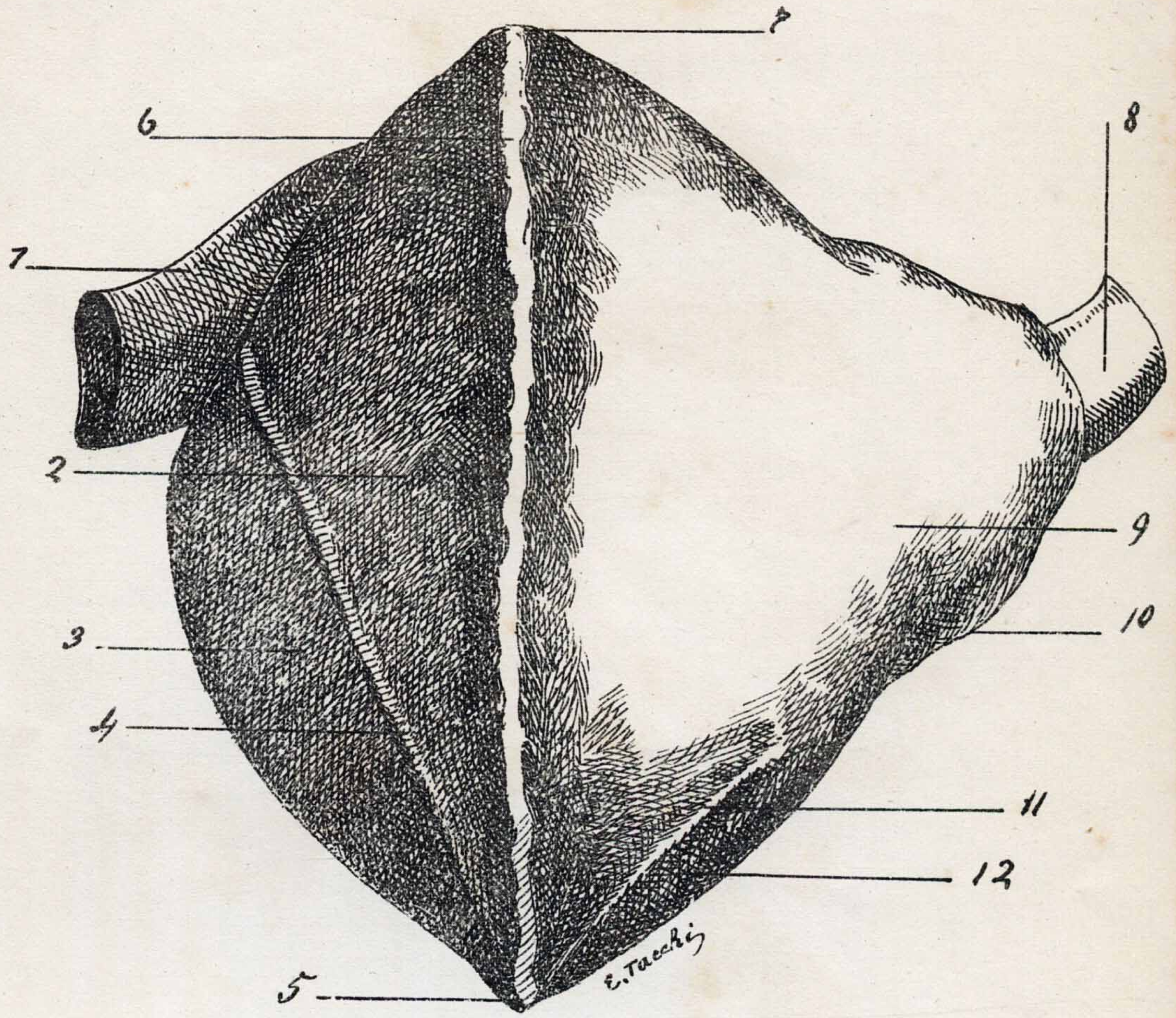

FIGURA 5. Representa las caras inferior y anterior del corazon. El corazon ha sido levantado por su borde anterior inferior: de manera, que la cara inferior pasa á ser anterior; y la anterior, superior y posterior

1 Vena cava inferior.—2 Cara inferior del ventrículo derecho formando la mitad anterior de la cara inferior del corazon.—3 Cara inferior del ventrículo izquierdo formando la mitad posterior de la cara inferior del corazon.—4 Arteria coronaria inferior.—5 Vértice del corazon.—6 Borde anterior del corazon que ha pasado á ser superior en la figura.—7 Angulo hepato cardíaco.—8 Arteria pulmonar.—9 Ventrículo derecho.—10 Infundibulo de la pulmonar.—11 Surco superior.—12 Porcion del ventrículo izquierdo visible en la cara anterior.

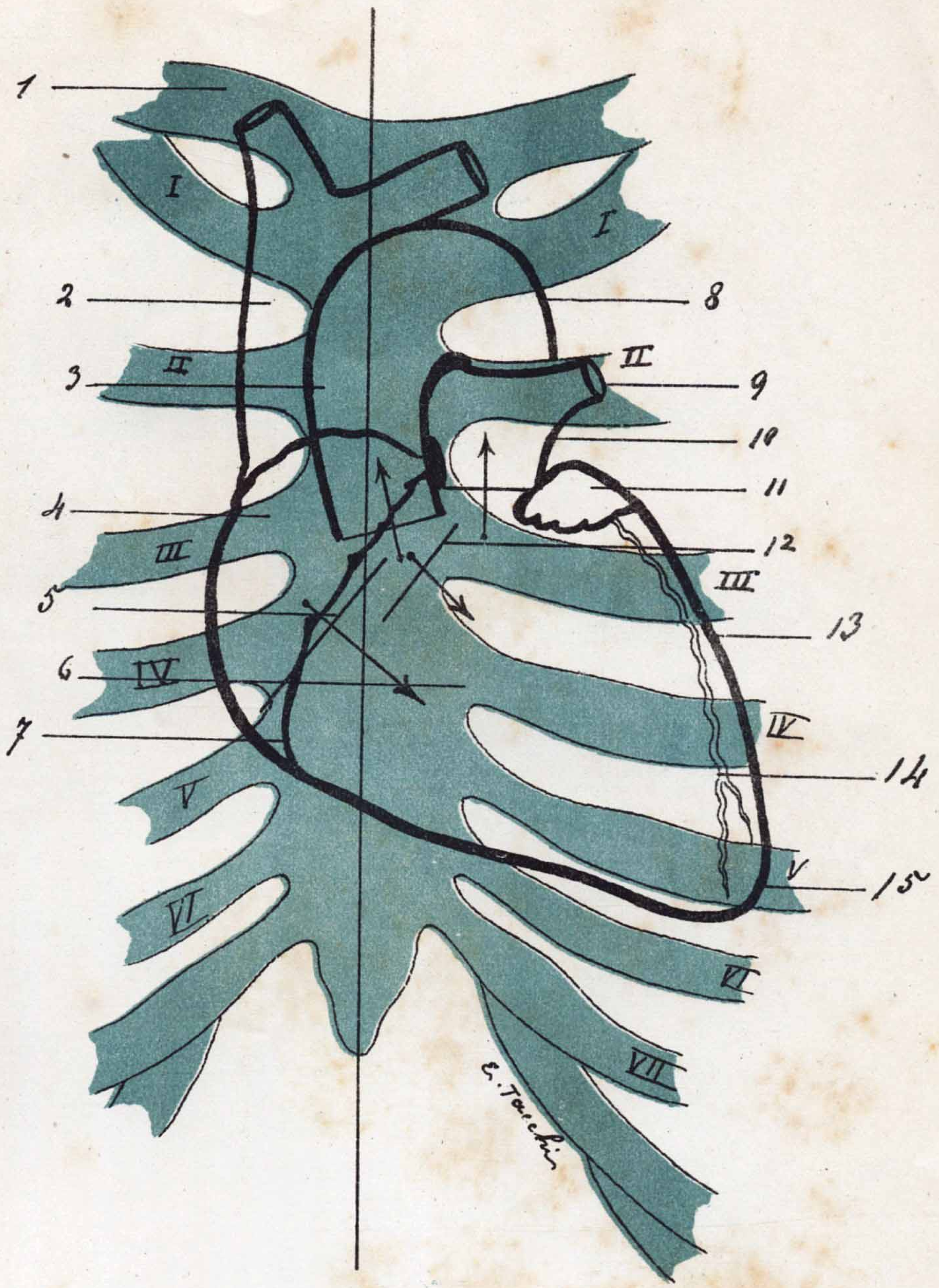

FIGURA 6.

1 Clavícula.—2 Cava superior.—3 Aorta.—4 Aurícula derecha.—5 Orificio aurículo ventricular derecho.—7 Angulo hepato-cardíaco.—8 Aorta descendente.—9 Arteria pulmonar izquierda.—10 Tronco de la pulmonar.—11 Apéndice auricular izquierdo.—12 Orificio aurículo ventricular izquierdo.—13 Porcion del ventrículo izquierdo visible por delante.—14 Arteria coronaria superior.—15 Vértice del corazon.

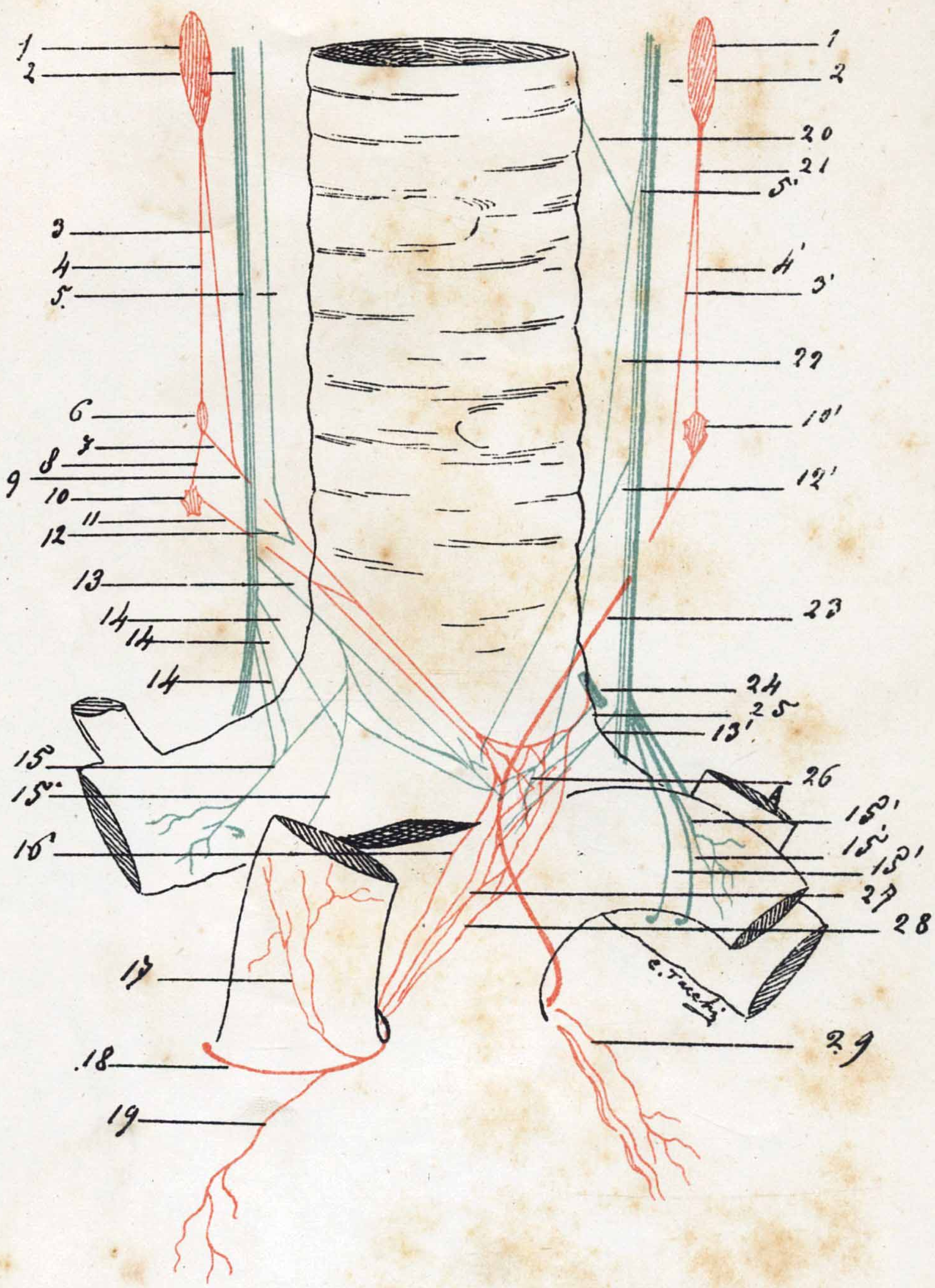

FIGURA 7.

1 Ganglio cervical inferior del gran simpático.—2 Neumo gastrico.—3-3' Nervios cardiacos superiores del simpático.—4-4' Tronco del simpático.—5-5' Filetes cardiacos superiores del neumo gastriaco.—6 Ganglio cervical medio.—7 Nervio cardiaco medio.—23 y 9 Tronco que reune los dos.—10 Ganglio cervical inferior.—11 Filete cardiaco inferior.—12 Nervio cardiaco medio del neumo gastriaco.—13 y 13' Nervio cardiaco inferior.—14 y 15 Nervios bronquiales.—16 Plexo cardiaco anterior á la pulmonar.—17 Nervio cardiaco que viene del coronario inferior (posterior).—18 Coronario inferior.—19 Rama que desciende por el surco auriculo ventricular.—20 Ramo cardiaco del laringeo esterno.—21 Tronco del simpatico.—22 Filete cardiaco superior del neumo gastrico.—24 Recurrente.—25 Nervios cardiacos del recurrente.—26 Plexo cardiaco.—27 Plexo cardiaco anterior á la pulmonar.—28 Nervio coronario (posterior) inferior.—29 Ramo coronario (superior) anterior.

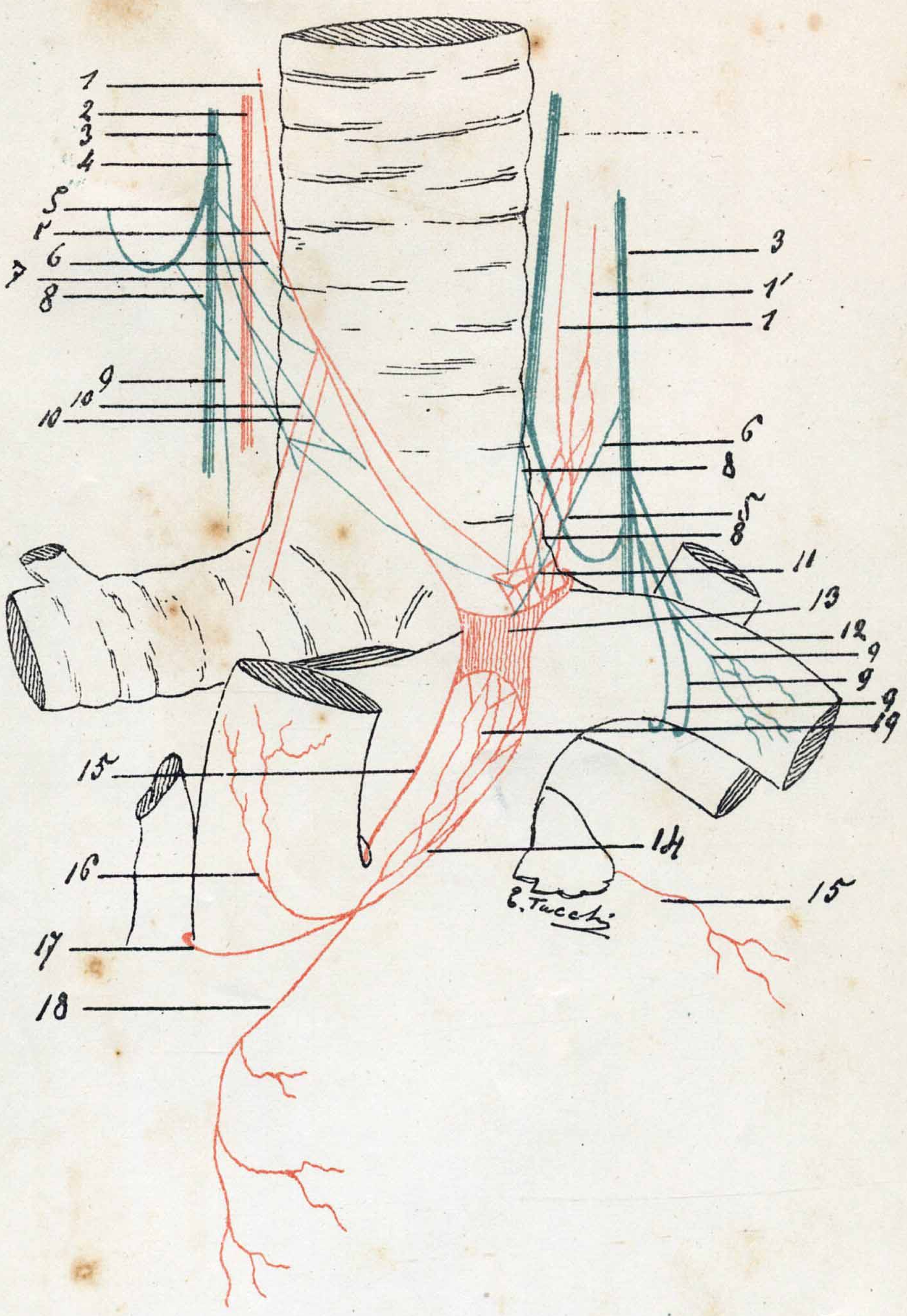

FIGURA 8.

1-1' Filete superior del gran simpatico.—2 Tronco gran simpatico.—3 Neumo gastrico.—4 Nervio cardiaco del neumo gastrico.—5 Recurrente.—1'-1' Filete cardiaco medio del simpatico.—6-2º Nervio cardiaco del neumo gastrico.—7 y 9 Nervios bronquiales del neumo gastrico.—8 Filete cardiaco del recurrente.—10-10 Nervios bronquiales.—11 Filete cardiaco del neumo gastrico pasando constantemente por delante de la aorta.—12 Nervio bronquial.—13 Ganglio de Wrisberg.—19 Plexo anterior de la pulmonar.—15 Nervio coronario superior (anterior).—14 y 17 Nervio coronario inferior (posterior).—16 Rama aórtica del coronario posterior.—18 Rama auriculo ventricular del coronario posterior.

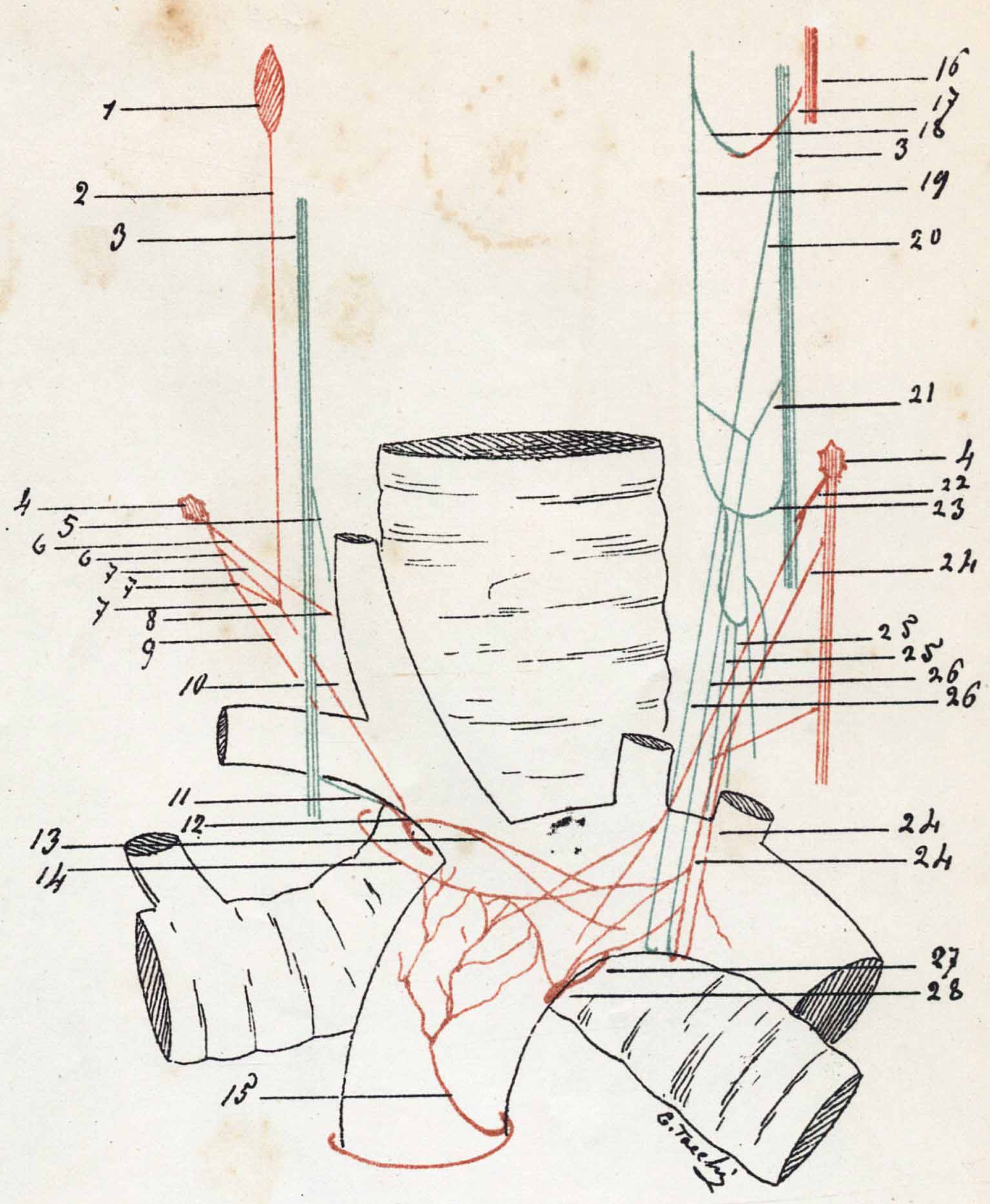

FIGURA 9.

1 Ganglio cervical superior del gran simpático, 2 Tronco del simpático.—3 Neumo gástrico.—4 Ganglio cervical inferior de gran simpático.—5 Filete cardíaco del neumo gástrico,—6-6 y 6-7 Nervios proviniendo del ganglio cervical inferior.—8 y 9 Estos nervio pasando por detrás del tronco braquio cefálico.—10 Nervio que pasa por delante.—11 Filete cardíaco del neumo gástrico.—12 Nervi simpático que va por el lado esterno del tronco arterial para luego ocultarse detrás.—13 y 14 Filetes aórticos del simpático.—15 Nervi del coronario inferior (posterior),—16 Tronco del simpático.—17 y 18 Anastomosis del simpático y 1er. nervio cardíaco.—19 1er. nervi cardíaco —20 2º nervio cardíaco.—21 y 23 Anastomosis sucesivas del nervio gástrico y 1er. cardíaco.—22 y 24 Nervios del simpátic pasando unos delante de la aorta.—25 Nervios cardíacos del neumo gástrico.—26 Nervios cardíacos del neumo gástrico pasando delant de la aorta.—27 Nervio que viene por detrás de la aorta á hecharse á un ganglio.—28 Ganglio nervioso.

Buenos Aires, Abril 12 de 1890.

Pase á los Sres. Académico Dr. Uballes y Catedráticos Dres. Naon y Wernicke, para que informen sobre la admisibilidad de esta tesis.

MAURICIO GONZALEZ CATAN.

L. de la Cárcova.
Secretario.

Buenos Aires, Abril 15 de 1890.

He leído esta tesis y me hallo en condiciones de informar.

E. Uballes.

Buenos Aires, Abril 19 de 1860.

He leído esta tesis y estoy en condiciones de informar sobre ella.

R. Wernicke.

Buenos Aires, Abril 22 de 1890.

He examinado esta tesis y está en condiciones reglamentarias.

Juan José Naon.

En Buenos Aires, á 23 de Abril de 1890, reunidos en el local de la Facultad los señores que deben informar sobre

esta tesis, previa discusion y votacion resuelven comunicar al Sr. Decano que esta tesis está en condiciones de ser admitida.

R. Wernicke.
E. Uballes.
Juan Jose Naon.

Buenos Aires, Abril 23 de 1890.

De acuerdo con el informe que antecede entréguese al interesado para su impresion; debiendo fijársele por Secretaría el dia en que deba sostenerla en acto público, ante la Comision Examinadora respectiva.

MAURICIO GONZALEZ CATAN.
L. de la Cárcova,
Secretario.

PROPOSICIONES ACCESORIAS

Ojos—¿Cuál es el ojo atacado y cuál el músculo paralizado?

Medicina legal y Toxicología—Modo de accion de las sustancias tóxicas.—Ley atómica ó térmica.

Obstetricia—Cefalotripsía.

Nosografía Médica—Escrofulosis.

Ginecología—Complicaciones y consecuencias de la ovariotomía abdominal.

Medicina operatoria—Amputaciones osteoplásticas tibio-calcáneas

Patología externa—Hernias inguiales.

Anatomía Patológica—Autopsia.

Higiene—Cloacas.

Materia médica—Mercuriales.

Patología general—Trombosis y embolia.

Fisiología humana—Calor animal.

Anatomía Topográfica—Articulaciones del pié.

Histología normal—Iris y procesos ciliares.