2927

UNIVERSIDAD NACIONAL DE BUENOS AIRES

FACULTAD DE CIENCIAS MÉDICAS

CONTRIBUCIÓN AL ESTUDIO

DE LA

CURA RADICAL de los ANEURISMAS QUIRÚRGICOS

TESIS INAUGURAL

DE

JUAN FELIPE ARANGUREN

Ex-Interno por concurso del Hospital Nacional de Clínicas
(1894 - 95 - 96)

Ex-Practicante Mayor de la Asistencia Pública
(1897)

BUENOS AIRES

76208 – IMPRENTA, LITOGRAFÍA Y ENCUADERNACIÓN DE J. PEUSER

CALLE SAN MARTÍN ESQUINA CANGALLO

1897

UNIVERSIDAD NACIONAL DE BUENOS AIRES

FACULTAD DE CIENCIAS MÉDICAS

CONTRIBUCIÓN AL ESTUDIO

DE LA

CURA RADICAL de los ANEURISMAS QUIRÚRGICOS

TESIS INAUGURAL

DE

JUAN FELIPE ARANGUREN

Ex-Interno por concurso del Hospital Nacional de Clínicas
(1894 - 95 - 96)

Ex-Practicante Mayor de la Asistencia Pública
(1897)

BUENOS AIRES

76208 — IMPRENTA, LITOGRAFÍA Y ENCUADERNACIÓN DE J. PEUSER

CALLE SAN MARTÍN ESQUINA CANGALLO

1897

ESCUELA DE MEDICINA

Asignaturas		Catedráticos titulares
Anatomía Descriptiva	Doctor	Juan José Naon.
Anatomía Topográfica	»	Juvencio Z. Arce.
Histología teórico-práctica	»	Rodolfo de Gainza.
Fisiología General y Humana	»	José M. Astigueta.
Higiene Pública y Privada	»	Melitón González del Solar.
Patología General y Ejercicios clínicos	»	Roberto Wernicke.
Materia Médica y Teurapéutica	»	Justiniano Ledesma.
Patología Externa	»	Obdulio Hernández.
Patología Interna	»	José Penna.
Anatomía Patológica	»	Telémaco Susini.
Bacteriología	»	Cárlos Malbran
Medicina Operatoria	»	Adalberto Ramaugé.
Enfermedades de mujeres y su Clínica	»	Enrique Bazterrica.
Enfermedades de niños y su Clínica	»	Manuel Blancas.
Enfermedades de los ojos y su Clínica	»	Pedro Lagleyze.
Enfermedades nerviosas y su Clínica	»	José María Ramos Mejía.
Enfermedades mentales y su Clínica	»	Domingo Cabred.
Clínica Quirúrgica	Dres.	Julián Aguilar. Antonio C. Gandolfo.
Clínica Médica	»	Eufenio Uballes. Gregorio N. Chaves. Luis Güemes.
Obstetricia y su Clínica	Doctor	Samuel A. Molina.
Medicina Legal	»	Eduardo M. Pérez.
Química aplicada á la Medicina	Dres.	Pedro N. Arata. Atanasio Quiroga.
Física Médica	Doctor	Jaime R. Costa.
Zoología Médica	»	Elíseo Cantón.
Toxicología	»	Juan B. Señorans.
Enfermedades venéreas y dermatología	»	Baldomero Sommer.
Laringología, otología, rinología	»	Eduardo Obejero.
Farmacia Teórica	»	Juan A. Boeri.
Farmacia Práctica	»	J. Manuel Irizar.
Botánica Médica	»	Aolfdo Mujica
Obstetricia para alumnas parteras	»	Juan R. Fernández.
Odontología	»	Nicasio Etchepareborda.

Asignaturas		Catedráticos substitutos
Anatomía Descriptiva	Doctor	Juan D. Piñero.
Anatomía Topográfica	»	Avelino Gutiérrez.
Histología teórico-práctica	»	Samuel de Madrid
Fisiología General y Humana	»	Pedro J. Coronado.
Higiene Pública y Privada	Dres.	Enrique Revilla. Ricardo Schatz.
Patología General y Ejercicios clínicos	Doctor	Gregorio Araoz Alfaro.
Materia Médica y Terapéutica	Dres.	Enrique E. del Arca. Angel M. Centeno.
Patología Externa	»	Daniel J. Cranwell. Pascual Palma.
Patología Interna	Doctor	Marcial V. Quiroga.
Anatomía Patológica	»	José Badía.
Medicina Operatoria	»	Alejandro Posadas.
Enfermedades de mujeres y su Clínica	Dres.	Alfredo Lagarde. José F. Molinari.
Enfermedades de niños y su Clínica	»	Antonio F. Piñero. Facundo Larguía.

Enfermedades de los ojos y su Clínica.....	Dres.	Francisco Barraza. Teófilo A. Moret.
Enfermedades nerviosas y su Clínica.....	»	José A. Esteves. José R. Semprun.
Enfermedades mentales y su Clínica	»	Benjamin T. Solari.
Clínica Quirúrgica	»	Juan B. Justo. Alejandro Castro. Diógenes Decoud.
Clínica Médica.....	»	Abel Ayerza (en ejercicio). Julio Méndez Francisco A. Sicardi. Ignacio Allende.
Obstetricia y su Clínica.....	Doctor	Luis F. Vila.
Medicina legal.....	Dres.	Francisco de Veiga. Domingo S. Cavia.
Quimica aplicada á la Medicina.....		Vacante
Farmacia Teórica.....		Vacante
Farmacia Práctica		Vacante
Física Médica.....		Vacante
Zoología Médica.....		Vacante
Enfermedades venéreas y dermatología.....	Doctor	Maximiliano Aberastury.
Laringología, otología, rinología.....	»	Wenceslao Tello.
Obstetricia para alumnas parteras.	»	Enrique Pietranera.
Odontología.....	»	León Pereira.

PADRINO DE TESIS

ACADÉMICO HONORARIO

Doctor Telémaco Susini

Á LA MEMORIA DE MI QUERIDA TÍA

Indalecia Lobo de Aranguren

GRATITUD ETERNA

El arte, no siempre imita á la naturaleza; puede ir más allá todavia.

Señor Presidente:

Señores Profesores:

Me la habéis dispensado tantas veces, que no he vacilado en poner á prueba una vez más, vuestra ilimitada benevolencia.

Sírvame de desagravio, la franqueza, al manifestar que me tomé la libertad de contar con ella de antemano, para este momento.

Durante mi internado en el servicio de Cirugía del Hospital de Clínicas, entre los varios asuntos en que pensé para este momento, dos me subyugaron, aun cuando ambos eran superiores á mi esfuerzo.

« La cura radical de los aneurismas quirúrgicos » era uno de ellos.

Pirovano, gran partidario de la ligadura, en el tratamiento de los aneurismas externos, se vió obligado por las circunstancias, á dar entre nosotros el primer ejemplo de una extirpación de saco aneurismático. Su ejemplo no quedó sin imitadores.

En Francia, todo ha sido dicho y discutido ya, sobre este método de tratamiento, y la Cirugía, ha agregado definitivamente á las muchas curas radicales de hernias, hemorroides, hidroceles, etc., una más, la de los aneurismas quirúrgicos.

Hondamente penetrado de la difícil y sagrada misión que va á pesar sobre mí, si aceptáis este humilde trabajo; con fe sincera en los principios de la ciencia que me habéis enseñado; no me es posible seguir adelante, sin antes declarar, que un deber imperioso de conciencia me obliga en este momento á hacer pública la expresión más fiel de mis sentimientos; mi profunda gratitud hácia todos los que me dieron sus sabias lecciones desde la cátedra; pero muy especialmente á mis maestros á la cabecera del enfermo y en la mesa de operaciones, los profesores Gandolfo Palma, Obejero, Sicardi y Posadas.

Por una razón más todavía hácia el señor Académico doctor Telémaco Susini que me hace el alto honor de acompañarme en este instante.

Dos son los procedimientos de que se valen actualmente los cirujanos para el tratamiento de los aneurismas quirúrgicos: la ligadura de la arteria y la extirpación del saco.

La ligadura, había suplantado á todos los métodos antiguos, llamados de dulzura, pero que estaban lejos de ser así; era el procedimiento de elección. La compresión bajo todas sus formas, desacreditada con sus insucesos, fué sin embargo puesta en práctica por algunos cirujanos hasta hace pocos años.

Pero los elementos con que cuenta la Cirugía contemporánea, han permitido avanzar un paso más, perfeccionando el tratamiento de los aneurismas externos, arteriovenosos y arteriales. No basta ya, con las probabilidades de curación que da la ligadura; estamos en condiciones de exigir más, de exigir una curación radical en el sentido estricto de las palabras; y la extirpación del saco aneurismático como si se tratara de un neoplasma maligno, es la fórmula que satisface mejor aquel desideratum.

No es que se trate de un procedimiento nuevo; Philagrius parece ser el primero que lo haya puesto en práctica, ya en la antigüedad.

El segundo caso que se cita es el de Purmann, que en el año 1699 extirpó un voluminoso aneurisma arteriovenoso del pliegue del codo; frecuentes en esta región porque en aquella época se practicaba la sangría muy á menudo.

Si Purmann quedó sin imitadores hasta mediados de este siglo fué sin duda, porque el método debió haber dado muy malos resultados, como lo daban la mayor parte de las intervenciones cruentas; y se explica que en la era pre-antiséptica, fuera temerario practicar la extirpación de un saco aneurismático; abrir un saco, era abrir las puertas á la muerte como decía Velpeau refiriéndose á la operación de Antyllus.

Bastaba con el inmenso progreso alcanzado gracias á la ligadura, que exponía una superficie relativamente pequeña á la infección; y si la ligadura por el método de Hunter, menos seguro como resultado post-operatorio, que el de Anel, ha conseguido disputarle la supremacía durante tanto tiempo, ha sido sin duda alguna porque alejaba del saco la herida operatoria y exponía menos á la inflamación y supuración de aquél, y al terrible accidente de la hemorragia secundaria.

« Es extraño, dice Delbet (Du traitement des aneurysmes externes — 1889), que el método antiséptico, que ha tan profundamente modificado el conjunto de la terapéutica quirúrgica, haya quedado sin influencia sobre el tratamiento de los aneurismas; en lugar de dirigirse al mal mismo, se esfuerza por reproducir el mecanismo de las curaciones llamadas naturales, como si estuviese en la esencia de las enfermedades curarse ellas mismas, ¿por qué no extirpar los sacos aneurismáticos? »

Es sin duda alguna, á la perseverancia de Pierre Delbet, que se debe, la restauración del método de Purmann. Rechazados sus argumentos en las discusiones de la Sociedad de Cirugía de París en 1888, se le dijo que nunca había extirpado un saco aneurismático y que sus estadísticas no merecían fe.

Hoy las tiene ya, inconmovibles, y con ellas consiguió imponerse en el Noveno Congreso de Cirugía de París de 1895.

La cuestión fué fallada favorablemente por tan alta autoridad científica.

Michaux (Traitè de Chirurgie — Duplay et Reclus—1890. T. 2º) en el artículo de « Aneurismas en general », se complace en reconocer las ventajas de la extirpación del saco sobre la ligadura; y Trelat (Clinique Chirurgicale—1891),

se declara partidario decidido del procedimiento; en el Congreso de Cirugía de París de 1889, dijo que cambiaría la compresión, no por la ligadura, sino por la extirpación del saco.

Es de las publicaciones de Delbet de donde he sacado mucha parte de los datos que figuran en este trabajo, principalmente los estadísticos, ya que no podemos tenerlos todavía entre nosotros.

Ligadura y cura radical

DISCUSIÓN DE AMBOS MÉTODOS

Son conocidas las graves consecuencias que pueden sobrevenir á continuación de la ligadura única, ya sea por el método de Hunter ó el de Anel, en los casos de aneurismas arteriovenosos; y todos los cirujanos están de acuerdo en que debe hacerse todo lo posible por poner cuádruple ligadura, y en que, si no se trata de casos especiales, debe irse más allá todavía y extirpar el saco, garantiéndose en absoluto contra la recidiva, al ligar todas las colaterales y ectasias venosas.

La cuádruple ligadura, es ya una intervención más seria, que si se agrava, es bien poco,

agregándole la extirpación del saco que tiene en cambio indiscutibles ventajas.

No es pues, respecto de los aneurismas arteriovenosos, cuestión resuelta hace tiempo, ni de los aneurismas arteriales de los vasos de menor calibre de los últimos segmentos de los miembros, cuya extirpación es relativamente fácil, donde cabe la discusión entre los dos procedimientos.

La ligadura escolla frecuentemente en los aneurismas de la pedia y las tibiales, lo mismo que en las arterias del antebrazo y de la mano, debido á las múltiples anastomosis.

Pero no faltan opiniones contradictorias cuando se trata de los aneurismas de la poplítea, de la femoral en el triángulo de Scarpa, de la axilar ó de una carótida.

Si se trata de un saco pequeño, estacionario, lo que es excepcional; que no comprima nervios ni moleste mayormente al paciente, muchos cirujanos sostienen que no debe extirparse, y que basta con la ligadura de Anel; el coágulo se hará y la curación se habrá obtenido con una intervención sencilla, hasta sin cloroformo tal vez; pero si sobreviniera la recidiva, entonces se recurriría á la extirpación.

Respecto de los sacos medianos y grandes, en general, Delbet sostiene con argumentos pode-

rosos, que siempre que sea posible, deben extirparse todos.

La mejor manera de discutir ambos procedimientos es comparar sus consecuencias y sus resultados curativos.

Veamos en primer lugar la *letalidad:*

Las estadísticas de Delbet (Traitè de Chirurgie. Le Dentu et Delbet. T. IV pág. 212—1897), se refieren á un período de 9 años, contados desde 1886 hasta 1895, lapso de tiempo durante el cual, se puede hacer un parangón estrictamente equitativo entre ambos métodos, pues la cura radical se ha practicado en un número suficiente de casos, y en ambos es de suponer que se han cumplido las exigencias quirúrgicas contemporáneas.

Helas aquí:

Ligaduras, 109 casos	muertes	9
Extirpaciones del saco, 86 casos	»	0

Vemos pues que bajo el punto de vista de la *mortalidad*, las ventajas de la cura radical han quedado demostradas de la manera más evidente.

Bastaría con esto solo, si no fueran otras más todavía.

Entre nosotros, en los 10 casos de cura radical de aneurismas externos que he reunido, no hay ninguno de muerte.

Excepción hecha de la muerte, entre los accidentes que pueden sobrevenir, tanto á continuación de la ligadura como de la extirpación del saco, la *gangrena* del miembro, es sin disputa uno de los más desagradables para el cirujano y de los más desesperantes para el paciente.

Al sentarse el problema de la intervención, claro es que deba elegirse aquel de los procedimientos curativos, que aparte de otras ventajas, la haya ocasionado en el menos número de los casos.

Delbet, (obra citada) trae la siguiente estadística, desde 1886 hasta 1895:

Gangrena: por ligadura ..... 8,25 %
» por extirpación del saco ..... 2,77 %

En nuestra pequeña estadística de 10 casos, hay uno de gangrena de la pierna; se trataba de un aneurisma inguinal de la femoral izquierda comprendiendo el origen de la femoral profunda, en un sugeto palúdico y alcoholista; para extirpar el saco, fué de imprescindible necesidad ligar la ilíaca externa; respecto á la circulación colateral, el miembro inferior quedó en las mismas condiciones que si se hubiera ligado simplemente la ilíaca externa, pues el saco lleno de coágulos hubiera impedido lo mismo la circulación recurrente entre la femoral profunda y la femoral superficial.

Dos son las principales causas de la gangrena consecutiva á la ligadura, dice Delbet: 1º las embolias; 2º la insuficiencia de la circulación colateral.

Esta última queda únicamente subsistente después de la cura radical.

La gangrena sobreviene á veces, antes de toda intervención, y en estos casos, no podría pretextarse la anemia por falta de irrigación colateral, cuando el saco sigue latiendo; su causa son las embolias, por coágulos desprendidos del saco, que hasta ahora han sido tomadas muy poco en consideración.

Una práctica usada, es la compresión de la arteria hacia arriba del saco, ó del saco mismo, con el objeto de derivar la corriente sanguínea hacia las arterias colaterales, para aumentar su calibre. Se aconsejan sesiones cortas de compresión, intermitentes, porque la compresión prolongada como se hacía antes, á parte de ser muy dolorosa y á veces insoportable, expondría á la coagulación en masa de la sangre, en el saco, y de no ligarse inmediatamente, el coágulo blando podría ser el origen de embolias.

Sabemos que los mejores métodos de compresión, en el tratamiento de los aneurismas arteriales, de vasos de calibre, dan un 50 °/₀ de éxitos curativos y que el otro 50 °/₀ se reparte entre los

insucesos y las gangrenas, cuya mayor parte, por embolias.

Esta práctica de la compresión preventiva, intermitente, excelente si se ha de extirpar el saco en seguida, hace que huyendo de la gangrena por anemia, exponga á caer en la recidiva ó en la gangrena por embolia en los casos de ligadura.

La circulación colateral, estando muy desarrollada en las arterias cuya corriente recurrente se dirige hacia el saco, después de la ligadura; si la sangre tiene suficiente tensión (y es lo que se busca) puede infiltrarse demasiado pronto en el coágulo reciente y blando, y al desagregarlo ocasionar no solamente la recidiva, sino también embolias en el cabo inferior de la arteria, si es que no se ha puesto doble ligadura, lo que no se hace.

Nada de esto habría que temer después de la cura radical.

Según Broca, la ligadura por el método de Anel es el procedimiento que suprimiendo el menor número de colaterales, facilita más que el de Hunter el desarrollo de la circulación colateral y expone menos á la gangrena por anemia; en este sentido, la extirpación del saco le es en todo igual, porque, entre llenar de coágulos un saco ó extirparlo entre ligaduras, no hay dife-

rencia ninguna; ambos procedimientos suprimen la misma longitud mínima de arteria útil, ambos facilitan igualmente la circulación colateral.

Hay más todavía, un cirujano hábil puede salvar, más colaterales; al extirpar un aneurisma sacciforme, todas aquellas que nazcan muy cerca ó junto al saco ó todavía debajo de él, hácia arriba del cuello del saco; no lo conseguiría si simplemente ligara por el método de Anel.

Así, si respecto á la circulación colateral, concediésemos que la extirpación del saco es un procedimiento igual al mejor de ligadura, y que los dos exponen en la misma proporción á la gangrena por anemia, no podríamos hacer la misma concesión para con la otra de las causas de grangrena, es decir, las embolias, posibles después de una ligadura; absolutamente imposibles después de la cura radical.

Las estadísticas demuestran que la gangrena es tres veces más frecuente después de la ligadura que de la extirpación del saco.

Para la ligadura solamente, quedan todavía muchas otras complicaciones posibles, y muchos inconvenientes: la *inflamación*, la *supuración del saco, la hemorragia secundaria,* la *impotencia funcional del miembro,* las *neuralgias persistentes,* la *recidiva,* la *agravación si el aneurisma es de una gruesa colateral.*

La *inflamación* del saco, consecutiva á la ligadura, ha disminuído notablemente con los progresos de la antisepsia; pero no por esto ha dejado de ser una de las complicaciones posibles que pueden amenazar al paciente. Es sabido que los sacos suelen inflamarse espontáneamente antes de toda intervención; en ello no influyen pues del todo los cuidados antisépticos.

La inflamación y la supuración del saco, cuando sobrevienen á continuación de la ligadura, pueden poner en peligro, no solamente la vitalidad del miembro cuando aquél es grande, exigiendo en ocasiones la amputación ó una extirpación en pésimas condiciones, sino también la vida del enfermo por la septicemia, ó la piohemia, y lo que es más grave todavía, por la ruptura del saco y la hemorragia secundaria, accidente que puede ser terrible si se trata de un vaso de grueso calibre, y de recidiva del aneurisma.

Barwell ha sostenido que la hemorragia secundaria es más frecuente á continuación de la ligadura de arterias en la continuidad, cuando se la hace para los casos de aneurismas, que en los muñones de amputación; considera el catgut como suficiente en las arterias seccionadas y lo rechaza para ligar en la continuidad; si esto es así, las ligaduras que se colocan en las extirpaciones de sacos aneurismáticos, lo son sobre ar-

terias seccionadas, como en los muñones de amputación.

La cura radical, eliminando el saco, suprime siempre las neuralgias por compresión ó englobamiento de nervios, y facilita el restablecimiento de las funciones de éstos, cuando no han sido totalmente destruídas. Aplicaciones eléctricas bien dirigidas completan la curación de las paresias musculares.

Es mucho menos frecuente conseguir todo esto si persiste el saco; las neuralgias, después de la ligadura, se las ha visto continuar y aun agravarse hasta el punto de hacer imprescindible la extirpación.

Si el saco es voluminoso, puede continuar como un obstáculo para el paciente; la reducción no se hace en todos los casos, y se citan muchos ejemplos en que han seguido dificultando las funciones de la pierna, los sacos del hueso poplíteo, sitio donde se localiza una tercera parte de los aneurismas externos.

La *recidiva*, que se observa en el 5 °/₀ de los casos de ligadura, se la ha visto sobrevenir después de años; la curación no es radical, y el paciente, aun cuando en el primer momento se haya obtenido un éxito completo, queda expuesto á verse cualquier día con el serio problema de su aneurisma recidivado.

La extirpación del saco es la mejor y única garantía; absoluta contra todas estas complicaciones que acaban de ser apuntadas.

Las estadísticas de ligaduras están llenas de casos de recidiva; por ser muy reciente y haber exigido tres intervenciones, me parece interesante citar el siguiente que publica «La Semaine Médicale» de París, de este año, página 203, en su número del 26 de Mayo:

(De su corresponsal de Londres).

Londres, Mayo 25 de 1897.

« Aneurisma de la subclavia, curada después de tres ligaduras sucesivas ».

« En la sesión de esta tarde, de la Sociedad Real de Medicina y Cirugía, M. H. H. Clutton, ha comunicado un hecho referente á un hombre de 54 años, que presentaba un pequeño tumor aneurismal, sacciforme al nivel del tercio externo de la subclavia derecha. El aneurisma se extendía desde el borde externo del escaleno anterior hasta la clavícula.

Una ligadura al catgut, fué aplicada en el límite de los tercios interno y medio de la arteria, que se apretó suficientemente para detener la circulación en el vaso, pero sin provocar la ruptura de sus paredes; la arteria intercostal superior fué ligada al mismo tiempo y de la misma manera.

A pesar de esta intervención, las pulsaciones se restablecieron al cabo de cinco ó seis semanas, en el tumor aneurismal, así como en la arteria radial correspondiente.

Tres meses después, el operador practicó una segunda operación, que consistió en descubrir el tercio interno de la subclavia y en aplicar una ligadura en la proximidad del punto en que había sido ligada anteriormente.

Se ligó también la mamaria interna, y la arteria tiroidea del mismo lado; esta vez las ligaduras fueron hechas con seda, y se

tuvo cuidado al apretarlas, de evitar la ruptura de las paredes vasculares.

A pesar de todo, una semana más tarde, los latidos aparecieron de nuevo en el aneurisma.

M. Clutton ligó entonces con seda la arteria axilar bastante arriba para suprimir la circulación colateral entre este vaso y las intercostales. A continuación de esta intervención última, las pulsaciones aneurismales cesaron definitivamente y el tumor se achicó poco á poco, hasta desaparecer después ».

Ahora yo me pregunto, si no hubiera sido mucho más práctico haber procedido á la extirpación del saco desde el primer momento? La doble ligadura equivale á la extirpación sin ofrecer todas sus ventajas; el tumor era pequeño y sacciforme, su extirpación probablemente no hubiera presentado dificultades insuperables.

Después de tres intervenciones, no pasará en este caso como en el de Smyth, en que el aneurisma ricidivó diez años después de las ligaduras sucesivas del tronco braquiocefálico, de la carótida, y de la vertebral?

A propósito de los distintos métodos de ligadura aplicados á los aneurismas de la subclavia, en vista de sus resultados desastrosos dice Delbet, en la página 268 del tomo IV del Tratado de Cirugía (Le Dentu et Delbet):

« No es un capítulo de terapéutica, es un martirologio ».

El cirujano está pues en la obligación de hacer todo lo posible por extipar el saco en estos casos.

La misma regla de conducta debe establecerse para los aneurismas de la arteria axilar que recidivan frecuentemente y que comprimen el plexo braquial, aun los relativamente pequeños.

Roux al extirpar un aneurisma de la axilar, ha sido el primero que haya extirpado también un segmento de la vena; obtuvo un éxito completo. Nuestro caso de la observación IX sería el segundo.

De la Tésis del doctor Justo, el trabajo más completo que se haya escrito entre nosotros sobre los aneurismas quirúrgicos y que por consiguiente merece entera fe en nuestra estadística nacional, me he tomado la libertad de copiar algunos párrafos referentes á la ligadura:

« Sobre 8 casos de aneurismas del miembro superior y cuello, tratados por la ligadura, no hubo ninguno de gangrena ».

« Sobre 35 casos de aneurismas del miembro inferior tratados también por la ligadura, hubo 5 casos de gangrena, es decir el 14 °/o ».

« La inflamación supurativa del saco, es un accidente bastante frecuente después de la ligadura, y lo es sobretodo después de la ligadura de las grandes arterias vecinas del tronco ».

« De las 43 ligaduras practicadas entre nosotros que he reunido, 6 dieron lugar á la supuración del saco. Sobreviene en el 21 °/o de los casos de ligadura de la carótida y en el 8 °/o de la femoral por aneurisma poplíteo ».

« Hay casos en que la ligadura no hace cesar las pulsaciones del tumor aneurismal, y éste continúa creciendo como antes de la operación ».

« En ocasiones se observa la recidiva de un aneurisma curado por ligadura; es precoz ó tardía ».

En los seis casos de ligadura de distintas arterias publicados por el doctor Flores, en la Revista de la Sociedad Médica Argentina en Abril de 1894, hubo una recidiva y un resultado incompleto.

La ligadura fracasa siempre y agrava considerablemente el pronóstico, cuando el aneurisma, en lugar de estar situado en la arteria principal, lo está en una gruesa colateral, como la escapular inferior ó la femoral profunda. El saco viene á quedar colocado precisamente en el trayecto por donde debe hacerse la circulación colateral.

Se objetará que en estos casos habrá habido error de diagnóstico; pero es que puede haber casos en que el mejor clínico los cometa; no solamente de situación, distinguidos cirujanos han abierto sacos aneurismáticos tomados por abcesos ó los han confundido con un neoplasma.

Por otra parte, el aneurisma puede estar situado, no en el tronco, sino en el mismo punto de origen de una gruesa colateral, lo que es frecuentísimo. (Véase observación X).

La operación de Antyllus, modificada por Syme, consiste en poner ligaduras arriba y abajo del saco y en abrirlo después para extraer los coágulos.

Este método tiene el grave inconveniente de exponer á la hemorragia secundaria, si quedan gruesas colaterales sin ligar en el fondo del saco, y de dificultar la cicatrización con la presencia de éste, cuyas paredes son siempre muy mal vascularizadas.

De la circulación colateral en el miembro inferior

Excepcionalmente se observa la gangrena por falta de irrigación sanguínea, en el miembro superior, tanto á continuación de la ligadura como de la extirpación de sacos aneurismáticos.

Múltiples anastomosis arteriales aseguran la circulación colateral entre dos segmentos cualesquiera, del gran eje arterial formado por la subclavia, la axilar y la humeral.

Lo mismo observamos para las arterias del antebrazo, y más todavía para las de la mano.

Pero no sucede lo mismo con el miembro inferior, en el cual existen dos puntos peligrosos en el eje arterial, y tanto á continuación de la ligadura como de la extirpación del saco. *Si la circulación colateral no se ha desarrollado de antemano,*

ESQUEMA de la primera circulación colateral en el miembro inferior, en caso de supresión de la bifurcación de la femoral común (punto A), ó de la poplítea (p. B).

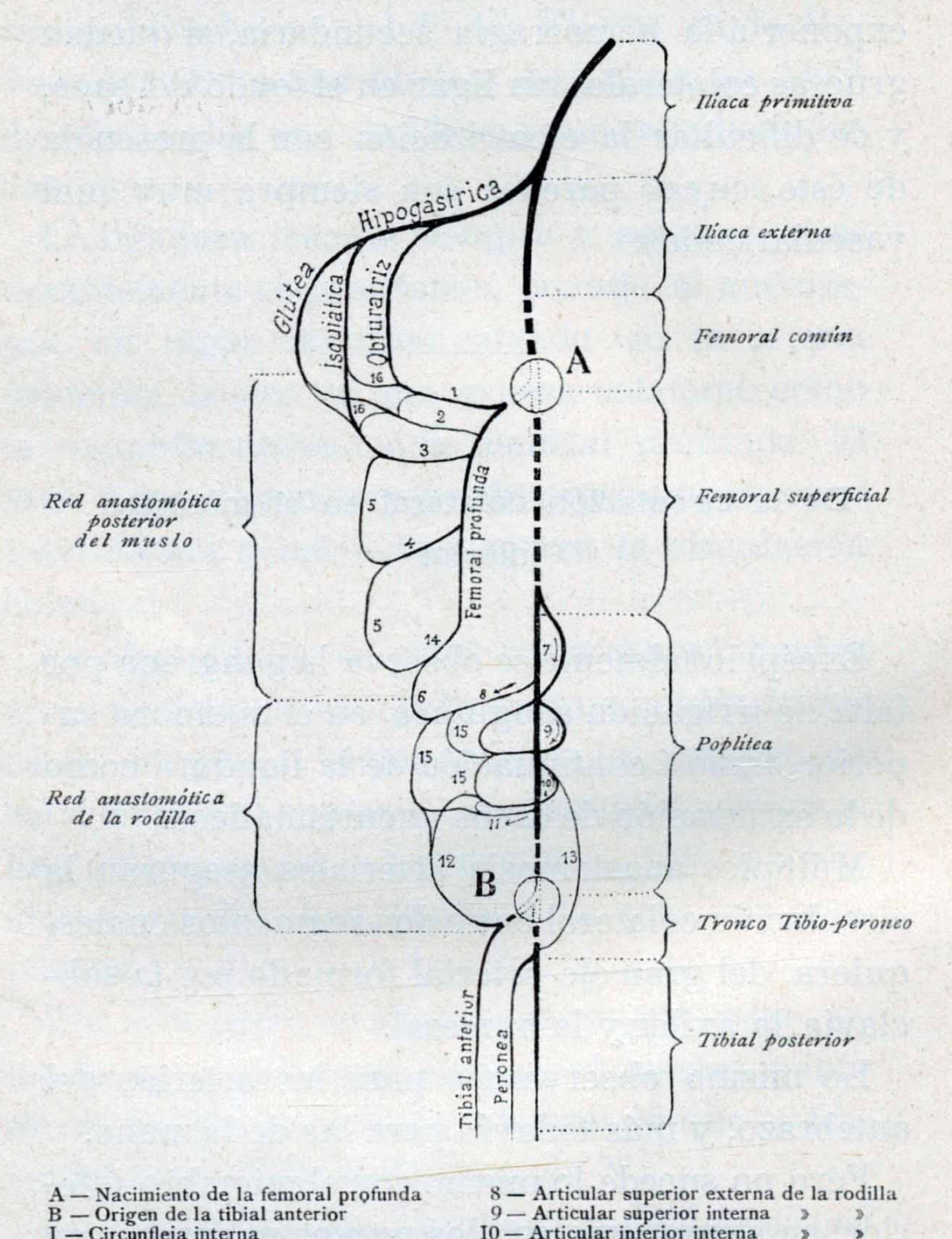

A — Nacimiento de la femoral profunda
B — Origen de la tibial anterior
I — Circunfleja interna
2 — Circunfleja externa
3 — Iª perforante
4 — 2ª perforante
5 — Anastomosis entre las perforantes
6 — Anastomosis entre la 3ª perforante y la red anastomótica de la rodilla (art. sup. ext.)
7 — Gran anastomótica
8 — Articular superior externa de la rodilla
9 — Articular superior interna » »
I0 — Articular inferior interna » »
II — Articular inferior externa » »
I2 — Recurrente tibial anterior
13 — Recurrente posterior (muy fina; á veces de la tibial posterior)
I4 — 3ª perforante de la femoral profunda
I5 — Anastomosis peri-rotulianas
I6 — Anastomosis entre las ramas terminales de la hipogástrica y la femoral profunda.

puede ser insuficiente y ocasionar la gangrena por anemia.

Estos dos puntos son:

1º La femoral común en el punto en que nace la femoral profunda (punto A del esquema adjunto).

2º La poplítea al dividirse en tronco tibio-peroneo y tibial anterior (punto B del esquema).

Un saco aneurismático que comprenda estas bifurcaciones ó que llegue hasta ellas, expone más que todo otro á la gangrena, porque como acabo de decir, si la circulación colateral no está suficientemente desarrollada de antemano (lo que es frecuente), no tiene tiempo de abrirse vías suficientes, antes de que sobrevenga la gangrena.

Si el aneurisma comprende ó llega hasta el nacimiento de la femoral profunda, ya sea que se extirpe el saco ó que se ligue la ilíaca externa y que se coagule la sangre en el saco, quedan obstruídas ambas femorales, la superficial y la profunda hasta las primeras colaterales.

La circulación del miembro inferior, tiene que hacerce entonces por la isquiática, la glútea y la obturatriz, anastomosadas por intermedio de la circunfleja interna, la externa, y la primera per-

forante, con la femoral profunda; y luego por ésta y la última perforante con la articular superior externa de la rodilla, la gran anastomótica y demás articulares hasta la poplítea y tercio inferior de la femoral superficial.

La femoral profunda viene á quedar colocada entre dos redes anastomóticas, lo que es una mala condición para el desarrollo de la segunda de ellas entre la femoral profunda y la poplítea.

Si no estuviese suprimido el nacimiento de la femoral profunda, como sucede cuando los aneurismas están situados más arriba en la femoral común y que se liga la ilíaca externa por ejemplo, entonces las cosas cambian de aspecto; porque no se exige más que la red anastomótica superior y la sangre pasaría sin obstáculo de la femoral profunda á la femoral superficial, y luego á todo el miembro.

Si el saco está en la femoral superficial, la sangre pasa de la femoral común á la femoral profunda y sólo se exige la red anastomótica con la de la rodilla.

Nuestro caso de la observación Nº X era de aquellos que exigen el desarrollo de dos redes colaterales; ligando simplemente la ilíaca externa, la recidiva hubiese sido fatal encontrándose el saco en el origen de la femoral profunda por donde tenía que hacerse la circulación de

retorno, el coágulo no se hubiera hecho; si el coágulo se forma quedaba en idénticas condiciones de extirpación, es decir, la femoral profunda entre dos redes anastomóticas.

La gangrena se detuvo á tres traveses de dedo por debajo de la interlínea articular de la rodilla, es decir, precisamente en el límite inferior de las arterias articulares de la rodilla.

Los aneurismas de la arteria poplítea, ó del tronco tibio peroneo, que comprendan ó que lleguen hasta el nacimiento de la tibial anterior, ya sea que se ligue ó que se extirpe el saco, obligan la formación de un coágulo en el tronco de origen de esta última arteria; este puede llegar hasta obturar la recurrente tibial anterior, si es que no hay suficiente tensión para impedirlo, en la circulación anastomótica de la rodilla y esto es capital, pues la recurrente tibial anterior es la única anastomosis de importancia entre la red anastomótica de la rodilla y las arterias de la pierna (Gancel. th. Paris 1879).

No hay que contar en el primer momento con las pequeñas arterias recurrentes de la tibial posterior, que á veces lo son del tronco tibio peroneo, y que se anastomosan con la articular inferior interna de la rodilla.

Cuando queda cortada la comunicación superior entre la tibial anterior y el tronco tibio

peroneo, la parte posterior de la pierna tiene que recibir la sangre recurrentemente por intermedio de las anastomosis del pie y cuello del pie principalmente, y en muy malas condiciones de tensión, disminuída ésta ya por la red anastomótica de la rodilla.

En los casos de aneurismas poplíteos que no interesen el tronco de la tibial anterior, la circulación se hace más fácilmente de la recurrente tibial anterior, por la tibial anterior y luego al tronco tibio peroneo y arterias de la pierna, sin obstáculo alguno.

Son pues de un pronóstico muy serio, por lo que respecta á la vitalidad del miembro, los aneurismas situados en los puntos indicados; el nacimiento de la recurrente tibial anterior es un verdadero istmo para la pierna.

DEDUCCIONES

De lo anteriormente expuesto, en la discusión y comparación de la extirpación del saco y la ligadura, como métodos de tratamiento de los aneurismas quirúrgicos, pueden hacerse las siguientes deducciones en favor de la « Cura radical » :

1º *Da una mortalidad menor que la ligadura:* $\frac{0}{86}$ *contra 8.33* %.

2º *Expone tres veces menos á la gangrena.*

3º *Da una curación radical:* mientras que la ligadura expone á 5 % de recidiva, que aumenta extraordinariamente para la subclavia, axilar y femoral común.

4º *Evita con seguridad las siguientes complicaciones,* que no evita la ligadura : *la inflamación* y *supuración del saco, la hemorragia secundaria,* y *la agravación en caso de aneurisma de una gruesa colateral.*

5º *Pone á cubierto de las neuralgias* y *facilita más que la ligadura, el restablecimiento de las funciones del miembro.*

En resumen :

« *La curación que se obtiene extirpando el saco, es más perfecta que la obtenida por cualquiera de los otros procedimientos quirúrgicos actuales* ». (Delbet).

Pueden hacerse á la extirpación del saco las siguientes objeciones:

1º No siempre es realizable y su ejecución puede presentar obstáculos insuperables, como sucedería por ejemplo para aneurismas situados en la subclavia por dentro de los escalenos, ó en las carótidas junto á la base del cráneo.

2º Es un procedimiento lleno de dificultades, que sólo está al alcance de los verdaderos cirujanos; lo que no pasa con la ligadura.

En nuestro país, la operación de Antyllus ha sido practicada una sola vez y con éxito por el Dr. Justo el año 1894 en el Hospital San Roque (Revista de la Sociedad Médica Argentina—1894, pág. 108—Dr. Flores); se extirpó solamente una pequeña porción del saco.

La cura radical de aneurismas externos ha sido ejecutada diez veces; todas ellas en el Hospital de Clínicas, como puede verse en las observaciones que van á continuación.

De éstas, 4 han sido publicadas ya en las revistas científicas del país.

Si he trascrito los casos publicados, ha sido con el objeto de agrupar todo lo que sé que se ha hecho entre nosotros hasta la fecha.

Ultimamente he sabido que el Dr. Alfonso Masi ha extirpado con éxito un pequeño aneurisma arteriovenoso de la angular de la cara en el lado izquierdo.

No siendo posible hacer agrupaciones de detalle con tan escaso número de observaciones, he preferido reunirlas por órden cronológico, mez-

clando los casos de aneurismas arteriales con los arteriovenosos y con uno cirsóideo.

Las fotografías adjuntas me han sido ofrecidas galantemente por el Dr. Marcelo Viñas, del Instituto Microbiológico.

INSTITUTO MICROBIOLÓGICO

MUSEO

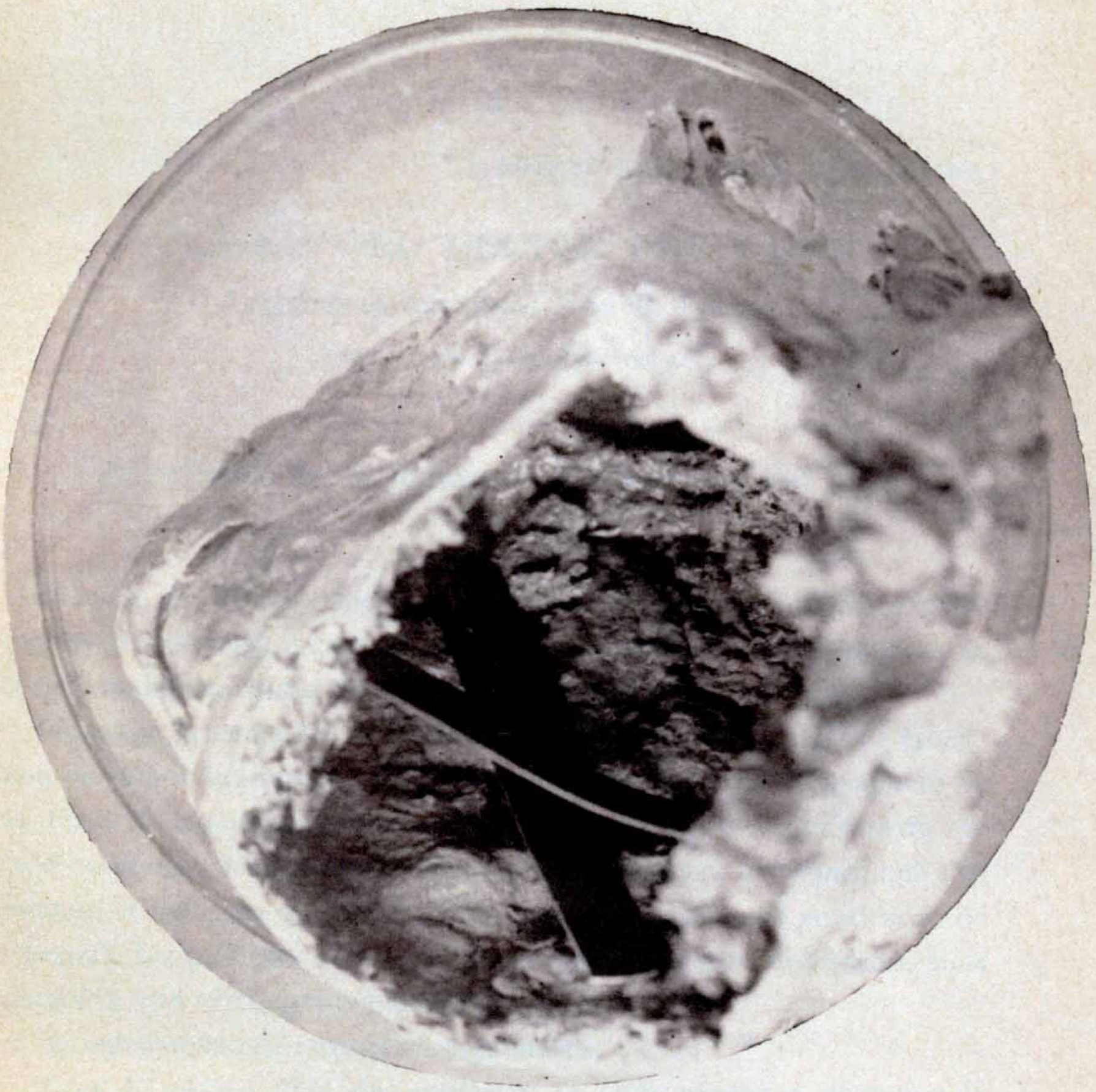

Aneurisma de la arteria femoral

Extirpado por el Dr. Ignacio Pirovano en 1890

OBSERVACIONES

I

(Anales del Círculo Médico Argentino—1890)

CLÍNICA DEL DOCTOR PIROVANO

ANEURISMAS EXTERNOS, POR P. PALMA

(Interno de la Clínica Quirúrgica)

Aneurisma de la femoral — Extirpación del saco — Curación

Juan S., de 35 años, fuerte y robusto, marinero, de buenos antecedentes hereditarios, y sin sífilis ni alcoholismo en los individuales; ha tenido manifestaciones de reumatismo crónico 6 años atrás.

Ocupaba la cama Nº 14 de la Sala Iª, á la que entró el 27 de Enero con un tumor del tamaño del puño, en la parte media del trayecto de la femoral izquierda, tumor que se expande, late y sopla á cada sístole cardíaco; fenómenos todos que desaparecen, lo mismo que disminuye el volumen del tumor, comprimiendo la femoral en el arco de Poupart. La piel está sana, y el pulso tibial izquierdo debilitado, si se compara con el congénere derecho.

Su enfermedad se remonta á tres meses.

Tres ó cuatro días de anestesia en ambas piernas, seguidos de otros tantos de dolor vago en la pierna izquierda, precedieron la aparición del tumor, que un mes después alcanzó el desarrollo que presenta al ingresar al servicio.

Los dos meses restantes, los pasó el enfermo en el ejercicio de sus tareas, sin más novedad que un gran edema del pie izquierdo, que desapareció en tres días de reposo.

Al mes de estar en la sala, esperando la apertura de los cursos, para servir á la clínica, se declaró espontáneamente una violenta

inflamación del saco, que elevó la temperatura á 38°6, durante 24 horas y trajo la abolición de los síntomas del aneurisma.

Hiciéronse aplicaciones frías que dominando la inflamación, determinaron la reaparición al cabo de 48 horas de los síntomas funcionales. De todo este proceso, lo único que resultó fué un aumento del volumen del saco.

A fines de Febrero y principios de Marzo, se hace la compresión con el aparato de Broca, al nivel del arco, como medio curativo, lo que no da resultado, por no poder el enfermo tolerarlo más de 20 á 25 minutos, en las repetidas veces que se ensayó.

El I7 de Marzo, compresión digital por los alumnos del curso, al mismo nivel, lo que tampoco dió más resultado que el compresor de Broca, por hacerse sumamente dolorosa á los 30 minutos.

El I8, nueva y violenta inflamación del saco, con temperatura de 39°2, rubicundez, dolor y aumento de volumen.

Cesan la expansión, el soplo y el latido, tanto del saco como de la tibial posterior. Se aplica hielo localmente para moderar el proceso inflamatorio.

Se espera la curación del aneurisma, pero en vano; tres días después, sólo quedaba de este accidente un nuevo aumento de volúmen del saco, á tal punto que el I6 de Abril, día en que se practicó la operación, el tumor se extendía desde el vértice del triángulo de Scarpa hasta arriba del cóndilo interno, ocupando preferentemente la cara anterior interna del muslo.

El doctor Pirovano discutió largamente el método con que debía intervenir, y después de haber rechazado, como lo hace Tillaux, la ligadura en la base del triángulo de Scarpa, y sentando con él, que en los aneurismas de la femoral, cualquiera que sea su sitio, debe hacerse la ligadura de la ilíaca externa, se resolvió intervenir en este caso especial con el método de Antyllus, que á pesar de remontarse á una época en que se estaba lejos de conocer la circulación de la sangre (siglo tercero), hoy, con las ventajas del sistema antiséptico, rivaliza con la ligadura de Anel.

La razón que determinó al profesor Pirovano á elegir la operación de Antyllus modificada, fué que habiendo las dos inflamaciones de que había sido asiento el saco, determinado necesariamente una dilatación considerable en el sistema de la circulación colateral, por obstáculo en

la directa, era exponerse á un fracaso hacer sólo la ligadura arriba, puesto que podía hacerse fácilmente en el saco la circulación de retorno.

Insistió sobre la necesidad de graduar la compresión preparatoria, de la que es gran partidario, de tal suerte, que sólo facilite la circulación colateral y no establezca desde luego la suplencia completa, pues entonces habría el peligro de la circulación de retorno. A propósito, refirió el caso de un general del ejército, á quien hizo felizmente con éxito la compresión de la epigástrica, para hacer desaparecer los latidos de un saco aneurismal situado en el triángulo de Scarpa, y tratado antes por un viejo cirujano, por la ligadura de la ilíaca externa.

Operación.—Previa cloroformización é isquemia del miembro por la venda de Esmarch, se hizo una incisión que partiendo de cuatro traveses de dedo debajo del arco de Poupart, llegaba á dos arriba del cóndilo interno.

Se empieza la disección del saco, pero las adherencias del tumor con los vasos hacen la operación laboriosa. Se incinde el saco, desprendiéndose entonces un olor fétido que hace pensar en la descomposición de los coágulos. Estos en estratificación fibrosa espesaban la pared interna del saco, en tanto que la externa era delgada y formaba cuerpo con el vasto externo.

Lavada con solución de bicloruro de mercurio la amplia cavidad del saco, el olor desapareció, procediéndose en seguida á la ligadura de la femoral, con seda gruesa, por encima del saco, haciendo después igual operación con el cabo inferior que fué más difícil hallar, teniendo su luz disminuída por espesamiento de la pared.

Practicóse la resección de gran parte del saco, de toda aquella que no tenía fuertes adherencias con los músculos; dos tercios del total, próximamente.

Se pusieron tres tubos de drenage, algunas suturas profundas cerrando los restos del saco, y diecisiete suturas superficiales en la enorme incisión cutánea, las que no siendo hechas con seda perfectamente aséptica (el saco estaba infectado) retardaron la cicatrización superficial de la herida.

Los tejidos profundos cicatrizaron rápidamente, habiéndose sacado los tubos á los 10 días.

Un ataque de influenza, prolongó la permanencia del enfermo en el hospital, de donde salió de alta con el uso perfecto de la pierna, el 27 de Mayo.

Julio 21 de 1890.

II

(Boletín Estadístico del Hospital de Clínicas. 1891 – T. 16).

CLÍNICA DEL DOCTOR PIROVANO

Aneurisma de la humeral derecha (tercio medio) – Extirpación del saco — Curación

Sala Ia, núm. 4. — Felipe B., 41 años, italiano, carnicero, casado.

Presenta un tumor duro, redondeado, más chico que una naranja, situado en la parte interna del tercio medio del brazo derecho. Se hace el diagnóstico de sarcoma.

Operación. — El 24 de Septiembre de 1891, el profesor Pirovano procede á su extirpación; pero al incindir sobre el tumor, se cae sobre un saco aneurismático lleno de coágulos, situado en el tercio medio de la humeral derecha; la hemorragia abundante que se produjo, hizo que inmediatamente se aplicara el tubo de Esmarch.

La extirpación íntegra del saco se practicó en seguida, entre dos ligaduras con seda, de la humeral.

En los días subsiguientes se hace un punto supurativo, pero la cicatrización se hizo rápidamente.

El 21 de Octubre, el enfermo es dado de alta, completamente curado.

(Algunos datos referentes á este caso me han sido dados generosamente por el doctor Alejandro Posadas).

III

(Hospital de Clínicas. 1892).

CLINICA DEL DOCTOR PIROVANO

Aneurisma de la tibial anterior izquierda (tercio medio) — Extirpación del saco — Curación

Sala 2ª, núm. 20. — Ambrosio C., 38 años, italiano, casado, marinero.

Algunos años antes, el enfermo recibió un traumatismo en la parte anterior externa de la pierna izquierda.

Desde hace algunos meses, le ha aparecido un tumor situado en el mismo punto del antiguo traumatismo. Se hace el diagnóstico de aneurisma de la arteria tibial anterior.

Operación. — El 5 de Octubre de 1892, el profesor Gandolfo, ayudado por el doctor Máximo Castro, procede á la extirpación del saco aneurismático; 15 días después, el sugeto es dado de alta, radicalmente curado.

(Todos los datos relativos á esta observación, los debo á la amabilidad del profesor Gandolfo).

IV

(Boletín Estadístico del Hospital de Clínicas. 1894.— T. 21)

SERVICIO DEL DOCTOR CASTRO

Aneurisma arteriovenoso poplíteo — Extirpación del saco — Curación

Sala Iª, núm. 9, — Gregorio M., 23 años, argentino, jornalero. Ingresa al servicio el 26 de Febrero de 1894.

El doctor Alejandro Castro, profesor sustituto de Clínica Quirúrgica en ejercicio, hace en este sugeto el diagnóstico de un aneurisma arteriovenoso poplíteo.

Extirpa el saco y también un segmento de arteria y de vena poplítea en la extensión de algunos centímetros; puede uno darse cuenta de la comunicación arteriovenosa en la fotografía de la pieza, que va adjunta.

El enfermo es dado de alta, completamente curado.

V

(Doctor Palma.—Anales del Círculo Médico Argentino. 1896).

CLÍNICA DEL DOCTOR GANDOLFO

(Hospital de Clínicas.—1895)

Aneurisma de la femoral derecha (triángulo de Scarpa) — Extipación del saco — Curación

Sala 2ª, núm. 16. — Agustín M., 28 años, argentino.

En el mes de Mayo de 1895, se hiere por accidente al colocarse el revólver en la cintura. El proyectil penetró al nivel de la parte media del triángulo de Scarpa derecho y se perdió en las masas musculares póstero-internas, de donde no ha sido extraído. Se produjo fuerte hemorragia hasta media hora después del accidente, en que el doctor Francisco Sicardi la contuvo.

La cicatrización tardó 20 días. Empezó á trabajar, pero el dolor que experimentaba al nivel de la cicatriz, y la formación de un tumor en el sitio mismo, le decidieron á entrar al hospital.

Ingresa el 3 de Septiembre y el estado actual levantado en ese momento, dice:

« Individuo epiléptico, fuerte y robusto, presentando un tumor alargado, en el triángulo de Scarpa derecho y que sigue el trayecto de los grandes vasos, es duro, liso, se dilata en el momento del sístole cardíaco; mide 12 centímetros de largo por 6 ó 7 de ancho.

Soplo sistólico áspero que se propaga hasta el hueco poplíteo; no hay desarrollo de venas superficiales; la sensibilidad del miembro

INSTITUTO MICROBIOLÓGICO

MUSEO

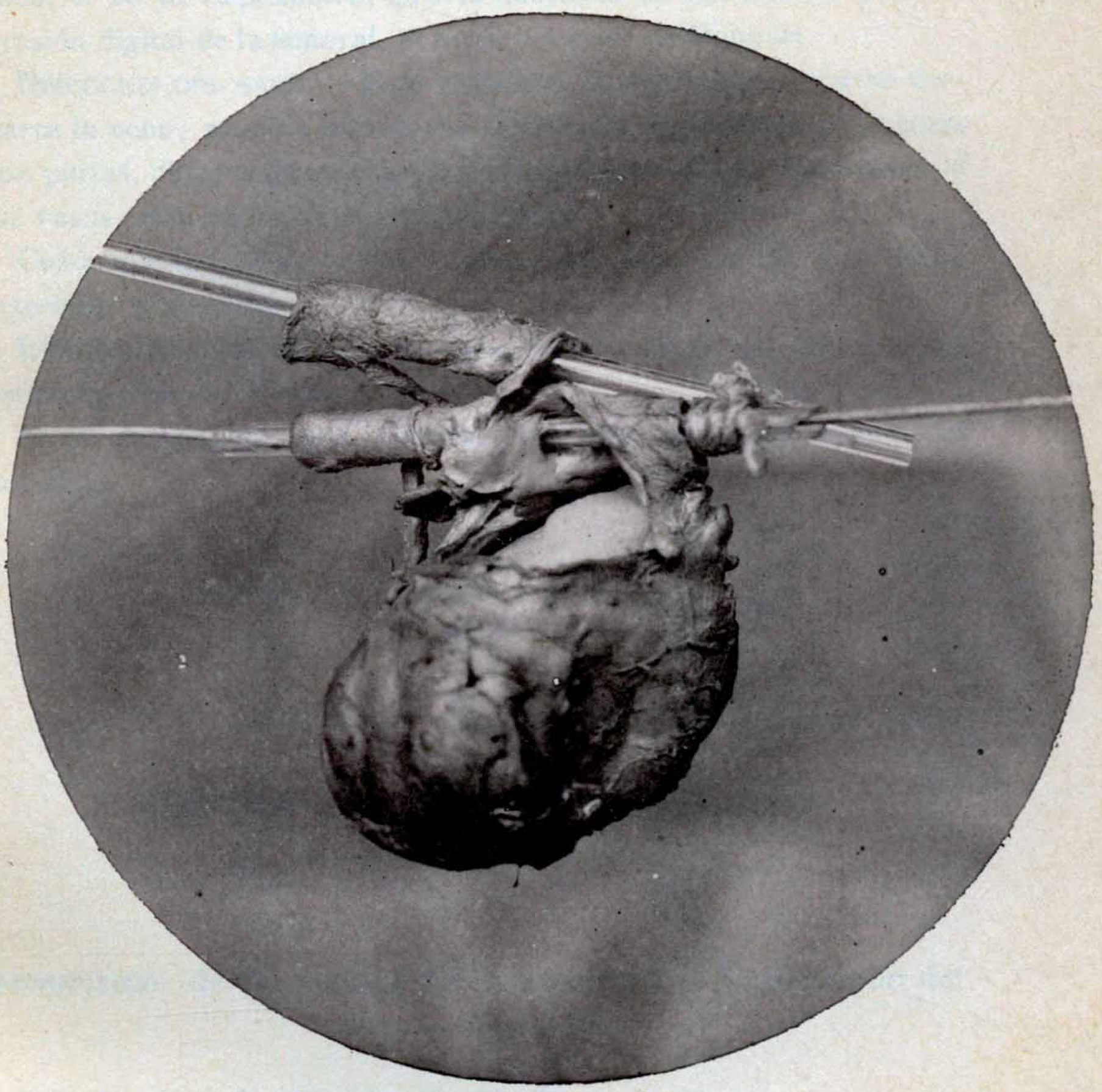

Aneurisma arteriovenoso, poplíteo

Extirpado por el Dr. Alejandro Castro — 1894

está perfectamente conservada; el reflejo rotuliano del lado derecho algo exagerado ».

Operación. — El profesor Gandolfo procede á la extirpación del saco, el 20 de Septiembre; previa anestesia al cloroformo y compresión digital de la femoral, al nivel del arco de Poupart.

Disección del saco. — Este momento es muy laborioso, y se desgarra la vena; pérdida abundante de sangre, hemostasia provisoria con pinzas, difíciles de colocar, porque el aneurisma es sacciforme y los vasos están rechazados profundamente.

Cuádruple ligadura: arriba y abajo del saco en los dos cabos arteriales y venosos.

Extirpación total del saco sin comprometer el nervio crural ni la femoral profunda. Drenage y sutura.

El 31 de Octubre, alta, curado, con sólo un ligero edema del miembro.

VI

(Doctor Palma. — Anales Círculo del Médico Argentino, 1896).

CLÍNICA DEL DOCTOR GANDOLFO

(Hospital de Clínicas. — 1895)

Aneurisma de la pedia (pie izquierdo) — Extirpación del saco — Curación

Sala Iª, núm. 8.—Claudio F., 42 años, argentino.

Hace meses que recibió una coz de caballo sobre el dorso del pie izquierdo. Algún tiempo después de calmados los fenómenos reaccionales, empezó á crecer á ese nivel un pequeño tumor pulsátil que no le molestaba impidiéndole solamente el calzarse.

Estado actual—Sugeto fuerte y robusto, presentando un tumor del tamaño de un huevo de gallina, desarrollado en el dorso del pie izquierdo, entre el I° y 2° metatarsiano; casi adherente á la piel que está muy distendida.

Late y se expande sincrónicamente con el sístole cardíaco. Disminuye de tensión y volumen cuando se comprime la pantorrilla con un lazo.

Se observa que no hay soplo á la auscultación.

Operación.—II de Diciembre; operador, doctor Palma.

Disección fácil del saco, previa anestesia clorofórmica; ligadura doble para hacer la extirpación entre ellas. La pedia está rechazada hacia abajo por el aneurisma, que es sacciforme.

El 23 de Diciembre se le da el alta, curado.

VII

(Dr. Palma—Anales del Círculo Médico Argentino. 1896).

CLÍNICA DEL DOCTOR GANDOLFO

(Hospital de Clínicas.—1895)

Aneurisma cirsóideo témporo-parietal izquierdo—Extirpación—Curación

Sala 2ª, núm. 20.— Fernando F., 16 años, español.

Ingresa al servicio el 9 de Noviembre, presentando un tumor del tamaño de un huevo de paloma, desarrollado paulatinamente y sin que se pueda fijar fecha de origen, en la región témporo-parietal izquierda.

El tumor late, tiene thrill y expansión sistólica.

El soplo es continuo y reforzado; desaparece cuando el enfermo se comprime la carótida en el cuello.

El thrill empieza á molestar al paciente.

Operación.—El mismo día de su ingreso, el profesor Gandolfo hace la extirpación del tumor.

Incisión radiada sobre el tumor mismo y desprendimiento del cuero cabelludo, previa anestesia clorofórmica. Hay hemorragia abundante. Hemostasia temporaria con pinzas. Ligaduras en masa, en la periferia del tumor, sobre los vasos aferentes.

Extirpación del tejido cavernoso que constituía el tumor; sutura del cuero cabelludo con crin de Florencia, sin dejar drenage.

El 17 de Noviembre se sacan los puntos de sutura, y el enfermo pide el alta, completamente curado.

VIII

CLÍNICA DEL DOCTOR GANDOLFO

(Hospital de Clínicas.—1896)

Aneurisma arteriovenoso de la femoral izquierda—Extirpación—Curación

Sala Iª, núm. 20.—Pedro Pablo B., 39 años, soltero, francés. Antecedentes hereditarios buenos.

Hace 8 años, recibió una herida de bala en el muslo izquierdo, entre el tercio medio y el superior, sin lesión del fémur.

El proyectil penetró por la cara interna del muslo, saliendo por la externa.

El enfermo dice, que siempre que ponía su dedo en el sitio de entrada de la bala, sentía pulsaciones.

Pasó siete años sin sentir ninguna novedad.

Pero hace próximamente un año, le llamó la atención una hinchazón dolorosa en la cara interna del muslo herido; al mismo tiempo aparecieron manchas rosadas en todo el miembro, las que eran fugaces.

Como todo esto fuese aumentando, decide venir al hospital.

Estado actual—En la unión del tercio medio con el superior del muslo izquierdo en la cara interna, se nota por la inspección un tumor mayor que un puño, que levanta la piel sin ser netamente circunscripto. En todo el miembro hay varicosidades venosas.

El tumor es liso, pulsátil, con expansiones, blando elástico. Hay soplo que se propaga hacia abajo.

Operación.—El 15 de Enero, el profesor Gandolfo procede á operar.

Anestesia al cloroformo. Ligadura previa de la arteria y de la vena femorales por debajo del origen de la femoral profunda, extirpación completa del saco, sin abrirlo, ligadura en los grandes vasos por abajo. Suturas.

Durante los días subsiguientes no hay el menor contratiempo.

La pierna enferma se ha presentado siempre más caliente que la sana (observación del interno del servicio señor Corbellini).

Febrero Iº. Se le da el alta, curado por primera intención, con el uso perfecto de su pierna.

IX

CLÍNICA DEL DOCTOR GANDOLFO

(Hospital de Clínicas. — 1896)

Aneurisma de la axilar derecha — Parálisis radial — Extirpación del saco — Curación

Sala 2ª, núm. 12. — Luis Pagani, 40 años, italiano, jornalero. Antecedentes hereditarios. — El padre murió á los 73 años después de haber sufrido varios ataques cerebrales; la madre es muy sana.

El sugeto declara que siempre ha sido sano.

El 11 de Noviembre de 1895, recibe una herida de bala en la parte anterior de la región deltoidea derecha; desde el primer momento le quedó el miembro superior derecho casi sin movimiento, principalmente los músculos inervados por el radial. Veinte días después, recobró una parte de los movimientos; la herida cicatrizó bien, lo mismo que la que se le hiciera el 12 de Noviembre en la espalda para extraerle la bala.

A mediados del mes de Diciembre, notó un pequeño tumorcito pulsátil en el vértice de la axila derecha, que ha crecido rápidamente, ocasionándole dolores casi continuos en la mano y antebrazo, algunas exacerbaciones lo decidieron á ingresar al hospital, pues eran muy agudas.

Estado actual — Hombre bien desarrollado, estado general muy bueno, presenta una cicatriz (por herida de bala) en la parte anterior de la región deltoidea derecha; y un tumor pulsátil, depresible, en el vértice de la axila derecha; hay parálisis completa del radial derecho, paresia de los músculos inervados por el mediano; notable disminución de la fuerza y de las masas musculares en todo el miembro.

Operación. — El 12 de Enero, anestesia al cloroformo. El doctor Palma, jefe de clínica, hace la extirpación del saco aneurismático, sin abrirlo, entre dos ligaduras de la axilar y varias de colaterales; saco adherido de tal modo á la vena axilar, que hay que colocar dos ligaduras y extipar la parte adherente; la operación se practica con mínima pérdida de sangre, sin necesidad de recurrir en ningún momento á la compresión de la subclavia.

Los nervios del plexo braquial son librados íntegros, pero con alguna dificultad.

El 17 de Enero se hace el primer cambio de curación; la herida está en excelentes condiciones; sigue la anestesia y la parálisis del radial que fueron constatadas antes de la operación.

El miembro conserva su coloración y aspecto normal, hay ligero enfriamiento comparándolo con el izquierdo.

Desde el 15 de Febrero se le hacen aplicaciones eléctricas diariamente.

El 1º de Marzo puede constatarse que ha recobrado más movimiento y fuerza en el brazo; persiste la anestesia y parálisis radial total. A mediados de Marzo, el enfermo pide el alta prometiendo volver diariamente á hacerce las aplicaciones eléctricas, pero no vuelve; se consideraba satisfecho con la supresión de los dolores.

X

CLÍNICA DEL DOCTOR GANDOLFO

(Hospital de Clínicas.—1886)

Aneurisma inguinal de la femoral izquierda — Extirpación del saco — Gangrena de la pierna—Amputación en el tercio inferior del muslo — Curación.

Sala 2ª, núm. II.—Luis Pasale, 40 años, italiano, soltero, cocinero.

Tiene buenos antecedentes hereditarios.

En 1886 tuvo un ataque de fiebre palúdica en Tucumán; no ha tenido más enfermedades.

Es alcoholista.

Hace tres meses, se notó un pequeño tumorcito pulsátil en la ingle izquierda, indolente, pero que como crecía rápidamente lo decidió á venir al hospital.

Estado actual. — Hombre bien constituído, con un estado general regular; representa más edad de la que tiene; ligera calvicie; tiene un principio de arco senil en ambos ojos.

Presenta en la base del triángulo de Scarpa izquierdo en la parte media del arco de Poupart, inmeditamente por debajo de éste, un tumor más grande que un huevo de gallina, pulsátil á simple vista, parcialmente reductible por la presión, se suprimen los latidos comprimiendo por arriba del tumor en el sitio de la arteria, á la auscultación se oye un soplo sincrónico con el pulso radial.

El enfermo siente dolores que se exacerban en algunos instantes, desde hace dos días.

Operación. — El 19 de Enero, previa anestesia al cloroformo, el doctor Palma procede á la extirpación del tumor aneurismal.

Se liga la ilíaca externa, pues el tumor rechaza en parte el arco de Poupart hacia arriba y parece imposible alcanzar la femoral por debajo de éste.

Se ejecuta luego la disección del saco, con alguna dificultad, hacia arriba; se pone ligadura en la femoral, se secciona después de haber

puesto un segundo hilo en el cabo que quedará en el saco ; se aisla luego éste hacia abajo y puede constatarse que llega hasta el origen mismo de la femoral profunda; se hace absolutamente indispensable poner hilos de ligadura en la femoral superficial y en la femoral profunda, á un centímetro del saco.

La vena crural y el nervio son conservados íntegros y fácilmente aislados del saco.

Sutura completa de la herida operatoria con crin de Florencia; no se deja drenage.

A pesar de todos los cuidados de que fué rodeado el enfermo ; á pesar de las almohadillas de aserrín caliente, la pierna se enfriaba.

Dos días después de la operación, se inicia por los dedos del pie la gangrena seca, que se hace paulatinamente ascendente; el enfermo acusa fuertes dolores ; son más agudos en la parte interna del muslo; se calman con inyecciones de morfina.

La gangrena se detiene á dos traveses de dedo por debajo de la interlínea articular de la rodilla.

La herida operatoria se ha cicatrizado por primera intención.

El 13 de Febrero, en vista de que la gangrena no sube más y que hay tendencia á hacerse un surco de limitación, se decide intervenir nuevamente; como no es posible obtener colgajos para desarticulación de rodilla, el doctor Palma hace la amputación por el método circular en el tercio inferior del muslo ; se suturan los músculos con catgut ; hecha la hemostasia completamente, se sutura la piel con crin de Florencia y no se deja drenage.

El 5 de Marzo el enfermo es dado de alta, curado de su amputación por primera intención.

Para Delbet, por delicada, por difícil que sea la extirpación del saco en los aneurismas inguinales, es el método de elección; lo mismo piensa Quénu.

Cuadro de los aneurismas quirúrgicos extirpados

N°	FECHA	Edad en años	SEXO	ANTECEDENTES	DIAGNÓSTICOS	CIRUJANO
1	Abril 1890	35	Masc.	Reumatismo crónico.	Aneurisma del tercio medio de la femoral izquierda.	PIROVANO
2	Set'bre 1891	41	"	Buenos.	Aneurisma del tercio medio de la humeral derecha.	PIROVANO
3	Octub. 1892	38	"	Traumatismo pierna izquierda.	Aneurisma del tercio medio de la tibial anterior izquierda.	GANDOLFO
4	Abril 1894	23	"		Aneurisma arteriovenoso poplíteo.	ALEJANDRO CASTRO
5	Set'bre 1895	28	"	Herida de bala 3 meses antes. Epiléptico.	Aneurisma, tercio superior de la femoral superficial derecha.	GANDOLFO
6	D'bre 1895	42	"	Coz de caballo en el dorso del pie izquierdo.	Aneurisma de la pedia izquierda.	PALMA
7	9 D'bre 1895	16	"	Sin importancia.	Aneurisma cirsóideo temporo-parietal izquierdo.	GANDOLFO
8	15 Enero 1896	39	"	Herida de bala 7 años antes en el muslo izquierdo.	Aneurisma arteriovenoso, tercio medio de la femoral superf. izquierda.	GANDOLFO
9	12 Enero 1896	40	"	Herida de bala 3 meses antes. Parálisis radial.	Aneurisma de la axilar derecha.	PALMA
10	19 Enero 1896	40	"	Paludismo y alcoholismo.	Aneurisma inguinal femoral izquierda, comprendiendo la femoral profunda.	PALMA

en el Hospital de Clínicas, desde 1890 hasta 1896

TRATAMIENTO	RESULTADO	OBSERVACIONES	CASOS PUBLICADOS
Extirpación del saco	Perfecto	Compresión preventiva. Inflamaciones del saco.	Anales del Círculo Médico Argentino, 1890.
Extirpación del saco	Perfecto	Por error de diagnóstico, se abrió el saco.	
Extirpación del saco	Perfecto		
Extirpacion del saco	Muy bueno		
Extirpación del saco	Muy bueno	Extirpación del saco salvando la femoral profunda. Ligero edema del pie.	Anales del Círculo Médico Argentino, 1896.
Extirpación del saco	Perfecto		Anales del Círculo Médico Argentino, 1896.
Extirpación del tumor	Perfecto		Anales del Círculo Médico Argentino, 1896.
Extirpación del saco	Perfecto		
Extirpación del saco y de un segmento de la vena axilar.	Muy bueno, curación de la neuralgia.	Ligeras placas de gangrena en los pulpejos de 3 dedos. Mejora de la parálisis.	
Ligadura de la ilíaca externa, y extirpación del saco.	Gangrena de la pierna hasta abajo de la rodilla.	Amputación, tercio inferior del muslo y alta á los veinte días.	

CONCLUSIONES

1º En el tratamiento quirúrgico de los aneurismas externos (arteriales y arteriovenosos); la cura radical por la extirpación del saco, debe erigirse en procedimiento de elección.

2º La ligadura, por los métodos de Anel ó Brasdor, debe quedar como procedimiento de necesidad, para los casos en que sea imposible extirpar el saco.

3º Deben proscribirse todos los otros procedimientos quirúrgicos, llamados suaves.

4º La compresión indirecta, (Preparatoria de Pirovano—Tesis de Justo) debe practicarse antes de extirpar un saco, para facilitar el desarrollo de la circulación colateral; principalmente para los aneurismas situados en los puntos A y B del esquema adjunto. (pág. 32).

JUAN FELIPE ARANGUREN.

Julio de 1897.

PROPOSICIONES ACCESORIAS

I

El fenol alcanforado (ácido fénico 1 p. alcanfor 3 p.), es uno de los mejores medicamentos tópicos, en la supuración de las heridas.

II

La cirugía de guerra no puede ni debe ser conservadora.

III

Necesidad de la intervención de las autoridades sanitarias, en la profilaxia del quiste hidatídico.

IV

Las inyecciones subcutáneas de soluciones gelatinosas, como tratamiento de los aneurismas quirúrgicos, no constituyen un procedimiento radical.

Buenos Aires, Agosto 3 de 1897.

Nómbrase á los señores: Académico Dr. Leopoldo Montes de Oca; Profesor Titular doctor Julián Aguilar y Profesor Suplente Dr. Diógenes Decoud, para que constituídos en Comisión, se sirvan dictaminar respecto de la admisibilidad de esta tésis.

ENRIQUE E. DEL ARCA.

Buenos Aires, Agosto 28 de 1897.

Señor Decano:

Transcribo á continuación el acta labrada en el día de la fecha con motivo de la tésis presentada por el ex-alumno Juan F. Aranguren:

« En el local de la Facultad á 28 de Agosto
« de 1897, reunidos los que suscriben encar-
« gados de dictaminar respecto de la admisibi-
« lidad de la tésis presentada por el ex-alumno
« don Juan F. Aranguren y que versa sobre
« Contribución al estudio de la cura radical de

« los aneurismas quirúrgicos », resolvieron ad-
« mitirla. Con lo que se terminó el acto ».

« Firmados: —Leopoldo Montes de Oca. — Julián Aguilar.—Diógenes Decoud. —*Zenón Aguilar* ».

Luis M. Acuña.

Buenos Aires, Setiembre 6 de 1897.

Entréguese al interesado esta tésis para su impresión, debiendo fijarse por Secretaría el día que haya de ser sostenida.

Enrique E. del Arca.
Luis M. Acuña.