48
Dr. Jaime R. Costa
Victorica 1094

UNIVERSIDAD NACIONAL DE BUENOS AIRES

FACULTAD DE CIENCIAS MÉDICAS

COMENTARIOS CLÍNICOS

SOBRE ALGUNOS CASOS DE

TUMORES DEL PULMON

TÉSIS INAUGURAL

PARA OPTAR AL GRADO DE DOCTOR EN MEDICINA Y CIRUJIA

POR

FRANCISCO EMPARANZA

EX-INTERNO DEL HOSPITAL NACIONAL DE CLÍNICAS

POR CONCURSO

AÑOS 1894, 1895 Y 1896

BUENOS AIRES

IMP. Y LIB. DE TASSANO Y ETCHEPAREBORDA

CORRIENTES, 1667

1897

UNIVERSIDAD NACIONAL DE BUENOS AIRES

FACULTAD DE CIENCIAS MÉDICAS

COMENTARIOS CLÍNICOS

SOBRE ALGUNOS CASOS DE

TUMORES DEL PULMON

TÉSIS INAUGURAL

PARA OPTAR AL GRADO DE DOCTOR EN MEDICINA Y CIRUJIA

POR

FRANCISCO EMPARANZA

EX-INTERNO DEL HOSPITAL NACIONAL DE CLÍNICAS

POR CONCURSO

AÑOS 1894, 1895 Y 1896

BUENOS AIRES

IMP. Y LIB. DE TASSANO Y ETCHEPAREBORDA

CORRIENTES, 1667

1897

PADRINO DE TÉSIS

ACADÉMICO

Dr. Manuel Blancas

FACULTAD DE CIENCIAS MÉDICAS

DECANO

Doctor D. Enrique E. del Arca

VICE DECANO

Doctor D. Pedro Mallo

ACADÉMICOS TITULARES

Doctor D. Leopoldo Montes de Oca
» » José T. Baca
» » Rafael Herrera Vegas
» » Pedro Mallo
» » José M. Astigueta
» » Jacob de T. Pinto
» » Eufemio Uballes
» » Juan R. Fernandez
» » Enrique E. del Arca
» » Pedro N. Arata
» » Manuel Blancas
» » Roberto Wernicke
» » Pedro Lagleyze
» » José Penna
» » Luis Güemes

ACADÉMICOS HONORARIOS

Doctor D. Ernesto Aberg
» » Pablo Marenco
» » Eduardo Wilde
» » Martin Spuch
» » Telémaco Susini

SECRETARIO

Doctor D. Luis M. Acuña

PRO SECRETARIO

Doctor D. Zenon Aguilar

ESCUELA DE MEDICINA

ASIGNATURAS	Catedráticos titulares
Anatomía descriptiva	Dr. *Juan José Naon*
Anatomía topográfica	" *Juvencio Z. Arce*
Histología (teórico práctica)	" *Rodolfo de Gainza* (EN EJERCICIO)
Físiología general y humana	" *José M. Astigueta*
Higiene pública y privada	" *Meliton G. del Solar*
Patología general y ejercicios clínicos	" *Roberto Wernicke*
Materia médica y terapéutica	" *Justiniano Ledesma*
Patología externa	" *Obdulio Hernandez*
Patología interna	" *José Penna*
Anatomía patológica	" *Telémaco Susini*
Medicina operatoria	" *Adalberto Ramaugé*
Enfermedades de mujeres y clínica ginecológ.	" *Enrique Bazterrica*
Enfermedades de niños y clínica pediátrica	" *Manuel Blancas*
Enfermedades de los ojos y clínica oftalmológ.	" *Pedro Lagleize*
Enfermedades nerviosas y su clínica	" *Jose M. Ramos Mejia*
Enfermedades mentales y clínica respectiva.	" *Domingo Cabred*
Clínica quirúrgica	" *Antonio C. Gandolfo*
» »	" *Julian Aguilar*
Clínica médica	" *Eufemio Uballes*
» »	" *Gregorio N. Chaves*
Obstetricia y clínica respectiva	" *Samuel A. Molina*
Medicina legal y toxicología	" *Eduardo M. Perez*
Química aplicada á la medicina	" *Pedro N. Arata*
» » » »	" *Atanasio Quiroga*
Física médica	" *Jaime R. Costa*
Historia natural médica	" *Eliseo Canton*
Fisio-patologia experimental	" *Juan B. Señorans*
Enfermedades venéreas y dermatología	" *Baldomero Sommer*
Laringología, otología rinología	" *Eduardo Ovejero*
Farmacia teórica	" *Juan A. Boeri*
Práctica farmacéutica	" *J. Manuel Irizar*
Obstetricia para alumnas parteras	" *Juan R. Fernandez*
Odontología	" *Nica. Etchepareborda*

ASIGNATURAS	Catedráticos suplentes
Anatomía descriptiva	Dr. *Juan D. Piñero*
Anatomía topográfica	" *Avelino Gutierrez*
Histología teórico práctica	" *Samuel de Madrid*
Fisiología general y humana	" *Pedro J. Coronado*
Higiene pública y privada	" *Enrique Revilla*
Patología general y ejercicios clínicos	" *Gregorio A. Alfaro*
Materia médica y terapéutica	" *Enrique E. del Arca*
» » »	" *Angel Centeno*
Patología externa	" *Guillermo Cranwell*
» »	" *Pascual Palma*
Patología interna	" *Marcial V. Quiroga*
Anatomía patológica	" *Cárlos Malbran*
» »	" *Manuel Badia*

Medicina operatoria.	*Dr. Alejandro Posadas*
» »	*Vacante*
Enfermedades de mujeres y clínica ginecológ.	*Dr. Juan J. Molinari*
» » » » »	" *Alfredo Lagarde* (EN EJERCICIO)
Enfermedades de niños y clínica pediátrica. .	" *Antonio F. Piñero*
» » » » » . .	" *Facundo Larguia*
Enfermedades de los ojos y clínica oftalmológ.	" *Francisco Barraza*
» » » » » »	" *Teófilo A. Moret*
Enfermedades nerviosas y su clínica.	" *José A. Esterez*
Enfermedades mentales y clínica respectiva.	" *Juan B. Solari*
Clínica quirúrgica.	" *Juan B. Justo*
» »	" *Alejandro Castro*
» »	" *Diógenes Decoud*
Clínica médica	" *Abel Ayerza* (EN EJERCICIO)
» »	" *Julio Mendez*
» »	" *F. Sicardi*
Obstetricia y clínica respectiva.	" *Luis F. Vila*
Medicina legal y toxicología.	" *Francisco de Veyga*
Química aplicada á la medicina.	*Vacante*
Farmacia y práctica farmacéutica.	"
Laringología, otología, rinología	*Dr. Wenceslao Tello*
Enfermedades venéreas y dermatología. . . .	" *Maximil. Aberastury*
Obstetricia para alumnas parteras.	" *Enrique Pietranera*
Odontología.	" *Leon Pereyra*

A la memoria de mi padre

A MI MADRE

Señores Académicos.

Señores Profesores:

Las dificultades de diagnóstico suscitadas por un caso de sarcoma-pulmonar primitivo, habido el año pasado en la clínica del Dr. Sicardi, son las que me han inducido á presentar estos "Comentarios Clínicos sobre algunos casos de Tumores del Pulmon", en los que he tratado de poner en evidencia cuales fueron ellas, y á los que espero acogereis con la benevolencia á que es acreedor, el que aún no ha dejado de ser estudiante, y que es de esperar de vosotros, que, maestros en la ciencia, bien podeis daros cuenta de las dificultades, que no habrán dejado de presentarse al que aún, en esa circunstancia se encuentra.

Si el manifestar reconocimiento por la enseñanza recibida desde este lugar, es al mismo tiempo prueba de sinceridad en él es gustoso que lo hago para con mis maestros y en particular para con los doctores F. Sicardi y M. Blancas.

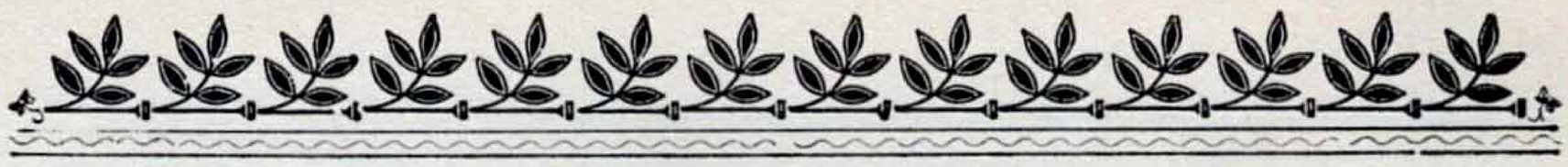

En Mayo 10 ocupaba en decúbito dorzal, una cama en la Sala 4.ª, un individuo de 40 años, de facies un tanto pálidas, el que interrogado acerca de su padecimiento, manifestaba que hacía dos años tosía, que expectoraba, llegando algunas veces por su violencia la tos á provocarle el vómito. Esto lo aquejaba cuando hace dos meses, después de un enfriamiento, se puso ronco; la tos se hizo más frecuente, llegando hasta perturbarle el sueño; la expectoración se presentó estriada en sangre, acompañando á estas trastornos cierto quebrantamiento general, dolores en las articulaciones tibio-tarsianas, rodillas, sin que éstos fueran deformadas, ni acompañados sus dolores de modificación alguna en la coloración de los tegumentos; en el curso de este padecimiento, le apareció al nivel del tercer espacio intercostal derecho, y en la parte posterior á la altura del omóplato, un dolor que se exageraba con las grandes inspiraciones y la tos.

Mejoró después de 15 ó 20 días, pero le ha persistido la tos, la expectoración con sangre y los dolores toráxicos, así como también la ronquera.

El cuadro térmico marcaba 38°6 por la tarde anterior, y 36°9 la mañana en que el enfermo refería lo que antecede.

Su salivadera contenía algunos esputos mucosos estriados de sangre.

Los antecedentes que el enfermo daba acerca de su padecimiento, eran á propósito para despertar la idea de una bronquitis crónica con una poussé aguda, ó mejor aún, la 1.ª con una grippe desarrollada durante ella viniendo así á tener mejor explicación los diversos dolores tanto articulares como no articulares que había sentido el paciente. Pero desde el comienzo del relato de los orígenes de su padecimiento, el paciente daba un dato como lo era en *tos emética,* que no podía dejar de despertar la idea de una turberculosis pulmonar, más aún si se tiene en cuenta que pasada la reagravación sufrida por el paciente, le había persistido la tos, con expectoración estriada de sangre, los dolores toráxicos y que no obstante el tiempo transcurrido de su reagravación, tenía temperatura, la que llegaba á remitir más de 1 grado. La misma reagravación que había obligado al enfermo á meterse en cama, bien podía haber sido una bronquitis, otro elemento favorable á la idea de una tuberculosis, dada la predisposición de los bacilosos para contraerlos.

Y si con estas ideas, despertadas por el simple comentario de los datos poseídos acerca de su padecimiento, se procedía á un exámen metódico como es de práctica, él arrojaba un conjunto de signos aptos para robustecer la idea de una tuberculosis y halagar la intuición clínica, que, basada en los simples datos dados por el paciente acerca de sus trastornos funcionales y síntomas subjectivos, habían bastado para hacer el diagnóstico.

El exámen del paciente revelaba:

Un individuo bien desarrollado, con poco panículo aliposo, dedos hipocráticos, señales de revulsión en la región

mamária derecha y escápula del mismo lado, ligera circulación venosa en los miembros superiores, latidos en los vasos del cuello y en el epigastrio.

Torax.—Simétrico, diámetros normales, respiración costal.

Pulmones.—Por detrás á la percusión en el izquierdo, sonoridad normal base movible; en el derecho percusión sub-mate y dolorosa en la fosa supra-espinosa, hacia abajo sonoridad timpánica, salvo en la base que es mate.

Vibraciones.—Normales en el lado izquierdo, en el derecho aumentadas en las fosas supra é infra-espinosas, disminuyen hacia abajo y en la base faltan casi por completo.

Auscultación.—Respiración vesicular normal en el lado izquierdo, en el derecho respiración vesicular débil en las fosas supra é infra-espinosas; la espiración es soplante cuando se hace respirar ampliamente al enfermo; en la base respiración casi abolida.

Resonancia de la voz.—Exagerada en las fosas supra é infra-espinosas derechas, pectoriloquía afónica junto á la columna vertebral hasta la altura del ángulo inferior del omóplato, es más clara al nivel de la espina.

Pulmones.—Por delante á la percusión en el izquierdo sonoridad algo exagerada cubriendo la matitez cardiaca.

Vibraciones.—Normales.

Auscultación.—En el izquierdo, respiración vesicular fuerte; en el derecho, sonoridad normal en el primer espacio intercostal, en el segundo y tercero percusión de caja; desde el 4.º hacia abajo percusión mate.

Vibraciones.—Aumentadas en la parte superior disminuyen á partir del segundo espacio hacia abajo.

Auscultación.—Respiración vesicular débil, en las respiraciones ámplias espiración soplante, frotes?

En la zona axilar hay matitez desde el 4.º espacio hacia abajo hasta el séptimo donde la percusión se hace timpánica. En la zona anormal á la percusión, tanto en la parte anterior como en la axilar, se oyen los tonos cardiacos.

Corazón.—No se ve ni se siente la punta matitez cardiaca, ocultada por la sonoridad pulmonar; tonos normales, salvo el segundo aórtico que está reforzado.

Pulso.—Regular, igual, algo depresible, 108 pulsaciones por minuto. Latidos visibles en los pliegues del codo.

Abdomen.—Forma y palpación normal.

Hígado.—Límite superior se comprende con la matitez pulmonar, el inferior á la altura del reborde costal.

Bazo.—No se palpa.

Sus orinas no arrojan nada digno de mención, término medio su cantidad es de 1200 gramos.

Como se ha visto, el conjunto de signos á que nos referíamos, submatitez, aumento de vibraciones, debilitamiento del murmullo vesicular, mayor resonancia de la voz y el punto en que se localizaba, venían á constituir un conjunto eminentemente apto para confirmar la idea de una tuberculosis que había llegado á determinar una condensación y hasta los mismos dedos hipocráticos, sin ser pagtonomónicos eran favorables á la idea mencionada, á cuyo arraigamiento podían contribuir los signos de la base que bien podían ser los de una congestión ó una pleuresia, pues es un hecho de observación, que congestiones en una ó en ambas bases, ó pleuresias, sean éstas secas ó con derrame, pueden aparecer en los diferentes períodos de la tuberculosis crónica.

Y pensando en la posibilidad de una pleuresia, bien podía suponerse que ella hubiera tenido su comienzo durante la reagravación de que el enfermo hablaba, teniéndose así

patogenia para su dolor agudo localizado en parte ya mencionada del hemi-torax derecho, y el exámen físico venía á dar un conjunto de signos como lo eran, la matitez, la ausencia de vibraciones y gran debilitamiento del murmullo que no dejaban de contribuir á robustecer lo que en un primer momento hubiera podido ser una simple suposición.

Sin embargo, un exámen detenido de estos signos permitía poner en duda, sino eliminar la existencia de una pleuresia con derrame. La línea de matitez en lugar de seguir, como debia suceder en decúbito dorzal, y con un derrame libre una línea descendente hacia el esternon ó no llegara á determinar matitez en la parte anterior, puesto que se trataba de un derrame cuando más mediano á juzgar por la extensión de la zona mate posterior, lejos de descender hacia la contraria para alcanzar en la axila y en la parte anterior el cuarto espacio. Además, en la zona axilar á la altura del séptimo espacio, existía sonoridad pulmonar; de manera que un derrame libre no era compatible. Podía una disposición caprichosa de neomembranas haber encerrado el líquido. La audición de los tonos cardiacos en la zona axilar, debía más bien inclinar á pensar en una alteración anatoma patológica, que favoreciera su trasmisión, y no en una que la dificultara, como podía serlo una colección líquida. Para alejar dudas una función se hizo, la que reveló la ausencia de líquido; de manera que si una pleuresia existía, ésta no era con derrame.

Una sínfisis pleural parcial, con adherencias espesas, que pudiera dar matitez, ausencia de vibraciones y debilitamiento marcado del murmullo, debía responder á un padecimiento antiguo, y sin necesidad de recurrir á los antecedentes, nos parece suficiente elemento para eliminar-

la, la ausencia de deformación toráxica que debia existir en un caso de sínfisis de esta especie.

No dejaban de ser signos de una congestión los que en la base del pulmón derecho se presentaban, pero llamaba desde luego la atención, la extensión de la misma, la forma en que se presentaba, la existencia de una percusión mate encima y al lado de una estrecha zona de sonoridad pulmonar. Al pensar en una congestión febril bien podía alejársela desde el primer momento en vista del poco ó ningún trastorno funcional del órgano afectado que respiraba con la frecuencia propia del que gradualmente se ha ido acostumbrando á su lesión, permitiendo la compensación y no del que bruscamente ha sido sorprendido por un proceso flemáxico.

Si las lesiones de la base no parecían ya, como en un primer momento, corresponde ni á una pleuresía con derrame ni á una congestión que hubieran podido contribuir á robustecer la idea de una tuberculosis; sin embargo, la temperatura seguía persistiendo con remisiones de un grado y más contribuyendo á hacer persistir en la idea primitiva, y persistiendo en esta llevar á pensar en otro proceso que bien podía ser una *neumonia caseosa* para la que, un pasado no desprovisto de padecimientos, como veremos después y escasos medios de vida, habían venido preparando el terreno.

Dado que esta clase de neumonia, si bien puede tener un comienzo franco, asemejándose en ello á la neumonia fibrinosa lobar, puede también hacerlo con el cortejo sintomático común á las enfermedades infecciosas, bien podía entonces pensarse que el proceso agudo que había sorprendido al paciente días antes de su ingreso al hospital, había sido el comienzo de la neumonia caseosa cuya persistencia al

ingresar al hospital á pesar del tiempo transcurrido, la misma temperatura y hasta la expectoración no dejaban de ser favorables al mencionado diagnóstico. Los signos físicos correspondían á una neumonia caseosa, matitez, ausencia de vibraciones, que no obstante tratarse de un proceso de condensación bien podían así presentarse á consecuencia de una obliteración bronquial por exudados ó participación de la pleura en el proceso; el silencio respiratorio no estaba en contra, desde que para Herard, Cornil y Hanot, este es el único fenómeno etetoscópico, que se nota mientras que la materia caseosa permanece en induración y oblitera los alveolos, y las últimas ramificaciones bronquiales.

Pero había un hecho digno de llamar la atención y él era, la relativa tranquilidad con que el paciente soportaba su neumonia, sin haber esta despertado una disnea intensa, como debía ser la de un tuberculoso con un proceso agudo como el que se pensaba y con la estensión que los signos físicos permitían suponerle.

Si este dato desde su ingreso era ya un obstáculo para admitir una neumonia caseosa la permanencia del enfermo en el servicio venía á dar otros elementos que contribuían á alejar la posibilidad de esta neumonia.

La expectoración que no era abundante se mantenía con los caractéres enunciados sin tendencia y por consiguiente sin llegar á tener caractéres purulentos.

Si la persistencia de la lesión anatomo patológica á su ingreso era favorable la idea de una neumonia á pesar del tiempo transcurrido del presumido comienzo, esta misma persistencia sin variación alguna en los signos físicos que indicara su evolución hacia un resblandecimiento, despues de muchos días de permanencia en el servicio era otro elemento de no escaso valor para alejar la idea de una neumonia caseosa.

Estas mismas consideraciones clínicas que servían para alejar la idea de una neumonia basilosa, eran aplicables en el mismo sentido, si se pensaba en la posibilidad de una de esas *es pleno–neumonias* específicas de que nos habla Granchez, en que una parte del pulmón y más comunmente la base como en nuestro caso, es asiento de un proceso francamente flemáxico con descamación cerular y exudados fibrinosos en los alveolos, fondo este, que según él daría la esplicación del comienzo agudo y de gran parte del cuadro clínico, pero cuya naturaleza está revelada por la presencia de tubérculos en ese fondo francamente inflamatorio, fondo que no se avenía con la persistencia é invariabilidad de los signos de nuestro caso.

Había un hecho de capital importancia y era, que el análisis repetido de sus esputos daban ausencia de bacilos de Koch, que si bien las lesiones de la base por su reciente comienzo podía suponérselas en condiciones de no darlos, no sucedía lo mismo con las del vértice derecho supuestas más antiguas; y sin dejar de tener en cuenta que la ausencia de ellos en análisis repetidos, no implica ausencia de los mismos en el pulmón, el hecho no podía dejar de llamar la atención, más cuando las lesiones de la base no se las había hecho encuadrar en un proceso determinado.

No era menos digno de tener en cuenta, la persistencia inmutable de los signos de la base y del vértice, no obstante tratarse al parecer de una tuberculosis febril, la que, si había comenzado cuando el enfermo decía haber empezado á toser, es decir, dos años más ó menos, cómo era que recien había llegado á determinar los signos de una conglomeración sin dar los de un resblandecimiento?

Podía aún sacarse partido para poner en duda la bacilo-

sis, de la unilateralidad de las lesiones, que á pesar del tiempo transcurrido no habían aún invadido el pulmón vecino, el que no daba, sinó los signos de una compensación.

Todo esto revelaba que si la tuberculosis ante un exámen ligero podía pasar por ser el proceso existente, uno meditado de lo que el enfermo presentaba conducía á dudar de ella y con la duda llevar á pensar en la posibilidad de otros padecimientos.

Y si pensando cuales podían ser estos se recurría á sus antecedentes, buscando una patogénia para sus lesiones pulmonares actuales, nos encontrábamos con el paludismo, que lo tuvo en Nápoles, donde se le presentó bajo la forma de accesos que describía bien, que se le repetían con un día de intérvalo curando por el empleo de la química. A los 30 años tuvo un padecimiento que se le inició con un fuerte escalofrío, dolor en el costado derecho, fiebre, fuerte opresión toráxica que llegaba hasta dificultarle el uso de la palabra, fué sangrado mejorando algo, mejoría que se fué acentuando, pero entregándose recien después de un mes de iniciado su padecimiento á sus ocupaciones habituales.

No era alcoholista ni sifilítico.

¿Puede el paludismo por las alteraciones que es capaz de determinar, ya sea en el pulmón ó en el aparato circulatorio, dar lugar á lesiones anatomo-patológicas que den la esplicación de los signos físicos observados de los síntomas sugestivos y los trastornos funcionales del que el paciente en cuestión se quejaba?

Desde luego, pensando en la posibilidad de una *esclerosis,* llama la atención el hecho que el individuo no haya tenido manifestaciones agudas del paludismo, durante los

muchos años transcurridos desde sus primeros ataques y pensando en la posibilidad que durante estos, hayan tenido lugar congestiones repetidas, que hayan podido darle origen, cómo es que ha persistido tantos años sin presentar nada de anómalo por parte de su aparato respiratorio? Recien á los 30 años, á juzgar por los datos del enfermo, parece haber tenido una neumonia; podía esta haber sido una *neumonia palúdica* como lo entiende Grisolle, en la que, las lesiones pulmonares y los síntomas funcionales que la acompañan están todos bajo la dependencia de la infección palúdica, en la que la fiebre se manifiesta bajo la forma de accesos cuotidianos, ó tercianos, con mejora del estado local en el intérvalo de apirescia, y cuya desaparición completa se inclina á creerla solo posible cuando ellas no han pasado de la congestión; pero es más sencillo admitir una neumonia á neumococos, la que, dado el terreno palúdico en que se ha desarrollado, ha encontrado al organismo en condiciones poco favorables, para llevar á cabo la reabsorción de los exudados, y facilitando por lo tanto el desarrollo de una esclerosis.

Mas aceptable nos parece esta neumonia como causa de una esclerosis en un palúdico, que un paludismo que no ha dejado huellas apreciables en el bazo ni en el hígado.

De manera que patogenia para una esclerosis pulmonar existía, pero si la neumonia estaba en condiciones de poderle dar origen, como es que todo se hace en un mes durante el cual evoluciona la neumonia, el enfermo recupera sus fuerzas en condiciones de entregarse al trabajo, sin novedad alguna por parte de su aparato respiratorio, viviendo 8 años después, sin que durante ellos note nada de anómalo.

Resultaba, poco probable, si una esclerosis existía, que se hubiera originado entonces.

Y sin abandonar el paludismo quedaba aún otra vía mediante la cual este podía haber dado lugar á lo que el enfermo presentaba, y esta vía era el aparato circulatorio.

Pudiendo este ser asiento de aortitis palúdicas frecuentemente seguidas de sacos aneurismáticos, había la posibilidad de que se tratara de uno de estos.

El examen del aparato circulatorio daba como digno de menciono, *exageración del segundo tono aórtico, latidos* en los vasos del cuello, bien perceptibles también en el pliegue del codo y en la muñeca.

El enfermo había ingresado por tos, que aunque con expectoración ésta era escasa y estriada de sangre, con *ronquera* persistente, revelando el exámen laringoscópico una *paresia* de la *cuerda vocal izquierda*, *dolores vivísimos* en la mitad derecha del tórax, dificultad para el trabajo no solo por la tos y los dolores, sino también por cierto grado de opresión por el esfuerzo; el exámen revelaba además una *zona mate* en la que *tonos cardíacos* se oían perfectamente.

Este conjunto no podía ser más favorable para la idea de un saco aneurismático, sin embargo surgía una primera dificultad y era establecer de que parte de la aorta este se había originado. Los signos físisos se encontraban en la base del pulmón derecho, lo que no dejaba de ser una dificultad para atribuirle por origen la porción ascendente del cayado de la aorta, no se avenían los signos observados con uno nacido en la porción transversa del mismo, más aceptable era originarlo de la porción descendente de la aorta toráxica, sin que este origen fuera por completo

satisfactorio, dadas las relaciones de la aorta en esta parte de su trayecto, que las tiene más con el lado izquierdo, que con el derecho, y sin embargo de este lado estaba la neuralgia, hecho posible en un saco de esta porción de la aorta.

Pero no podía dejar de llamar la atención, que dada la extensión de las lesiones en el pulmón derecho, no hubiera signo alguno que indicara la participación del izquierdo.

Por otra parte con las dimensiones que los signos físicos, permitían atribuirle, era uno de esos sacos si de él se trataba que ya debía haber determinado un desgaste óseo, y venir á hacer prominencia hacia el exterior, y presentarse con signos propios, que no dan lugar á duda.

A falta de esto, quedaba aún la hipótesis, de que el saco no tuviera las dimensiones que se le podían atribuir, y que la extensa zona-mate reconociera por origen un proceso inflamatorio crónico, que rodeaba al saco, que habiendo el punto de partida del infarto ganglionar del mediastino que comprimía el recurrente y esplicaba así la ronquera y paresia de la cuerda vocal izquierda, la expectoración sanguínea.

No existían signos que indicaran un desplazamiento del corazón, ni una hipertrofia, pero sabido es que Stokes ha dicho que: «la existencia de un saco aneurismático aún voluminoso, tiene poca influencia sobre el desarrollo ulterior de la hipertrofia del corazón», lo que la observación clínica confirma.

Tos violenta, con escasa expectoración estriada de sangre por espacio de dos años, según el paciente, luego un dolor vivo y localizado, matitez, ausencia de vibraciones, silencio respiratorio, bien podían constituir un conjunto

sintomático de un *quiste hidático pulmonar,* localizado en la base del pulmón derecho, pues los signos del vértice, por su aumento de vibraciones y mayor resonancia de la voz, no podían corresponder á un tumor de esta clase.

Pero bien podía suponerse, que el paciente en cuestión afectado ya de su quiste había contraido ya una tuberculosis que había llegado á la conglomeración y determinado un infarto en el mediastino, el que actuando sobre el recurrente habia traido la paresia de la cuerda vocal izquierda, y mediante esta asociación se venía á tener una esplicación que no dejaba de satisfacer del conjunto clínico que el paciente presentaba.

Este era el caso que después de una permanencia de 20 días en el servicio, durante los cuales su temperatura había oscilado entre 38° y 37° la primera por la tarde y la segunda por la mañana, y sin que sus orinas presentaran nada de anormal, uno era una ligera disminución de cantidad, abandonaba el servicio por sentirse algo mejor, no obstante lo cual los signos físicos de su pulmón eran los mismos que en un principio, y se iba dejando su historia clínica y dudas acerca de su padecimiento, pues si se pensaba en una tuberculosis no se garantía, y si en un saco aneurismático no se afirmaba.

Dos meses y días después, ingresa nuevamente á la sala, refiriendo que encontrándose en un estado de muy escasa mejoría, siente un recrudecimiento rápido y violento del dolor en el costado derecho, seguido de gran fatiga y aumento de la tos.

Un nuevo examen del paciente daba:

Decúbito lateral derecho, dolor espontáneo en toda la base derecha del tórax, sobre todo en la parte anterior, insoportable á la presión.

Edema de la mitad derecha de la cara, bastante marcado, escaso en el tórax, ingurgitación de las venas del cuello del mismo lado, en la región mamaria derecha y supra-mamaria se nota un abovedamiento bastante marcado; por detrás, debajo de la escápula derecha, existe una depresión; circulación venosa en los mienbros superiores, más acentuada del lado derecho, 36 respiraciones por minuto, tos frecuente á veces quintosa, esta y la voz de timbre apagado, por la tarde 38° de temperatura; 37° por la mañana.

Pulmones por detrás.—Percusión. En el lado izquierdo sonoridad exagerada, en el derecho matitez absoluta desde el vértice á la base.

Vibraciones—Normales en el lado izquierdo, en el derecho disminuidos en la fosa supra-espinosa y abolidos en el resto del pulmón derecho.

Auscultación—En el izquierdo respiración vesicular fuerte, respiración tubaria de timbre anfónico en la fosa supra-espinosa derecha, por debajo disminución del murmullo versicular. Se perciben los tonos cardíacos.

Resonancia de la voz—Normal en el lado izquierdo, exagerada en la fosa supra é infra espinosa del lado derecho; no hay pectoriloquia áfona ni egofonia.

Pulmones por delante. Percusión. Sonoridad exagerada en el pulmón izquierdo.

Matitez desde la fosa supra clavicular derecha hasta el borde inferior del hígado, que está á dos traveses de dedo por debajo del reborde costal.

Vibraciones—Normales en el lado izquierdo; conservadas en la parte superior del pulmón derecho, abolidas en el resto.

Auscultación—Respiración vesicular fuerte en el lado

izquierdo. Respiración tubaria en los dos tiempos en la parte superior del pulmón derecho; por debajo silencio respiratorio. En todo este lado se oyen bien los tonos cardíacos que se propagan en toda la zona axilar del mismo lado.

Corazón—Se ve el latido de la punta en el 5º espacio, línea mamilar; choque difuso.

Matitez cardíaca—Por arriba borde superior de la 4ª costilla, á la derecha se confunde con la pulmonar, á la izquierda linea mamilar.

Auscultación—Tonos normales, salvo el 2º aórtico que está exagerado.

Abdomen—Forma y palpación normales.

Hígado—Su matitez se confunde arriba con la pulmonar, por debajo se extiende hasta dos traveses de dedos por debajo del reborde costal.

Bazo—Se palpa.

Se hace una punción en el lado derecho, y se saca un líquido sanguinolento, donde se encuentra gran cantidad de globulos rojos.

La orina era—Acida con 1025 de densidad—23.90 °/₀₀ de úrea; Albúmina, Glucosa y pigmentos biliares, no había; existía Indican.

Como ha podido verse, el hábito externo del paciente se había modificado, considerablemente; se presentaba disneico y con signos de compresión mediastínica más acentuados.

La primera impresión, que del paciente se recogía, no era ya como para predisponer en el sentido de una basilosis, la que para poder haber traído el cuadro que el paciente presentaba, debía haber determinado el desarrollo de una adenopatia tuberculosa, en condiciones de determinar una compresión casi total de los órganos del me-

diastino, lo que no es frecuente en la tuberculosis del adulto.—Como durante su primera estadía, el análisis de sus esputos daba ausencia de bacilos de Koch.

La temperatura cae á lo normal á los 5 días de su ingreso y persiste así hasta los 3 últimos días que precedieron á su muerte.

Más favorable era el hábito externo del paciente á la idea de un saco aneurismático, que en su primera estadía se habrá pensando que pudiera existir, el que, continuando en su desarrollo, había dado lugar á que se acentuaran los signos de compresión hasta determinar el estado que el enfermo presentaba, hecho muy posible con un saco aneurismático, el que aún podía llegar á determinarlos más acentuados aún, en testimonio de lo cual citaremos un caso que hemos tenido oportunidad de ver en el Hospital Rivadavia en la clínica del Dr. Ibarguren, que no dejaba de tener su semejanza con el nuestro, sobre todo con el hábito externo que presentó nuestro caso en los días que precedieron á la muerte.

Se trataba de una mujer de 39 años, la que decía haber notado antes de su ingreso al hospital, que la cara se le hinchaba por las mañanas, que se fatigaba, que tenía palpitaciones, dificultad para tragar, tos y hemoptisis.

Estado actual—Cara vultuosa, congestión, lengua cianótica, ligeramente saburral.

Las venas del cuello se ingurgitan con la tos, circulación venosa en el tórax y abdomen; siendo más notable en el lado derecho, donde se notaba en la región del hipocondrio un desarrollo muy marcado de las venas periféricas, formando una especie de cabeza de medusa.

En el mismo lado existe un abovedamiento de forma cónica de 10 á 12 centímetros de base y cuyo vértice hace sa-

liencia á la altura del mamelón. Toda esta región es dolorosa á la palpación, y está movida por la impulsión cardiaca, apreciándose bien las pulsaciones y un movimiento expansivo.

Latidos en la región del epigastrio.

Respiración tipo toráxico, 30 respiraciones por minuto, tos frecuente con expectoración muco-sanguinolenta, cornaje no muy marcado, voz apagada.

En el pulmón derecho, por detrás, todos los signos de una derrame que una punción comprobó.

Por delante, timpanismo supra-clavicular y matitez en toda la región infra clavicular.

Vibraciones disminuidas.

Auscultación espiración soplante, algunos rales mucosos-frotes.

Los tonos cardiacos se oyen en el abovedamiento antes mencionado, existiendo en el primer tono un soplo.

Pulmón izquierdo. Sonoridad, vibraciones y auscultación, revelaban una respiración pueril.

Corazón. La punta latía en el sexto espacio intercostal, 5 centímetros por fuera de la linea mamilar.

Los tonos siguen alejados, y su ritmo normal.

Pulso. Regular igual, depresible, frecuente, 100 pulsaciones por minuto.

Higado. Sobrepasa tres traveses de dedo el reborde de las falsas costillas.

Como ha podido verse, múltiples eran los signos y los trastornos funcionales comunes. En ambos tos, con expectoración estriada de sangre, disnea, ronquera, circulación venosa, edemas, un derrame en ambos, una prominencia en la región mamaria en los dos, pero con la diferencia que en uno sus movimientos expansivos ritmados, y el soplo que en él se oía, permitían hacer el diagnóstico más fácilmente que en el

nuestro, en el que no existía como en la mujer en cuestión desplazamiento alguno del corazón.

Si el hábito externo era favorable, teniendo en cuenta lo observado en su primera estadía, á un saco aneurismático, como antes era de preguntarse, porque no había llegado á determinar degastes óseos y darnos como en el anterior, movimientos espansivos perfectamente perceptibles.

Pero no podrá dejar de pensarse, que no es unicamente un saco aneurismático el que puede dar signos de compresión, los que le son comunes con los neoplasmas ya sean del mediastino, ó pulmonares con repercusión en él, y aparte del conocimiento de esto existía un precedente que contribuía á recordar determinado padecimiento pulmonar, como lo es un *cáncer,* y este precedente era un individuo que había estado en la sala tiempo antes.

En Abril 16 de 1895, por la tarde, ingresaba á la cama 12 de la sala 4ª, que fué examinado por los jefes del servicio en la mañana siguiente y examinado como podía serlo, un enfermo con 48 respiraciones por minuto, y con cianosis acentuada.

Se trataba de un individuo de edad, bien desarrollado, regular esqueleto, sumamente demacrado, que en la tarde anterior había tenido 38°2 de temperatura y en la mañana que lo examinaban 38°6.

En el tórax se notaba una circulación venosa muy marcada, sobre todo en el lado derecho, en el que se destacaba una vena gruesa vertical, en la que la circulación se hacía de arriba á abajo; la red venosa se extendía hacia el abdomen y también hacia el brazo derecho. Tinte cianótico de la cara y de las extremidades, ruido traqueal de timbre cavernoso en la espiración, señales de revulsión en la parte superior del pulmón derecho. La red venosa, más marcada en decúbito dorsal.

El examen de los movimientos del tórax, revelaba inmovibilidad del lado derecho, durante la respiración que era de tipo costal superior.

El examen del mismo, como podía serlo el de un individuo en estas condiciones, reveló un derrame en el pulmón derecho, que la toraxeutesis comprobó, y que era sanguinolento, no estrayéndose sino unos 500 gramos; no obstante los signos permitían suponer más, lo que no parecía suceder. El paciente, á despecho de la percusión y demás medios terapeúticos, no tuvo ningun alivio y sucumbió, revelando la autopsia un carcinoma primitivo del pulmón.

Si prescindimos del tiempo que permaneció en el servicio que no alcanzó á 24 horas, tiempo insuficiente para poder arribar á un diagnóstico de un padecimiento raro, como lo es el cáncer pulmonar, bien pudo entonces decirse como Graves en un caso análogo, que fué, «*la verguenza y el oprobio de la ciencia del diagnóstico*» (Lecciones de Clínica Médica de R. I. Graves).

Despertada la idea de la posibilidad de un cáncer pulmonar, era muy lógico investigar si un padecimiento de esta naturaleza daba una interpretación del cuadro clínico que el paciente había presentado durante su primera estadía.

Una esplicación para su tos surgía ahora, que bien podía ser emética, sin necesidad de ser tuberculoso el paciente, ya sea por haberse iniciado el neoplasma en el mediastino ó por haber determinado una adenopatia si había comenzado en otro lugar, adenopatia que había originado la compresión del recurrente, y con ella la tos violenta quintosa que había llegado á producir el vómito, la paresia de la cuerda vocal izquierda y la ronquera.

La tos con expectoración mucosa escasa estriada de

sangre, sin llegar á revestir aspecto purulento encuadraba en el padecimiento que pensaba.

El dolor toráxico, localizado, persistente é intenso, sin ser pagtonomónco, es muy propio del cáncer pulmonar masivo.

Los signos físicos que el pulmón derecho suministraba, bien podían ser el resultado de una induración neoplásica en el vértice, y neoplásicas también las alteraciones de la base con participación pleural y la unilateralidad é invariatilidad de las lesiones eran muy propias de un neoplasma del pulmón.

Una particularidad de percusión de su primera estadía era propia, ó suele observarse en este padecimiento, y era que no obstante la matitez de la fosa supra é infra espinosa, la sonoridad pulmonar se conservaba en el primer espacio intercostal por delante.

La temperatura no era del todo favorable, pero el padecimiento en que ahora se pensaba, no implica ausencia forzosa de la misma.

A su segundo ingreso, los signos tenían una interpretación mediante un neoplasma pulmonar, ó mejor encuadraban en el cuadro clínico que se señala á los cánceres pulmonares, y la permanencia del mismo en el servicio contribuía aún más á arraigar la idea de neoplasma, pues ella vino á suministrar elementos para el diagnóstico casi con seguridad.

La historia consigna también acerca de este enfermo lo siguiente:

Agosto 10—Se hace una toráxeutesis con el aparato de Dieulafoy y se extraen 1000 gr. de líquido hemorrágico.

Los signos físicos, salvo el soplo tubario anfórico

que se oye un poco más abajo, no se modifican absolutamente en nada.

El enfermo queda algo más tranquilo, el dolor se ha atenuado algo.

Agosto 20.—Se hace una segunda toráxeutesis y se extraen 2 litros de líquido de idénticos caracteres á los del de la punción anterior; los signos físicos no cambian.

Ligera mejoría.

La espectoración es de consistencia gelatinosa de color rosado, no viscosa ni adherente, el examen revela mucus y glóbulos rojos.

Septiembre 10—Persiste la espectoración indicada. El enfermo acusa fuertes dolores en el lado derecho del toráx.—Se recurre á las inyecciones hipodérmicas de morfina.—Se nota un ganglio en la axila derecha infartado y duro—El edema de la cara es menos marcado.—La circulación venosa no se ha modificado.—Se nota á lo largo de la columna vertebral, desde la altura de la espina del omóplato hacia abajo, en una estensión de doce centímetros, una zona timpánica á la percusión.—No hay sucusión.—Ni ruido de bronce.

Septiembre 15—Se hace una nueva toráxeutesis y se extrae un líquido más hemorrágico que el anterior.—Repentinamente el enfermo acusa un fuerte dolor á la altura del reborde costal en la línea axilar. — Se suspende la punción por este dolor y porque se nota que el aire penetra al través de la cánula en la cavidad pleural.—800 gramos se habían extraido.

En el examan del pulmón después de esta punción se encuentra:

Percusión—Timpánica escepto en la base y en la zona axilar que están, sin embargo menos mate.

Vibraciones—Conservadas aunque algo disminuidas en la zona timpánica, abolidas en el resto.

Resonancia de la voz—Exagerada en la parte inferior, va disminuyendo paulatinamente hacia abajo. Hay pectoriloquia afona difusa.

A la auscultación— Se siente respiración tubaria con timbre anfónico que disminuye hacia abajo. No hay sucusión, ni ruido de bronce, ni otros fenómenos de metalismo escepto en la región axilar, donde se oyen los tonos cardíacos con timbre metálico.

Nuevos exámenes de esputos solo revelan escasas celulas epiteleales pavimentosas, glóbulos rojos, no se encuentra el bacilo Kde och.

Septiembre 16—Ha tenido fuertes dolores en todo el lado derecho del tórax. Disnea acentuada, 44 respiraciones por minuto.

El timpanismo ha disminuido de extensión é intensidad.

Septiembre 18—Persiste el mal estado general, la circulación venosa del tórax es mucha más marcada. Los fenómenos de timpanismo han desaparecido por completo.

La piel pálida del enfermo, va tomando un tinte terroso.

Septiembre 30—Hay un ganglio en la fosa infra clavicular izqnierda.

Algunas manchas equimóticas han aparecido en la piel del torax; el edema, duro, del costado derecho es muy marcado.

El pulmón izquierdo, en el espacio inter-escapular, presenta un soplo suave, tubario, bronco-fonia. Hay vómitos é hipo.

Octubre 5—Hay más disnea, dolores agudísimos en el

tórax, ha aumentado la circulación venosa que se estiende al abdomen y se hace de arriba hacia abajo; la misma circulación en los miembros inferiores.—Hay cornaje.

La espectoración persiste con los carácteres indicados.

Octubre 15—Se notan ganglios, duros, infartados en las ingles y fosas supra-claviculares.

Octubre 19—Disnea, 60 respiraciones por minuto, agitación, pulso pequeño, depresible, 150 pulsaciones por minuto; rales traqueales. Temperatura 38° 4 mañana y tarde.

Octubre 20—Muerte en cama.

Como decíamos, la observación clínica del paciente vino á dar la seguridad del diagnóstico, si se tiene en cuenta lo que Stokes dice: Que los esputos que por su color y consistencia, se asemejan á la jalea de grosella, sin la viscosidad de los esputos neumónicos, no son característicos del cáncer pulmonar, que junto á los siguientes signos: dolor continuo en el pecho, un estado varicoso de las venas del cuello, tórax y abdomen, edema de un miembro, y formación rápida de tumores cancerosos exteriores.

Todos estos elementos fueron presentados por el paciente, á los cuales para robustecer aún más la idea del neuplasma venían á asociarse, el tinte amarillo terroso de sus tegumentos, el derrame hemorrágico, la particularidad de su rápida reproducción, el poco alivio que proporcionaba al paciente la evacuación del mismo. El acrecentamiento rápido del dolor que se produce durante una de las punciones es otro elemento, pues se señala también como posible, por haber sido observado, no solo en los cánceres endoteleales de la pleura y pulmón, sino también en los del mediastino.

(Schwalbe)—La evacuación del derrame permitiendo apreciar la alteración casi completa del pulmón por la no modificación de las signos físicos, y los signos de compresión total de los órganos del mediastino era otro elemento que, unido á todos los anteriores, permitía arribar á la conclusión de un neuplasmo *mediastino pulmonar* muy probablemente primitivo del pulmón, por haber presentado este considerables lesiones, cuando aún su repercusión en el mediastino solo se revelaba, por la ronquera y la paresia de la cuerda vocal, repercusión que se ha ido acentuando hasta traer la compresión total y aún signos de compresión del bronquio izquierdo.

Todo el cuadro clínico, tenia mediante este padecimiento una interpretación aceptable, pero sabido es que el cáncer tiene comunmente una evolución apirética, por lo que no podía dejar de pensarse que la temperatura de los últimos días respondiera á focos de resblandecimiento en el neuplasmo; más difícil era dar una interpretación para la temperatura que presentó durante su primer estadía. Si bien el paciente daba datos que permitían suponer un proceso gripal, no es propio de este dar esa temperatura tan persistente por espacio de tanto tiempo en ausencia de las demás manifestaciones que le caracterizan. Bien podía ser que esta temperatura que contribuyó en no poco á alejar en un principio del diagnóstico, respondiera á una pleuresia seca provocada por el proceso agudo mencionado, en una pleura predispuesta ya por el proceso de vencidad y que los signos que la caracterizan en su período más agudo haber existído y pasado antes de su ingreso, persistiendo cuando este tuvo lugar uno que otro frote y un proceso de organización de exudados, de adherencias delgadas y laxas, cuyo cuadro clínico no siempre es de apreciar fácilmente,

y que podían contribuir en la base á dar un conjunto de signos de una pleuro neumonia asociándose á las alteraciones neoplásicas.

El enfermo sucumbía en cama probablemente por hidrofesía ventricular y edema cerebral, dado los obstáculos á la circulación venosa.

El diagnóstico de cáncer mediastino ó pulmonar era el único que persistía cuando la muerte tuvo lugar.

El protocolo de la autopsia decía simplemente:

Diagnóstico anatómico. Sarcoma del mediastino pleural y pulmón derecho, metástasis en el hígado y riñones.

Esqueleto bien desarrollado, rigidez cadavérica conservada, panícula adiposo muy escaso.

Aparato respiratorio. El mediastino posterior se encuentra lleno de una masa dura al corte, blancuzca y resblandecida en algunos puntos.

La pleura derecha, tanto costal como pulmonar, se encuentra muy gruesa, dura y blanco rojiza.

Los *lóbulos del pulmón derecho* han sido sustituidos por la masa del tumor, que se encuentra en muchos puntos necrosado.

El *pulmón izquierdo* da en su cara posterior, sangre al corte, roja oscura; el borde anterior está enfisematoso, la pleura del mismo lado se encuentra en su cara posterior, rugosa, sin lustre, con adherencias no muy resistentes, en algunos puntos hay membranas fibrinosas.

La cavidad pleural del lado derecho, encierra 2500 gramos de líquido sanguinolento.

El pericardio se encuentra sin brillo, rojizo, y con abundante cantidad de membranas fibrinosas que se desprenden con facilidad. Encierra su cavidad 200 gramos de líquido fibrinoso, algo turbio.

El corazón se encuentra cubierto por abundante cantidad de grasa; los ventrículos encierran grandes coágulos–fibrino-cruóricos.

El hígado aumentado de volúmen, deja al corte escapar sangre no muy abundante; su tejido se encuentra lleno de nódulos del tamaño de una semilla de maíz, blancos y duros al corte.

El bazo muy grande, sobre todo en su diámetro vertical, tiene un solo nódulo.

Los riñones dejan escapar sangre al corte en regular abundancia y tienen también muchos nódulos parecidos á los del hígado y bazo.

El protocolo difiere, en cuanto á la naturaleza del neuplasma, de la que se le atribuía en el diagnóstico, tratándose de un padecimiento raro como lo es el sarcoma primitivo pleuro pulmonar.

Dada la discordancia anatómica entre el diagnóstico clínico y el anotomo patológico, muy lógico era preguntarse, cuales eran los signos físicos ó trastornos funcionales que permitían hacer una diferencia entre el cuadro clínico de uno y otro neuplasmo, siendo ambos primitivos. No los conocemos, pues los señalados por algunos no nos parecen suficientes aptos para establecer la diferencia.

Schwalbe pretende que el cornaje, raro en el cancer, es frecuente en el sarcoma, y que esta particularidad puede servir para establecer el diagnóstico; pero como hapodido verse en nuestro caso, se ha iniciado largo tiempo después de comenzado el padecimiento y poco antes de la muerte.

Por otra parte, dada las adenopatias que determina el cancer y la relación de los ganglios del mediastino con la traqui y los bronquios, no vemos el por qué de la opinión Schwalbe.

Naturalmente que circunstancias excepcionales como la del caso de Kroenlein, en el que el enfermo espectora porciones de tejido, suficientes para un examen histológico, pueden permitir el diagnóstico.

Fraenkel señala elementos celulares especiales en el líquido de las pleuresias sarcomatosas elementos, á los cuales dice Litten haberlos encontrado en derrame serosos independientes de tumores.

En cuanto al mayor ó menor tiempo de evolución, no da elementos diferenciales, puesto que los sarcomas como los carconomas, pueden unos y otros evolucionar de manera rápida ó lenta.

Si el caso anterior pudo presentar dificultades para el diagnóstico, como han podido verse, y á las que podríamos aún agregar el hecho de no haber sido precoz la invasión de los ganglios exteriores, como suele ser en el sarcoma primitivo del pulmón (Marfan), y decimos exteriores, por pensar en la posibilidad que la tos violenta que el enfermo presentó desde el principio hasta provocarle el vómito, bien podia ser resultado de una adenopatía en el mediastino, estas dificultades fueron menores, en un caso de sarcoma secundario del pulmón habido en el Hospital San Roque, en la clínica del Dr. Sicardi, quien desde el primer momento hizo el diagnóstico del padecimiento.

Se trataba de un individuo de 31 años, italiano, que 9 meses antes había ingresado al servicio de cirujía del mismo hospital, donde habia sido operado de un *osteo sarcoma* del fémur saliendo de alta á principios de Marzo ppdo;

poco tiempo después, á fines de Abril, siente una fuerte puntada en el lado derecho del tórax con diversas irradiaciones; á este dolor que luego se moderó, le siguió tos seca, á la que, en un principio el enfermo no le dió importancia, pero que en los 15 días que han precedido á su ingreso al hospital se ha ido haciendo más frecuente y con expectoración estriada de sangre.

La inspección á su ingreso revelaba:

Un individuo disneico, con tos frecuente, y coqueluchóidea, seguida de espectoración difícil, siendo esta constituido por sustancia amorfa, temblorosa y de tinte á veces rojizo, habiéndosele asimilado á jalea de grosella. Voz con cambio de tímbre, con momentos como de falsete. Habla con dificultad por la tos.

La temperatura oscila entre 37° 5 y 37° 8.

Pulso—frecuente, regubar, 128 por minuto.

Vigorosamente constituido, es poco marcado su enflaquecimiento. Se nota una red venosa visible, en la parte antero-superior derecha del tórax otra también visible en la pared costal izquierda en su parte posterior.

La palpación no revela ganglios infartados con excepción de los de la región inguinal derecha, que es la correspondiente al miembro amputado.

El pulmón derecho en su parte posterior da á la percusión matitez en el tercio superior, en el resto, percusión timpánica.

Las vibraciones aumentadas en el tercio superior; normales en el resto.

La auscultación da silencio respiratorio en la zona mate posterior, respiración ruda en el resto. Broncofonia en el vértice.

En la parte anterior y superior del mismo pulmón por

delante, los mismos signos oyéndose además los tonos cardíacos.

El pulmón izquierdo en su parte posterior dá á la percusión, timpanismo en la parte superior, y matitez en la base y en la axila

Las vibraciones toráxicas faltan en la base.

A la auscultación, silencio respiratorio en la base, soplo tubario encima de la zona mate y algunos frotes freurales.

Esto era á grandes rasgos, lo mas digno de mención que el enfermo presentaba, como ya se ha dicho algún tiempo después de haber sido operado de un asteosarcoma del fémur derecho.—Era este último dato de capital importancia, por la circunstancia de ser el pulmón uno de los puntos de elección de los metastasis carcomatosos, no siendo raro encontrar en las autopsias de los individuos que han sido operados tiempo antes de sarcomas de los miembros, metastásis, cuya existencia suele pasar desapercibida por su evolución latente, no dando lugar á trastornos funcionales que llaman la atención del paciente, y era de pensar teniendo en cuenta esta evolución y el poco tiempo que hacia que el individuo había abandonado el servicio de cirugía si no se retiraba con ellos y aún si la intervención no había tenido lugar existiendo ya metastasis en el pulmón.

La aparición al poco tiempo de abandonar el servicio de cirugía, de un conjunto sintomático como lo era el dolor, la tos coqueluchóidea, la espectoración con los caracteres enumerados, los cambios de la voz, la disnea continua, y los ya mencionados en ambos pulmones, con una evolución apirética, constituían un conjunto que permitía arribar al diagnóstico de un *sarcoma secundario* en el pulmón con repercusión en el mediastino, y que los signos permitian localizar en el tercio superior del pulmón dere-

cho y probablemente en la base donde existía un derrame.

La necropsia vino á confirmar el diagnóstico revelando no solo la existencia del sarcoma donde ya se le suponía, es decir, en el tercio superior del pulmón derecho, en la base del izquierdo y en el mediastino, sino también pequeños núcleos en el resto del pulmón derecho.

Las masas neoplásicas, de las que no poseemos un estudio histológico dada su gran consistencia y el hecho que estos sarcomas secundarios tienen ordinariamente la misma estructora que el del cual provienen, y que en los osteosarcomas los metástasis en el pulmón suelen contener sustancia osea, bien podía suponerlas osteosarcomatosas.

Como ha podido verse, el enfermo empieza á dar manifestaciones de padecimiento de sus pulmones á fines de Abril, y sucumbe á mediados de Junio; si cuando estas manifestaciones se han presentado recien han tenido lugar las metástasis, bien rápida ha sido la evolucion, al contrario de lo que ha pasado con el caso de sarcoma primitivo de que nos hemos ya ocupado.

Vamos á ocuparnos de otro caso de tumor del pulmon, pero de naturaleza parasitaria, bajo el punto de vista del diagnóstico y de la importancia de este.

Se trata de un individuo de 41 años, cazador, con excelentes antecedentes hereditarios, y bastante buenos los individuales, entre los cuales puede mencionarse, además, de un padecimiento febril cuando niño, acerca del que, solo recuerda que tuvo fiebre, una blenorragia á los 36 años.

Ha sido individuo de hábitos alcohólicós llegando á tener sueños terroríficos, pero dice haber dejado el uso de la bebida.

No es sifilítico, ni palúdico. Ingresa al servicio el 15 de Febrero del 97, siendo el motivo de este, su padecimiento actual, el que, dice haberse iniciado en Enero del 96, época en la que después de haber andado cazando tuvo un dia tos acompañada de escasa expectoración sanguínea, que le persistió durante tres días, sin abandonar por ello sus ocupaciones habituales; en el mes de Abril del mismo año, tuvo un fuerte dolor en el costado derecho del tórax, con irradiaciones hacia el hombro del mismo lado, tos con espectoracion sanguinolenta, no estuvo en cama, ni cree haber entonces tenido fiebre; el dolor que consiguió que se le disminuyera mediante unas ventosas escarificadas, le ha seguido persistiendo en la parte posterior é inferior derecha del tórax, la tos y la espectoracion sanguínea siempre en pequeña cantidad se le ha seguido presentando con intérvalos variables, pero sobre todo cuando hacia esfuerzos.

Su estado general no ha decaido, más bien según el enfermo ha mejorado, habiendo conservado siempre el apetito, no habiendo tenido desarreglos intestinales, sudores abundantes, ni temperatura.

Ingresando al servicio por la persistencia de los dolores toráxicos, la tos y la escasa espectoracion sanguínea.

El examen del paciente revelaba:

Un individuo bien desarrollado, con regular panículo adiposo.

Pulmones—En el izquierdo, lo único digno de mención es una respiracion pueril en todo el pulmon.

En el derecho la percusión conduce de la sonoridad

pulmonar de la parte superior á una zona distinta que empieza un poco por debajo del ángulo inferior del omóplato que se prolonga hacia abajo en una estension de unos 4 traveses de dedo, seguida de una nueva zona de sonoridad pulmonar estrecha.

Esta zona intermedia conduce desde la matitez franca en el centro de ella á la sonoridad pulmonar, pasando por la sub-matitez que existe en sus límites.

Trasversalmente, la zona anómala á la percusion, está separada de la columna por una zona sonora, y no alcanza por delante la línea axilar media.

Las vibraciones aumentadas en la parte superior, disminuyen en los límites y desaparecen en el centro de la zona mate, reapareciendo debajo de esta.

Auscultación da respiración pueril en la parte superior, ausencia de murmullo en la zona anómala.

Por delante, en el pulmon derecho, lo único digno de mención es la respiracion pueril, que también se oye en esta parte.

Corazón.—Normal, pulso regular, igual.

Hígado.—Normal.

Bazo.—No se palpa.

Abdomen.—Forma y palpación normal.—No hay fiebre.

Febrero 25.—El dolor se ha moderado mediante puntas de termo-cauterio. Ha tenido en varias ocasiones expectoración sanguínea, tratada con opio y ergotina.

Marzo 1.º—La expectoración se ha hecho mas abundante, y es mucupurulenta, teñida de sangre, es de olor fétido. No ha habido fiebre; estado general se mantiene bien; alrededor de la zona mencionada, en el pulmón derecho, se han presentado rales sub-crepitantes.

En este caso como en los de sarcoma de que nos hemos

ocupado, tos, expectoracion sanguínea y un dolor localizado, han sido las primeras manifestaciones, que durante cierto tiempo han llamado únicamente la atencion del paciente.

Si, como en el primer caso, la idea de una tuberculosis podia presentarse, ella podía ser fácilmente puesta de lado, no solo por la manera como habia venido evolucionando el padecimiento, sin repercusión sobre el estado general, sin perturbación digestiva alguna, sin fiebre, sino también por prestarse los signos físicos, mas para otros padecimientos que para una tuberculosis.

Sin embargo, hemos tenido oportunidad de apreciar, como el caso en cuestion, pudo ser motivo de que alguien llegara á pensar en la posibilidad de una bacilosis.

Teniendo en cuenta que el individuo tosia y expectoraba sangre, y procediendo á examinar sus vértices, se encontraba una inspiracion ruda, con una expectoracion un tanto prolongada, elementos todos ellos que contribuyeron á hacer lanzar la idea mencionada.

Esto nos recordaba lo que Grancher dice: suele pasar con el exámen de los supuestos tuberculosos, en los que dada la predileccion por los vértices, suelen ser éstos los únicos examinados, y si el resto lo es, lo es de una manera deficiente. El exámen completo y detenido, hubiera permitido apreciar que lo que en los vértices la auscultación daba, existía en todo el pulmon izquierdo y en gran parte del derecho, que en este existía una zona, que no se prestaba para una tuberculosis y que podía conducir á sacar partido en pro del verdadero diagnóstico, por surgir entonces una cuestion, si se puede decir de interpretacion. Esta cuestion era, que como una alteracion anatomo-patológica, de la extension de los signos físicos permitían suponer, y por consiguiente relativamente pequeña por su extension, había podido re-

percutir sobre el resto del aparato circulatorio, para llegar á originar la respiracion pueril.

Pensando en un quiste hidático como se pensó desde el principio, surgía una interpretación que no nos parece despreciable, y esta era, la de suponer al quiste que de asiento primitivo en el espesor del pulmón, se había ido desarrollando gradualmente hasta aproximarse por una parte de su superficie á la pared toráxica, en donde los medios habituales de esploración revelaban su presencia, permaneciendo el resto rodeado de pulmón acreado que lo secuestraba á los medios de esploración, de manera que podían atribuírsele mayores dimensiones, y por consiguiente, mayor motivo para que una respiración supletoria se hubiera desarrollado, facilitada por la lenta evolución del padecimiento.

Era así, como sin recurrir á otra patogenia se encontraba en el padecimiento de entonces causa para una respiración pueril tan extensa. Sin que esto implique desconocer la posibilidad de que otras circunstancias hayan podido coadyubar.

Sabido es que un detalle importante de los signos físicos del quiste hidático, valor casi pagtonomónico y sobre el cual insiste Dongan Bird, es la limitacion exacta de la matitez y el silencio respiratorio.

Si bien en nuestro caso, la zona anómala podía ser circunscripta para todos sus lados, en los límites de ella, existían particularidades que vamos á señalar, alentados por lo que G. See dice: que las particularidades de percusion no han sido seriamente estudiadas en la vencidad del hidátide.

Su percusion no conducía de la sonoridad pulmonar, á su contraste la matitez por una transicion brusca, sino

mediante una zona intermedia de sub-matitez. Esta manera de presentarse la percusion no parece encontrarse de acuerdo con la suposicion de que el quiste que se pensaba de desarrollo intra-pulmonar se había ido gradualmente aproximando á la pared por una parte de su superficie convexa, permitiendo la desaparicion gradual de la porcion de pulmon comprendida entre la pared toráxica y la suya propia, lo que vendría á evitar de acuerdo con la manera de presentarse la percusion.

A la auscultacion, se notaba bajo el oído, silencio respiratorio en una zona limitada. Y si nuestra apreciacion no encontraba esta respiración neta, entre estos signos y los del resto del pulmon.

Se persistía en un quiste hidático, por no encontrar patogenia para otro padecimiento con esa evolucion y esos signos.

El enfermo decía haber tenido una neumonia y en la posibilidad de una pleuresia interlobar, como era lógico, no dejó de pensarse. Pero investigando acerca de su pulmonía, que le dijo tener al médico que lo asistió, ésta consistió en tos con expectoración sanguínea, roja, sin otras variantes de coloracion, sin dolor fijo de costado, sin temperatura, accidente que lo pasó en pié, persistiéndole el dolor desde entonces, la tal neumonia no nos pareció ser tal, y bien pudieron los signos físicos si es que ya existían, haber contribuido al érror de diagnóstico; entendiéndose que nos referimos á lo del quiste.

De manera, que si la neumonia no existió, de donde venía la posibilidad de una pleuresia interlobar?

Además, era demasiado larga la evolución en el caso de que ella hubiera sido consecutiva á la neumonia que decía haber tenido en Abril del año anterior, con una evolución completamente apirética.

Por otra parte, ella por su situación no correspondía al punto de predilección, si es que admitimos como tal el punto de bifurcación de la cisura interlobar del pulmon derecho.

Eliminada esta, con la cual fácilmente puede confundirse un quiste, la posibilidad de un acceso, desaparecía por la ausencia de temperatura, la lentitud de evolución, y la persistencia de los signos, su gran modificación.

Un neoplasma, como el cáncer, por ejemplo: con el que de común tenía la tos, las hemoptisis escasas y repetidas y los signos físicos, poco probable era que se tratara si se tenía en cuenta la lentitud de evolucion, y no obstante el tiempo transcurrido no había llegado á repercutir sobre el estado general, el que lejos de decaer, había mejorado, no existía ademopatias.

Como el enfermo presentara después de haber tenido ligeras hemoptesis, expectoracion purulenta, de un color un tanto amarillo sucio, estriada de sangre, y con acentuada fetidez, lógico era pensar en la posibilidad de una gangrena. Y si bien la tos, el dolor y los signos físicos podían corresponder á este proceso, era algo violento aceptarla, teniendo en cuenta el tiempo de evolución del padecimiento, y si quedaba la posibilidad de que ella no estuviera en condiciones de revelarse al exterior por la espectoracion, como era que no había llegado á repercutir de manera evidente sobre el estado general como pasa en estos casos.

Y si ello era un resultado del último momento, como era que no traía temperatura, cuya apirexia desde el comienzo se había mantenido aún con la expectoración que se le presentó después, y esta última no obstante su fetidez, no era por completo como suele observarse en la gangrena su olor, si bien evidente, no tenía, no llegaba á revestir las proporciones acentuadas, con que suele existir en la gangrena;

por otra parte era más bien escasa y sin fibras elásticas además, los signos físicos locales, se mantenían sin variación, oyéndose en los alrededores unos que otros rales subcrepitantes; por estas razones más aceptable nos parecía pensar en un proceso inflamatorio de los bronquios vecinos con exudados, revelados por los rales, y de eliminación difícil, en los que esta misma retención habia facilitado un proceso de descomposición de los productos acumulados, lo que no nos parecía fuera de lugar teniendo en cuenta que congestiones y bronquitis, se producen alrededor del quiste, pensando en esta posibilidad, nos parece que bien podía el opio que conjuntamente con la ergotina, se le había administrado para contener sus primeras hemoptisis haber facilitado la retención de las mucusidades.

No obstante esta expectoración y no encontrar la claridad de límites, que en los signos físicos se señalan, se persistió en el diagnóstico de quiste hidático no supurado, y sin punción previa, se llevó á cabo una intervención quirúrgica, el 11 de Marzo por el Doctor Posadas; la vía por éste abierta mediante una incisión en U de los tegumentos y movilizacion de las costillas, que luego fueron repuestas en su lugar, se llegó al quiste, el que dió salida á un líquido claro, y á su membrana propia, de color ya alterado, pues era un gris sucio, lo que permitía suponer que á falta de una intervención tan á tiempo, el quiste hubiera llegado á la supuración en breve plazo. Su evacuacion permitió apreciar una cavidad intra-pulmonar del tamaño de una cabeza de niño más ó menos.

El individuo siguió sin novedad alguna, no tuvo temperatura, abandonando unos 20 días después el servicio.

El hecho no podía dejar de ser un argumento del mayor valor, acerca de la importancia de un diagnóstico

precoz, tanto para poder llevar á cabo una intervención quirúrgica, que es lo indicado en estos casos, pues según una estadística levantada por John Davies Thomas muestra que la mortalidad es de 54 % en la abstención, y de 27 % en la punción simple, la de la incisión no alcanza sinó á 16 %. Deduciendo de ella Reclus que la neumotomía debe ser el método de eleccion. Y aún, sin estos datos estadísticos, la sola observacion de la evolucion que se opera una vez que ellos se han abierto, evacuándose al exterior, es suficiente elemento para justificar la mencionada intervencion y con ella la importancia del diagnóstico.

En uno se trataba de un individuo que en sus ocupaciones habituales, durante un acceso de tos, 6 meses antes de ingresar al servicio, tiene una vómica abundante de líquido claro, apreciando el enfermo la cantidad en dos litros mas ó menos, á esta eliminación de líquido siguieron otros vómicos de sangre, que no tardaron en moderarse, presentándosele expectoración purulenta, después enflaqueciendo hasta perder 11 kilos, no obstante el cual, ingresaba al servicio, aun con bastante panículo adiposo, con expectoración purulenta, esputos numulares, en los que el análisis microscópico revelaba la ausencia del bacilus de Kock. El exámen del tórax daba signos cavitarios en la fosa infra-clavicular izquierda. Sus orinas, salvo una ligera disminucion de la cantidad de urea y la presencia de Indican, no tenian nada mas de anormal.

Su cuadro térmico durante el primer mes de su estadía solo daba ligeras elevaciones 38° p. m. separados por varios días de apirecia, después de este mes y por consiguiente siete desde la abertura del quiste, su temperatura se eleva alcanzando 39 1/2, 40° con remision de más de un grado, sudores abundantes, tinte pálido sucio de sus tegumentos,

anorescia, diarrea de vez en cuando, decayendo su estado general, decidiendo el enfermo en unos días de leve mejoría, volver al campo donde se había sentido mejor.

Meses después tuvimos oportunidad de verle, en un floreciente estado de salud. No obstante el resultado final, una intervencion á tiempo bien pudo evitarle los peligros que la abertura en los bronquios lleva consigo, y 10 meses proximamente de sufrimientos con peligro inminente de su vida. De más larga duración puede ser aún el proceso consecutivo á la abertura, habiendo también tenido oportunidad de ver otro que después de un año de sufrimientos antes de su abertura (del quiste) se prolongó por espacio de dos el proceso de supuración y cicatrización en el pulmón.

Terminaremos sacando el partido posible de los casos mencionados, para establecer cuales han sido las manifestaciones iniciales que han precedido en uno á la intervención y en los otros á su abertura espontánea.

Respecto al primero, que ya lo hemos manifestado, solo diremos, que lo que poderosamente contribuyó al diagnóstico, fué el contraste entre su hábito externo, y la duración del proceso de que se quejaba que no obstante haber tenido hemoptisis repetidas, no habían influido lo más mínimo sobre el mencionado hábito externo.

En el tercero de los casos á que nos hemos referido, los hemoptisis no han existido antes de la abertura del quiste en los bronquios, y esta solo ha sido precedida, si damos crédito á lo que el paciente manifestaba, por accesos de tos seca, que llegaban á durarle hasta media hora, imposibilitándole el sueño, los que se repitieron por espacio de un año, hasta que en uno de ellos se produjo la vómica del líquido claro, hemoptisis y posteriormente la eliminación de pedacitos de membranas.

En el segundo de los casos mencionados, el enfermo refería que lo único que le había llamado la atención antes de su vómica, era que no podía permanecer acostado del lado derecho, cuando lo intentaba de noche, en este caso los signos cavitarios estaban del lado izquierdo; decía también que su vómica se le presentó durante un acceso de tos que tuvo mientras estaba entregado á sus ocupaciones habituales. No nos parece aventurado suponer que estos accesos, hubieran existido ya antes. El desmejoramiento de su estado general, solo dice haberlo notado, después de la abertura del quiste, que como hemos dicho llegó á perder 11 kilos.

Francisco Emparanza

La evolución no da elementos de diagnóstico entre el sarcoma y carcinoma pulmonar, siendo ambos primitivos.

El diagnóstico entre carcinoma y sarcoma primitivos del pulmón, salvo circunstancias excepcionales, es imposible.

La hipertermia no implica de una manera absoluta disminución de la cantidad de orinas.

Buenos Aires, Junio 28 de 1897

Nómbrase á los señores Académicos Dr. José Penna, Profesor Titular Dr. Gregorio N. Chaves y Profesor Suplente Ignacio Allende, para que constituidos en Comisión se sirvan dictaminar sobre la admisibilidad de esta Tésis.

ENRIQUE E. DEL ARCA
P. ACUÑA

Buenos Aires, Agosto 26 de 1897

Señor Decano:

Transcribo á continuación el acta labrada en el dia de la fecha, con motivo de la Tésis presentada por el ex-alumno Francisco Emparanza:

"En el local de la Facultad, á 26 de Agosto de 1897, "reunidos los que suscriben, encargados de dictaminar res- "pecto de la admisibilidad de la Tésis presentada por el "ex-alumno D. Francisco Emparanza, que versa sobre "Co- "mentarios Clínicos sobre algunos casos de tumores del "pulmón", resolvieron admitirla. Con lo que se terminó el acto.—Firmados: JOSÉ PENNA, GREGORIO N. CHAVES, IGNACIO ALLENDE.—*Firmado*: ZENON AGUILAR.

P. ACUÑA

Buenos Aires, Septiembre 16 de 1897

Entréguese al interesado esta Tésis para su impresión, debiendo fijarse por Secretaria el dia en que haya de ser sostenida.

ENRIQUE E. DEL ARCA
P. ACUÑA

BIBLIOGRAFÍA

G. See . . . . . Maladies Specifiques du Paumon
Lancereaux . . . . . Clínique Medicale
Dienlafoy . . . . . Patologie Interne
J. Grancher. . . . . Maladies de l'Apareil Respiratoire
Jacoud . . . . . Diccionario de Medicina y Cirugia
«Semaine Médicale»
R. J. Graves. . . . . Lecciones de Clínica Médica
Charcot y Bouchard . . . . . Traité de Médicine
Rendu. . . . . Clínique Médicale
H. Eichharts . . . . . Patologie Interne
Achard et Debobe. . . . . Manuel de Médicine