2986

UNIVERSIDAD NACIONAL DE LA CAPITAL

FACULTAD DE CIENCIAS MÉDICAS

GASTROSTOMIA

TESIS

PRESENTADA PARA OPTAR AL GRADO DE DOCTOR

EN MEDICINA Y CIRUJÍA

POR

NICOLAS ROVEDA

Ex-Practicante Mayor por concurso del Hospital San Roque

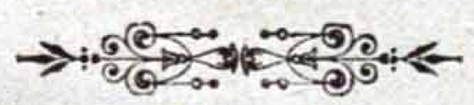

BUENOS AIRES

Imp. Lit. y Enc. de Alberto Monkes.—Lima 456.

1897

UNIVERSIDAD NACIONAL DE LA CAPITAL

FACULTAD DE CIENCIAS MÉDICAS

GASTROSTOMIA

TESIS

PRESENTADA PARA OPTAR AL GRADO DE DOCTOR

EN MEDICINA Y CIRUJÍA

POR

NICOLAS ROVEDA

Ex-Practicante Mayor por concurso del Hospital San Roque

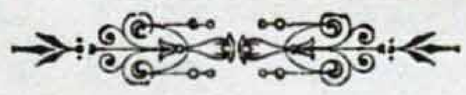

BUENOS AIRES

Imp. Lit. y Enc. de Alberto Monkes.—Lima 456.

1897

La Facultad no se hace solidaria de las opiniones manifestadas en las tesis.

(Art. 162 del Reglamento)

FACULTAD DE CIENCIAS MEDICAS

Decano

DOCTOR D. ENRIQUE E. DEL ARCA

Vice-Decano

DOCTOR D. PEDRO MALLO

Académicos Titulares

DOCTOR D. LEOPOLDO MONTES DE OCA
» » JOSÉ T. BACA
» » RAFAEL HERRERA VEGAS
» » PEDRO MALLO
» » JOSÉ M. ASTIGUETA
» » JACOB DE T. PINTO
» » EUFEMIO UBALLES
» » JUAN R. FERNÁNDEZ
» » ENRIQUE E. DEL ARCA
» » PEDRO N. ARATA
» » MANUEL BLANCAS
» » ROBERTO WERNICKE
» » PEDRO LAGLEYZE
» » JOSÉ PENNA
» » LUIS GÜEMES

Académicos honorarios

DOCTOR D. ERNESTO ABERG
» » PABLO MARENGO
» » EDUARDO WILDE
» » MARTIN SPUCH
» » TELÉMACO SUSINI

Secretario Titular

DOCTOR D. LUIS M. ACUÑA

Pro-Secretario

DOCTOR D. ZENÓN AGUILAR

ESCUELA DE MEDICINA

Asignaturas		Catedráticos Titulares
Anatomía descriptiva	Doctor	Juan José Naon.
Anatomía topográfica	»	Juvencio Z. Arce.
Hi·tología teórica práctica	»	Rodolfo de Gainza
Fisiología general y humana	»	José M. Astigueta.
Higiene pública y privada	»	Melitón G. del Solar.
Patología general y ejercicios clínicos	»	Roberto Wernike.
Materia Médica y Terapéutica	»	Justiniano Ledesma.
Patología externa	»	Obdulio Hernandez.
Patologia interna	»	José Penna.
Anatomia patológica	»	Telémaco Susini.
Medicina operatoria	»	Adalberto Ramaugé.
Enfermedades de mujeres y su Clinica	»	Enrique Bazterrica.
Enfermedades de niños y su Clinica	»	Manuel Blancas.
Enfermedades de los ojos y su Clínica	»	Pedro Lagleyze.
Enfermedades nerviosas y su Clinica	»	José M. Ramos Mejia.
Enfermedades mentales y su Clínica	»	Domingo Cabred.
Clinica Quirúrgica	Dres.	Julian Aguilar, Antonio C. Gandolfo.
Clinica Médica	»	Eufemio Uballes
	»	Luis Güemes. Gregorio N. Chaves.
Obstetricia y su Clinica	Doctor	Samnel A. Molina.
Medicina legal	»	Eduardo M. Perez.
Química aplicada á la Medicina	Dres.	Pedro N. Arata. Atanasio Quiroga.
Fisica médica	Doctor	Jaime R. Costa.
Zoologia médica	»	Eliseo Canton.
Toxicologia	»	Juan B. Señorans.
Enfermedades venéreas y dermatologia	»	Baldomero Sommer.
Laringologia, otologia, rinologia	»	Eduardo Obejero.
Farmacia teórica	»	Juan A. Boeri.
Farmacia práctica	»	J. Manuel Irizar.
Botánica médica	»	Adolfo Mujica.
Obstetricia para alumnas parteras	»	Juan R. Fernandez
Odontologia	»	Nicasio Etchepareborda.

Asignaturas		Catedráticos Sustitutos
Anatomia descriptiva	Doctor	Juan D. Piñero.
Anatomia topográfica	»	Avelino Gutierrez.
Histologia teórico-práctica	»	Samuel De Madrid.
Fisiologia general y humana	»	Pedro J. Coronado.
Higiene pública y privada	Dres.	Enrique Revilla. Ricardo Schatz.
Patologia general y ejercicios clinicos	Doctor	Gregorio Araoz Alfaro.
Materia Médica y Terapéutica	»	Enrique E. del Arca. Ángel M. Centeno.
Patologia externa	»	Pascual Palma. Daniel J. Crawell.
Patologia interna	Doctor	Marcial V. Quiroga.
Anatomia patológica	Dres.	Cárlos Malbran. José Badía.
Medicina operatoria	Doctor	Alejandro Posadas
Enfermedades de mujeres y su Clinica	»	Alfredo Lagarde José F. Molinari.
Enfermedades de niños y su Clinica	Dres.	Antonio F. Piñero. Facundo Larguia.
Enfermedades de los ojos y su Clinica	»	Francisco Barraza. Teófilo A. Moret.
Enfermedades nerviosas y sú Clinica	»	José A. Estevez. J, Semprún

Asignaturas	Catedráticos Sustitutos
Enfermedades mentales y su Clinica	Doctor Benjamin Solari.
Clinica Quirúrgica	Dres. Juan B. Justo. Alejandro Castro. Diógenes Decoud.
Clinica médica	» Abel Ayerza. Julio Mendez. Francisco Sicardi Ignacio Allende
Obstetricia y su Clinica	Doctor Luis F. Vila.
Medicina legal	» Francisco de Veyga. D. Cavia.
Quimica aplicada á la Medicina	» Vacante.
Farmacia práctica	» Vacante.
Enfermedades venéreas y dermatologia	» Maximiliano Aberastury.
Laringologia, otologia, rinologia	» Wenceslao Tello.
Obstetricia para alumnas parteras	» Enrique Pietranera.
Odontologia	» León Pereira
Física Médica	» Vacante.

PADRINO DE TESIS

Académico Dr. José Penna

SEÑORES ACADÉMICOS:

SEÑORES PROFESORES:

He creido de interés elejir como tema de mi tésis la gastrostomia.

La gastrostomia es una de las intervenciones quirúrgicas, cuya aceptación es discutida por algunos cirujanos.

Es aceptada por todos, en un solo caso: en las estrecheces exofágicas cicatriciales, producidas por ingestión de sustancias càusticas y que no pueden ser tratadas por el cateterismo progresivo; pero en su aplicación frecuente, esto es, en la estrechez cancerosa del exófago, surge la divergencia de opiniones.

Unos pretenden que se mortifica à un sujeto, que està fatalmente condenado à morir y que à veces la intervención acelera el desenlace. Indudablemente esto último ocurre, solo en el caso, de no haberse llenado las indicaciones especiales de la intervención y elegido los procederes apropiados; respecto á lo primero se le observa que no se debe dejar morir de hambre un indivíduo, que puede aún conservarse con vida cierto tiempo.

La gastrostomia ha sido realizada entre nosotros repetidas veces, por diversos cirujanos.

Mis observaciones proceden del servicio de cirujia del Hospital San Roque, á cargo del Dr. Julián Aguilar y gefe de la Clinica Dr. Avelino Gutierrez.

SEÑORES:

Antes de terminar, debo manifestar mi agradecimiento á mis maestros los Dres. Julián Aguilar, Juan B. Justo, Avelino Gutierrez, J. R. Semprun y á vosotros, á cuyo lado he hecho mi educación médica.

DEFINICION

Gastrostomia, *boca estomacal*, *talla estomacal*, *fistula gástrica*, son diversas denominaciones con que se designa una operación, cuyo objeto es practicar una abertura en el estómago.

La expresión *talla estomacal* es preferible, cuando la operación tiene por fin la estracción de un cuerpo extraño; la de *fístula gástrica* se aplica á unos trayectos rectos ó tortuosos, resultado de intervenciones ó de procesos patológicos y que dan salida al jugo gástrico; la de *boca estomacal* es más aceptable, para la operación cuyo objeto es alimentar al enfermo por tal vía artificialmente creada.

HISTORIA

La gastrostomia fué descrita y propuesta por Egebert, cirujano noruego, en 1837.—Los primeros operados fueron otros tantos insucesos.

Verneieul en 1875 realiza la primera gastrostomia con éxito.

Actualmente se practican con resultado operaciones de este género y puede considerársele como una intervención fácil y de peligros moderados.

INDICACIONES

La gastrostomia encuentra su indicación capita. en la estrechez exofágica.

Es en las estrecheces neoplásicas, que son lo más á menudo cancerosas, que se practica la gastrostomia; operación paliativa, que se dirige á combatir la inanición.

Las estrecheces del exófago causadas por cicatrices, espasmo, ó resultado de compresión por tumores de vecindad, como ser infarto de los ganglios bronquiales, aneurismas aórticos, cáncer del mediastino, son susceptible de otros tratamientos especiales, según la causa que las motivan.—Casos hay, sin embargo, de estrecheces cicatriciales por cáusticos que reclaman la gastrostomia con el fin de lograr la permeabilidad por el cateterismo retrogrado, pero aqui una vez conseguido el fin propuesto, se destruye la fistula gástrica.

El cáncer del exófago tiene una marcha rápida, absolutamente fatal; término medio un año de duración después de aparecer la disfagia,—El enfermo muere casi siempre por insuficiencia de alimentación, por los trastornos de deglución que causan el estrechamiento gradual del conducto, unido al espasmo exofágico, que juega un gran rol en la producción de la disfagia.

Es un hecho de observación frecuente, que después de una gastrostomia se produce una notable mejoría en el operado, parece que el espasmo exofágico cede y que se restablece un tanto el pasaje de los alimentos. El mismo fenómeno se observa en otros conductos naturales: tal ocurre al practicar un ano contra natura en la estrechez rectal.

La práctica generalmente aconsejada, es que la operación debe efectuarse antes que la demacración sea acentuada; la acción de un anestésico sería muy perjudicial en un sujeto en un estado de consunción avanzada.

La anestesia general es necesaria, sobre todo, para procederes un tanto complicados y de cierta duración; pero conviene no olvidar la gravedad que encierra la prolongación de la anestesia en esta clase de enfermos.

El eter es de preferirse como anestésico, los vómitos clorofórmicos exponen á romper las suturas.

Se ha empleado con éxito también entre nosotros, la anestesia local con cocaína para esta clase de intervenciones.

Otra de las exigencias requeridas, es que la boca estomacal sea lo más pequeña posible y que no esté situada en un punto declive del estómago.

Una técnica defectuosa, permitiendo la salida del jugo gástrico, origina un eritema doloroso por la acción del ácido clorhídrico sobre la piel.

Este exema suele ser causa de molestias intolerables para el enfermo, máxime si llega ser extendido que á veces reclama una nueva intervención con el fin de reducir la boca estomacal á menor diámetro. Se utiliza el carbonato de magnesia para neutralizar esta acción destructiva.

Debe evitarse el uso de los obturadores, que no sirven sino para dilatar la fistula.—Las sondas utilizadas para la alimentación artificial por la boca estomacal, no deben dejarse permanentemente; se introducen solo en el momento de ser usadas.

La prueba á que se someten los operados de gastrostomia, para cerciorarse que la fistula gástrica reune las condiciones deseadas, es que durante los accesos de tos, nada salga por la fistula y que esto se observe solamente una vez introducida una sonda

RELACIONES DEL ESTÓMAGO

El estómago, la más amplia dilatación del tubo digestivo, ocupa la parte superior é izquierda de la cavidad abdominal.—De sus orificios, el cardia se encuentra profundamente colocado contra la columna vertebral y el píloro está más vecino de la pared anterior del abdomen.

En el estado de vacuidad hállase casi totalmente á la izquierda de la linea media, en situación un tanto

vertical, siendo el piloro su punto declive.—Solo el piloro desborda á la derecha de la linea media algunos centimetros.

Importantes son los cambios de relación de este órgano.

A consecuencia de su replecion fisiológica por ingestión de alimentos, el piloro se cierra; los alimentos obedeciendo á las leyes de la gravedad se amasan en el saco prep lórico y el estómago según su grado de dilatación, llega hasta el hipocondrio derecho y desciende más ó menos en la región umbilical.

Cambian las relaciones del estómago por su volúmen, á causa de observarse las variedades comprendidas, entre atrofias acentuadas con un tamaño y capacidad un poco mayor que la del duódeno, hasta enormes dilataciones que ocupan casi toda la cavidad abdominal.

El uso de corsés oprimidos, el aumento del higado y del bazo, tracciones del epiplón y del intestino delgado, dislocaciones viscerales del abdómen por multitud de causas, motivan también cambios de dirección y relaciones del estómago.

El estómago es solo accesible por su cara anterior; esta guarda relación con el hígado, que se prolonga más ó menos sobre ella, con la cara interna de los cartílagos costales y de las últimas costillas izquierdas; separadas por el diafragma y directamente con la pared anterior del abdómen.—A la derecha el lóbulo

izquierdo del hígado y á la izquierda el reborde costal izquierdo lo ocultan en grán extensión.

PROCEDERES DIVERSOS DE GASTROSTOMIA

Gastropexía y gastrostomía Monod

La operación consta de dos intervenciones alejadas.

1ª Fijación del estómago á la pared abdominal.

2ª Abertura de la bolsa gástrica y creación de la boca estomacal.

La primera operación la realiza cuando el enfermo aún no ha llegado á un estado de inanición acentuada, logrando hacerla en muy buenas condiciones. Fija una porción de la cara anterior del estómago, á la pared abdominal, y deja en la herida exterior por precaución, un hilo que indique el sitio de fijación.

La segunda se efectúa una vez que se advierte que la deglución aún de los líquidos se hace con dificultad y que el autofagismo hace progresos notables, lo que se advierte por la disminución rápida en peso.

Para practicar la abertura de la bolsa gástrica, siguiendo el hilo que cuidadosamente se ha conservado, se insinúa un trocar, se deja la cánula para permitir la introducción de líquidos alimenticios y

luego se coloca por la pequeña abertura formada una sonda Nelaton Nº 18 ò 20, todas las veces que se le alimenta, pero sin dejarla permanentemente.

Este proceder es una modificación de los métodos antiguos en dos tiempos: fijación de la viscera à la pared abdominal y luego su abertura.

PROCEDER DE M. TERRIER

Incisiòn paralela al reborde costal izquierdo, que termine casi al nivel de la articulaciòn de la novena y décima costilla, de todos los planos de la pared abdominal.

Halla el estòmago guiándose de la cara inferior del hígado. Determina el lugar en que se va á prácticar la boca estomacal y atrae al labio de la herida esa parte del estòmago, que sutura en corona al peritoneo parietal. (Sutura sero-muscular para la víscera.) El resto de la herida parietal es cerrada por encima y por debajo.

En este momento la cavidad peritoneal está absolutamente cerrada y en medio de la herida estrechada, queda un pliegue estomacal formando rodete.

Para abrir el estòmago se le punza con un bisturi en muy pequeña extensiòn y los bordes de esta abertura son fijados mediante hilos que pasan por una parte à travez de las tres túnicas del estómago y por la otra, á travez de los músculos y tegumentos.

De esta manera, una vez los hilos anudados, la boca estomacal confunde sus labios con los de la incisión cutánea y la mucosa del estómago se continúa directamente con la piel.

Los dos procederes anteriores, permiten la salida del jugo gástrico y provocación del eczema consecutivo, á causa de que la fístula gástrica es directa.

Con el fin de remediar este inconveniente, se utilizan aquellos procederes que impiden esta salida, ya mediante válvulas construídas con las paredes estomacales; ya utilizando las contracciones del recto anterior que obran á manera de esfinter sobre la fistula gástrica, ó mejor aún, construyendo un exófago artificial, con las mismas túnicas del estómago. De todos los procederes, el de Witzel es indudablemente el mejor.

PROCEDER DE HELFERICH

Fundándose en el principio de Van Hackel, quien tuvo la idea de utilizar las contracciones del recto anterior del abdomen, como esfinter, Helferich practica una incisión vertical, sobre el recto izquierdo del abdomen.

Llega al músculo y lo entreabre en dos manojos. Incinde en el sitio de la separacion la aponeurosis posterior y el peritoneo parietal; por est a

abertura extrae un capuchón estomacal, que lo fija en la extremidad superior de la incisión cutánea.

Allí abre en una pequeña extensión el estómago, introduce un tubo y adosándole á este sutura piel y un pliegue estomacal de uno y otro lado.

PROCEDER VALVULAR DE M. FONTAN

Incision epigástrica—se hace herniar un pequeño capuchón estomacal y se sutura en corona su base.

En el vértice del cono va una pinza de dientes de ratón, para ejercer tracciones y con ella se rechaza hácia dentro un pliegue del estómago; las dos extremidades de este pliegue valvular se suturan con puntos sero-serosos.

Se punciona el fondo de la válvula con un bisturí estrecho y por allí se introduce la sonda.

PROCEDER DE TORSION DE ULLMANN

Incisión paralela y á un centímetro de reborde costal.

Se saca el estómago, se fija la circunferencia del capuchón mediante tres puntos equidistantes y se le hace sufrir una torsión de 180 grados, de modo que los tres hilos cambien de situación.—Sutura del peritoneo estomacal al parietal.

A los tres ó cuatro dias se practica una pequeña abertura estomacal, mediante el termo-cauterio.

PROCEDER DE M. FRANK

M. Frank construye un pequeño exófago artificial.

Practica una incisión paralela al reborde costal izquierdo, de todos los planos de la pared abdominal y luego una segunda incisión arriba y á su vez paralela á la primera de la piel y tejido celular solamente.— Diseca el trayecto sub-cutáneo entre ambas incisiones.

Atrae el estómago por la primera herida, le hace atrevesar el puente cutáneo y establece la boca estomacal al nivel de la segunda incisión.

Villar modifica el proceder de Frank, suturando la base del pliegue estomacal á los lábios de la herida músculo-aponeúrotica, ó sea la primera de las incisiones, sin comprender la piel, que es suturada separadamente en ambos métodos.

Es uno de los mejores procederes, sólo que á veces la fístula gástrica tiende hacerse directa.

PROCEDER DE ALBERT

Comenzando á dos traveses de dedos del arco costal, sobre el músculo recto del abdomen, se traza una incisión que se dirige de arriba y adentro, hacia abajo y afuera, aproximándose á la vertical.

Se corta la piel, tejido celular y la vaina aponeurótica anterior del recto abdominal.—Con la sonda acanalada se separa y levanta de dentro afuera el recto del abdomen, de manera á quedar descubierto la hoja aponeurótica posterior; se incinde esta y el peritoneo parietal.

Se toma el estómago en su cara anterior y se tira fuertemente hacia afuera un capuchón de modo que el peritoneo lo comprima bien, pero no demasiado.

Se practica una sutura continua, circularmente, que comprenda por una parte peritoneo parietal y aponeurosis posterior del recto y por la viscera sutura seromuscular. El resto es cerrado por debajo, hasta clausurar por completo la cavidad peritoneal.

Los rectos abrazan la base del cono.

A la altura del cartílago costal se hace una pequeña incisión y se lleva sub-cutáneamente la punta del cono y allí se fija. Se abre y colocan dos ó cuatro suturas á traves de la piel y estómago.

Se sutura por fin la herida inferior.

De este modo queda realizado un corto exófago subcutáneo, que hace imposible el derrame del jugo gástrico. El paciente es alimentado por medio de un cateter.

MODIFICACIÓN DE KOCHER

Kocher muchas veces ha practicado la gastrotomia, proceder de Albert ligeramente modificado. Sutura la

punta del cono à la extremidad superior de la incisiòn y allì practica la boca estomacal.

PROCEDER DE WITZEL

El proceder de Witzel consiste en la formaciòn de un canal, por medio de la sutura de los bordes libres de dos pliegues longitudinales y paralelos, de la pared estomacal herniada; canal oblicuo de arriba abajo y de derecha á izquierda, que conduce por su extremidad inferior à una pequeña abertura del estómago y que dá à un tubito en él colocado, una marcha igual à la del ureter en la vejiga.

A un buen travez de dedo del arco costal y paralelo à este se practica una incisiòn que llegue hasta poner á descubierto la vaina del músculo recto. Una segunda incisión longitudinal, abre la vaina y el recto es hendido en su medio y á lo largo con un instrumento romo; el fondo de la herida, ampliamente abierta, está formada por el transverso del abdomen, el que se abre con bisturì y dedo transversalmente, de derecha à izquierda, hasta el peritoneo inclusive.

Se hernia una porciòn bastante grande de la pared estomacal anterior; esto se consigue aún estando el òrgano muy retraido por medio de una tracciòn regular y continua.

Se levantan dos pliegues, oblícuos de arriba abajo y de derecha à izquierda, entre cuyos bordes paralelos quede espacio suficiente para la formación del canal; que disten 1 1[2 à 2 cents.

Se colocan hilos, en los bordes libres de ambos pliegues, en tres ó cuatro puntos que se correspondan (sutura Lembert) y se les aprieta sobre un tubo de goma del tamaño de un lapiz, cuya extremidad inferior previamente se ha hecho pasar, por un agujero tan pequeño como sea posible (practicado en la parte inferior de la gotera) à la cavidad estomacal.

Algunos puntos màs de sutura, ponen en sólido y ancho contacto las partes sobre el tubo y alargan el canal hàcia arriba, cuando se juzga conveniente.

Es suficiente que el canal tenga cuatro centímetros de largo. Se podría hacerlo doble ó triple, pero entonces al suturar el estòmago á la herida parietal, no es posible dejar extraperitoneal, toda la porción que contiene el canal y las suturas necesarias para formarlo; es decir, dejarlo libre en la herida, rodeado de la corona de suturas necesarias para la fijación del estómago.

Retirados los separadores después de fijado el estómago, las partes vuelven á sus relaciones normales; los bordes de la piel, del recto y del transverso se cruzan entre si y los haces de estos dos últimos músculos, oprimen como una pinza en cruz el tubo de goma.

HISTORIAS CLINICAS

***de gastrostomías practicadas por estrechez exofágica cancerosa, en el servicio de cirujía del* Hospital San Roque,** *á cargo del profesor* **Dr. Julian Aguilar.**—*Jefe de Clínica:* **Dr. A. Gutierrez.**

HISTORIA I

Sala 4ª N. 2

Juan N. 61 años—Francés—Ingresa Diciembre 14. de 1896.

No hay antecedentes hereditarios de neoplasma.

Antecedentes individuales: Viruela á los 14 años.—Influencia el año pasado.—No hay antecedentes sifiliticos.

La *enfermedad actual* data de diez meses atrás—Comenzó por ardor en el pecho y dificultad para la deglución de los alimentos sólidos, que fué dia á día en aumento, hasta solo permitir el paso de líquidos—El enfermo experimenta la sensación de gran constricción en el pecho.

Hace varios meses que solo se alimenta con leche—Tiene apetito—Ha enflaquecido mucho—Pesa 53 kgs.

ESTADO ACTUAL

Hombre bien desarrollado, buen esqueleto, demacración acentuada, tinte amarillo terroso de la piel—*Toráx.*—Simétrico, diámetros normales, tipo-respiratorio costo-abdominal.

Pulmones—Sonoridad normal, bases movibles, vibraciones existen; respiración vesicular; resonancia normal de la voz.

Corazón—Punta se ve y se siente en el 5° espacio intercostal por dentro de la línea mamilar.

Matitez—Borde sup. de la 3ª, 1 cent. por dentro de la linea mamilar; borde izq. esternal.—*Ascultación*: Tonos normales en todos los focos.

Pulso—Igual, regular, depresible

Hígado—Borde sup. de la 6ª; reborde de las falsas.

Abdomen: No se palpa nada de anormal.

El cateterismo exófagico mediante la sonda olivar halla obstáculo en el tercio inferior del exófago.

OPERACION (*proceder de M. Frank*)

Enero 15—Incisión epigástrica oblicua, á partir de un centimetro à la izquierda del apendice xifoide, de

todos los planos de la pared abdominal, inclusive el peritoneo parietal.

Una segunda incisión mas pequeña, de la piel y tejido celular, paralela á la anterior—Disección del puente cutáneo entre ambas incisiones.

Tomado el estómago en su cara anterior se hace herniar un capuchon por la herida principal y mediante una corona de suturas, se fija al plano músculo-aponeurótico y peritoneo parietal por un lado y á la víscera por otro. (sutura sero-muscular.)

La porción de estómago que sobresale se hace pasar sub-cutáneamente á la segunda incisión y allí se practica la boca estomacal.

Sutura de la piel en la primera de las incisiones.

OBSERVACIONES

El enfermo despues de la operación ingiere con más facilidad, pudiendo deglutir pequeñas masas sólidas—Desde el día siguiente al de operado, se le alimenta con líquidos por la fistula gástrica.

La fistula se hizo directa más tarde y dejaba salir el contenido estomacal.—Se recurrió á los obturadores para cerrar la fistula, la que fué en aumento respecto á su diámetro y esto conjuntamente con el eczema formado y ardor provocado, indicaron una segunda

intervención con el fin de estrechar la boca estomacal, la que fué realizada.

El estado general ha mejorado.

PESO

Día de la operación: Enero 15 de 1897	53000	gs.
5 meses despues Mayo 19.....	53400	»
Junio 15.....	54800	»

HISTORIA II

Sala 4ª Nº. 28

Francisco N. 47 años—Español—Ingresa Febrero 28 de 1897.

Antecedentes individuales: A los 16 años tuvo durante un mes fiebre, acerca de la cuál no dá más datos.—No ha tenido afección venerea alguna.

La enfermedad actual data de seis meses atrás; la atribuye á una fuerte contusión recibida entonces en el pecho.—Dice el enfermo que antes del golpe ya empezaba á sentir ardor en el exófago y que el atribuyó al alcohol ingerido; pero habiendo dejado de tomar bebida alguna para curarse de su pirostis, esta continuo y persiste hasta la actualidad.

Siguió al ardor dificultad para la deglución, ligera en un principio y más tarde fué en aumento, hasta solo permitir el paso de liquidos y aún estos son expulsados en parte, despues de ingeridos.

Ha enflaquecido muchísimo—Hay apetito—Es constipado.—Hábitos alcoholicos acentuados.—Tiene tos y sudores nocturnos.—Espectoración abundante.

ESTADO ACTUAL

Hombre bien desarrollado, buen esqueleto, escaso paniculo adiposo, blanco.

Toráx: Simétrico, diametros normales; tipo respiratorio costo-abdominal.

Fulmones: Por detrás—Derecho:—Sonoridad normal—Bases movibles—Vibraciones existen—Respiración Versícular—Resonancia normal de la voz—*Izquierdo*: Sub-matitez y percusión dolorosa en el vértice; sonoridad normal en el resto—Respiración tubaria y rales sub-crepitantes en el vértice, vesicular en el resto.—Por delante: Pulmon derecho normal—*Izquierdo*: Sub-matitez en el vértice; sonoridad normal en el resto.—Rales sub crepitantes y respiración tubaria en el vèrtice; vesicular en lo restante del pulmon—Espacio de Traube libre.

Corazón: Punta se ve y se siente 5° esp. intercostal al nivel de la linea mamilar

Matitez: Borde sup de la 3ª costilla; borde izq. external; linea mamilar.—Tonos normales en todos los focos.

Pulso: Igual, regular, depresible—70 puls.

Higado: Borde sup. de la 6ª costilla—Reborde, de las falsas en la linea mamilar.

Abdómen: No se palpa nada de anormal.

Dientes: Carencia de dientes en el maxilar superior. Dientes mal implantados y en mal estado en el maxilar inferior.—El explorador olivar halla obstáculo à su paso en el tercio inferior del exòfago.

Marzo 8 de 1897—Operación

Incisión única, vertical, de ocho centímetros de todos los planos de la pared abdominal, en la línea paraesternal izquierda, á partir del reborde de las falsas costillas, hácia abajo.

Tomado el estómago se atrae hácia fuera y se sutura el rededor de la bolsa estomacal herniada, á la pared músculo-aponeurótica.

Se sutura la piel, estableciendo la boca estomacal mediante una corona de suturas, en un nivel superior del orificio músculo-aponeurótico, obligando al estómago á sufrir nna ligera acodadura.

OBSERVACIONES

A los 15 dias se quitan los puntos de sutura.

La alimentación á travéz de la boca estomacal se realiza desde el segundo dia de operado.

El espasmo exofágico cede y el enfermo ingiere con más facilidad. El estado general mejora.

PESO

Marzo 8 de 1897. Dia de la operación...	57.057 gs.
Abril 11.....	57.400 »
» 18.....	57.500 »
Mayo 16.....	57.400 »
Junio 15.....	57.500 »

El trayecto fistuloso se hizo recto y permite la salida del quimo y jugo gàstrico, inconveniente que se subsana colocando una gaza en forma de dedo de guante en la boca estomacal y llenàndola con pequeñas bolitas de algodòn retenidas à su vez con una planchuela externa tambien de algodón y un vendaje adecuado.

Hay ligero eritema exterior.

OBSERVACIÓN III

Sala 4ª N.º 11

Florentino N: 49 años, argentino. Ingresa, Marzo 22 de 1897. Antecedentes hereditarios nulos.

Antecedentes individuales.—Viruela á los 8 años. —A los 40 años blenorragia que cura rápidamente. —No hay antecedentes sifilíticos.—*La enfermedad actual* data de un año atrás.—Comenzó por un dolor leve á la deglución, que compara el enfermo al rasguño de un alfiler, que molestaba solamente durante el paso de los alimentos; en lo restante del dia no sentia nada.

La deglución de los alimentos sólidos se hizo dia á dia más dificultosa y con dolor, hasta solo tomar líquidos. Al ingresar al hospital hacían varios meses que solo tomaba leche.

Fué sondado un dia antes de la intervención con el explorador olivar, que halló obstáculo en el tercio inferior del exófago y motivó una hemorragia.

Tiene apetito.—Es constipado.—Ha enflaquecido mucho.—Pesa 45 kgs.

ESTADO ACTUAL

Hombre; bien desarrollado; buen esqueleto; escaso panículo adiposo: tinte amarillo terroso.

Presenta en la región supraclavicular izquierda, pequeños ganglios movibles.

Torax: Simétrico, diámetros normales, tipo respiratorio costo abdominal.

Pulmones: Derecho é izquierdo:—Sonoridad normal. Bases movibles. —Respiracion vesicular. — Resonancia normal de la voz.—Espacio de Traube libre.

Corazòn: Punta se vé y se siente 5° esp. inter costal, á un centimetro por dentro de la linea mamilar.—*Matitez*: Borde sup. de la 3ª; 1 cmtro. dentro de linea mamilar; borde izquierdo esternal.

Pulso: Igual, regular, depresible.

Hígado: Borde sup. de la 6ª costilla.—Reborde de las falsas.

Abdomen: No se palpa nada de anormal.

OPERACIÓN

Incisión vertical de 8 ctms. en la línea media, á partir del apéndice xifoide, de todos los planos de la pared abdominal.

Se tomó el estómago y se le extrajo á traves de la herida.—Mediante suturas sero-musculosas para la víscera se le fija en todo el rodete al plano músculo-aponeurótico, y el resto de la herida parietal es cerrada.

Se sutura la piel, estableciendo la boca estomacal un poco más arriba de la anterior sutura, haciendo sufrir al estómago una ligera curva.

OBSERVACIONES

A los 12 dias de operado, se le sacaron los puntos de sutura. Al dia siguiente de la operación el enfermo puede ingerir con más facilidad que antes.

La fístula gástrica se hizo con el tiempo directa y se evita el derrame estomacal, con el mismo proceder observado con el caso anterior.

En Mayo 19 se ha repetido sin causa apreciable una abundante hemorragia que motivó regurgitaciones sanguíneas y tambien salida de sangre por la boca estomacal.—Es cohibida mediante ingestión de pequeños trozos de hielo.

PESO

Marzo 23.—Dia de la operación... .... 45.000 gs.

OBSERVACIÓN IV.

Sala 4ª Nº 30

Guillermo N: 46 años, jornalero, italiano. Ingresa Abril, 1897. Antecedentes hereditarios nulos.

Antecedentes individuales.—No recuerda las enfermedades de su infancia.—A los 24 años tuvo blenorragía, la que curó rápidamente.—*No hay antecedentes sifilíticos.*—Ha tenido á los 30 años erisipela, con localización en la cara y cuero cabelludo.

La *enfermedad actual* data de cinco meses atrás. Empezó á notar dificultad á la deglución de alimentos sólidos y al poco tiempo de ingeridos, los refluia casi siempre.—Se quejaba de aliento fétido.

Esta dificultad de deglución fué aumentando, hasta permitir solamente el paso de liquidos y aún esto con dolor.—Desespera no poder saciar su apetito.—Pesa 54 kgs.

ESTADO ACTUAL

Hombre bien desarrollado, con acentuada demacración.—Tinte amarillo terroso de la piel.

Torax.—Simétrico, diámetros normales, tipo respiratorio, costo-abdominal.

Pulmones—Por detrás: Sonoridad normal.—Bases movibles.—Vibraciones existen.—Resonancia normal de la voz.—Espacio de Traube libre.

Corazón:—La punta se vé y se siente en el 5° esp. intercostal, á un centimetro por dentro de la linea mamilar.—*Matitez*: Arriba, borde superior de la 3ª costilla.—Por fuera, un centímetro por dentro de la línea mamilar.—Por dentro, linea media.—*Auscultación*: Tonos normales en todos los focos.

Pulso: 60 puls. por minuto.—Igual.—Poco depresible.=Hay una intermitencia cada siete ú ocho pulsaciones.

Hígado: Borde sup. de la 6ª costilla.—Borde inferior: dos traveces de dedos debajo del reborde costal, en la línea mamilar.

Abdómen: No se palpa nada de anormal.

Dientes en mal estado.

El cateterismo exofágico mediante el explorador olivar, halla obstáculo á su paso en el tércio medio del exófago.

Abril 21.—Operación

Incisión de la piel y tejido celular, desde la punta del apéndice xifoide, hasta unos centimetros por encima del ombligo.—Se practicó un ojal en la línea blanca hasta el peritoneo inclusive, en una extensión igual á un tercio de la anterior incisión y en la parte más inferior de la herida.

Abierto el ojal se toma el estómago en un punto de su cara anterior lo más distante del píloro que se pudo, se le extrajo y fijó, mediante varios puntos de sutura, en la extremidad superior de la incisión cutánea, á la linea blanca.

Se practica un doblez vertical en el estómago y se encerró suturando, una porción de sonda gruesa de Nelatón, de manera á quedar por completo envuelta, porque la extremidad terminal, después de practicarse un pequeño ojal, fué introducido en la cavidad del estómago.

Se cerró el resto de la pared abdominal, procurando bordarle un orificio exterior cutáneo á la fistula gástrica.

OBSERVACIONES

A las 48 horas fué extraido el trozo de sonda y mediante otra entera algo rigida, munida de un embudo, se le administran dos tazas de leche.

No se deja de sondar permanentemente, pero se procura no dejar transcurrir mucho tiempo sin sondar el trayecto, por temor á una obstrucción.—La alimentación con líquidos se efectúa perfectamente sin refluir el quimo, de suerte que el paciente no se vé molestado por el eczema doloroso, provocado por el contacto del jugo gástrico con la piel.

PESO

Abril 21	pesa, día de la operación...	54.000 gs.
Mayo 16	»	54.300 »

En Junio este enfermo pide el alta del Hospital, su estado general ha mejorado.

NICOLÁS ROVEDA.

Buenos Aires, Julio 4 de 1897.

BIBLIOGRAFIA

PRINCIPALES TRABAJOS CONSULTADOS

Tillaux—Anatomia Topográfica.
Cruveilhier—Anatomia Descriptiva.
Semana Médica—Revista (Argentina, y Francesa) —Año 1894-95-96.
Doyen—
Dieulafoy--Patologia interna.
Centr; Bl. für Chirurgie. 1891, 1893, 1894, 1895.
Reclus—Tráité de Chirurgie.

PROPOSICIONES ACCESORIAS

—

En los obesos, para la cura radical de las hernias, debe preferirse el método de Potenski.

—

En la cura radical de la hernia, liguese el cuello herniario bien alto, porque la existencia de *infundibulum* predispone à la reproducción.

—

En las intervenciones por herida penetrante del abdomen, la incisiòn de la pared abdominal, debe siempre hacerce en la linea media.

Buenos Aires Julio 12 de 1897

Nómbrase á los señores Académicos Dr. Pedro Mallo, Profesor Titular Dr. Julian Aguilar y Profesor Suplente Dr. Diógenes Decoud para que constituidos en Comisión se sirvan dictaminar sobre la admisibilidad de esta tésis.

ENRIQUE E. DEL ARCA

Luis M. Acuña
Secretario

Buenos Aires, Julio 28 de 1897

SEÑOR DECANO:

Transcribo á continuación el acta labrada en el dia de la fecha con motivo de la tésis presentada por el ex-alumno Dn. Nicolás Roveda.

«En el local de la Facultad, á 28 de Julio de 1897, «reunidos en comisión los que suscriben encargados «de dictaminar respecto de la admisibilidad de la te«sis presentada por el ex-alumno Dn. Nicolás Rove«da y que versa sobre «Gastrostomía» resolvieron «admitirla.

«Con lo que se terminò el acto.—Firmados: Pe-
«dro Mallo, Julian Aguilar, Diògenes Decoud. —
«Firmado; Zenòn Aguilar.»

Luis M. Acuña:
Secretario

Buenos Aires, Julio 29 de 1897

Entréguese al interesado esta tésis para su impresión, debiendo fijarse por secretaría el dia en que haya de ser sostenida.

ENRIQUE E. DEL ARCA.

Luis M. Acuña.