UNIVERSIDAD NACIONAL DE BUENOS AIRES

FACULTAD DE CIENCIAS MÉDICAS

CONTRIBUCIÓN AL ESTUDIO

DEL

LINFO-ADENOMA DEL CIEGO

TESIS

PARA OPTAR AL GRADO DE DOCTOR EN MEDICINA

POR

ROSENDO A. AHUMADA



BUENOS AIRES

7340 – Imprenta «MARIANO MORENO», Corrientes, 829

1900

UNIVERSIDAD NACIONAL DE BUENOS AIRES

FACULTAD DE CIENCIAS MÉDICAS

CONTRIBUCIÓN AL ESTUDIO

DEL

LINFO-ADENOMA DEL CIEGO

TESIS

PARA OPTAR AL GRADO DE DOCTOR EN MEDICINA

POR

ROSENDO A. AHUMADA



BUENOS AIRES

7340 — Imprenta « MARIANO MORENO », Corrientes, 829

1900

La Facultad no se hace solidaria de las opiniones manifestadas en las tesis.

(Art. 162 del Reglamento).

FACULTAD DE CIENCIAS MEDICAS

Decano

DR. D. ENRIQUE E. DEL ARCA.

Vicedecano

DR. D. JOSÉ T. BACA.

Académicos Titulares

DR. D. LEOPOLDO MONTES DE OCA.
» » JOSÉ T. BACA.
» » RAFAEL HERRERA VEGAS.
» » JACOB DE TEZANOS PINTO.
» » EUFEMIO UBALLES.
» » JUAN R. FERNÁNDEZ.
» » ENRIQUE E. DEL ARCA.
» » PEDRO N. ARATA.
» » MANUEL BLANCAS.
» » ROBERTO WERNICKE.
» » PEDRO LAGLEYZE.
» » JOSÉ PENNA.
» » LUIS GÜEMES.
» » ELISEO CANTÓN.
» » GREGORIO N. CHAVES.

Académicos Honorarios

DR. D. ERNESTO ABERG.
» » PABLO MARENGO.
» » EDUARDO WILDE.
» » MARTÍN SPUCH.
» » TELÉMACO SUSINI.
» » EDMUNDO NOCARD.
» » EMILIO R. CONI.

Secretario Titular

DR. D. LUIS M. ACUÑA.

Prosecretario

DR. D. ZENÓN AGUILAR.

ESCUELA DE MEDICINA

Asignaturas		Catedráticos titulares
Anatomia descriptiva	Doctor	Juan José Naón.
Anatomia topográfica	»	Juvencio Z. Arce.
Histologia teórico-práctica	»	Rodolfo de Gainza.
Fisiologia general y humana	»	Pedro J. Coronado
Patologia general y ejercicios clínicos	»	Roberto Wernicke.
Materia Médica y Terapéutica	»	Justiniano Ledesma.
Higiene pública y privada	»	Melitón González del Solar.
Patologia externa	»	Obdulio Hernández.
Patologia interna	»	José Penna.
Anatomia patológica	»	Telémaco Susini.
Bacteriologia	»	Carlos Malbrán.
Medicina operatoria	»	Adalberto Ramaugé.
Enfermedades de mujeres y su Clínica	»	Enrique Bazterrica.
Enfermedades de niños y su Clínica	»	Manuel Blancas.
Enfermedades de los ojos y su Clínica	»	Pedro Lagleyze.
Enfermedades nerviosas y su Clínica	»	José M. Ramos Mejía.
Enfermedades mentales y su Clínica	»	Domingo Cabred.
Enfermedades génito-urinarias	»	Federico Texo
Enfermedades venéreas y dermatologia	»	Baldomero Sommer.
Clínica Quirúrgica	Dres.	Julián Aguilar. Antonio C. Gandolfo. Alejandro Castro.
Clínica médica	Dres.	Gregorio N. Chaves. Abel Ayerza Luis Güemes. Francisco Sicardi.
Laringologia, otologia, rinologia	Doctor	Eduardo Obejero.
Obstetricia y Clínica respectiva	»	Samuel Molina.
Medicina legal	»	Francisco de Veyga.
Toxicologia	»	Juan B. Señorans.
Quimica aplicada á la Medicina	»	Pedro N. Arata.
Fisica médica	»	Jaime R. Costa.
Zoologia médica	»	Eliseo Cantón.
Botánica médica	»	Martín Spuch
Botánica farmacéutica	»	Adolfo Mujica.
Química médica	»	Atanasio Quiroga.
Farmacia teórica	»	Juan A. Boeri.
Farmacia práctica	»	J. Manuel Irízar.
Obstetricia para alumnas parteras	»	Juan R. Fernández.
Odontologia	»	Nicasio Etchepareborda.
Dentisteria operatoria	»	León Pereira.

ESCUELA DE MEDICINA

Asignaturas		Catedráticos sustitutos
Anatomía descriptiva	Dres.	Juan D. Piñero. Joaquín López Figueroa
Anatomía topográfica	Doctor	Avelino Gutiérrez.
Histología teórico-práctica	»	Samuel de Madrid.
Fisiología general y humana	»	Horacio G. Piñero. (En ejerc.)
Patología general y ejercicios clínicos.	»	Gregorio Aráoz Alfaro.
Materia Médica y Terapéutica	Dres.	Enrique E. del Arca. Angel M. Centeno.
Higiene pública y privada	»	Enrique Revilla. Ricardo Schatz.
Patología externa	»	Pascual Palma. Daniel J. Cranwell.
Patología interna	Doctor	Marcial V. Quiroga.
Anatomía patológica	»	José Badia
Medicina operatoria	Dres.	Nicolás Repetto. Alfonso Masí.
Enfermedades de mujeres y su Clínica.	»	Alfredo Lagarde. José F. Molinari.
Enfermedades de niños y su Clínica	»	Antonio F. Piñero. Facundo Larguia.
Enfermedades de los ojos y su Clínica.	»	Francico Barraza. Teófilo A. Moret.
Enfermedades nerviosas y su Clínica	»	José A. Estevez. José R. Semprum.
Enfermedades mentales y su Clínica	Doctor	Benjamín T. Solari.
Enfermedades génito-urinarias	»	Pedro Benedit.
Enfermedades venéreas y dermatología.	»	Maximiliano Aberasturry, (En ejerc.)
Clínica Quirúrgica	Dres.	Juan B. Justo. Diógenes Decoud. Alejandro Posadas. (En ejerc.)
Clínica Médica	»	Julio Méndez. Ignacio Allende. Patricio Fleming Ricardo Colón.
Laringología, otología, rinología	»	Wenceslao Tello. Eliseo V. Segura.
Obstetricia y Clínica respectiva	»	Luis F. Vila. Fanor Velarde.
Medicina legal	Doctor	Domingo S. Cavia.
Toxicología	»	Juan Alba Carreras. (En ejerc.)
Química aplicada á la Medicina	»	Francisco P. Lavalle.
Física médica	»	Juan J. Galiano.
Zoología médica		Vacante.
Botánica médica	»	Lucio Durañona. (En ejerc.)
Botánica farmacéutica	»	Vacaute.
Química analítica	»	Francisco B. Reyes.
Farmacia teórica	Sr.	Juan A. Domínguez. (En ejerc.)
Farmacia práctica	»	Miguel Puiggari.
Obstetricia para alumnas parteras		Vacante.
Odontología		Vacante.
Dentistería operatoria		Vacante.

PADRINO DE TESIS

ACADÉMICO

Dr. Gregorio N. Chaves

A la memoria de mi madre

A los míos

Gratitud

al Dr. José M. Ahumada

y

Benigno Ahumada

Señores Académicos y Profesores:

Sin ninguna pretensión de que algo nuevo traigo, pongo á vuestra consideración este trabajo cuya importancia no discuto.

El linfo-adenoma del ciego es una de las muchas manifestaciones de la linfadenia intestinal, enfermedad polimorfa que se encuentra en todas las edades eligiendo con preferencia la segunda infancia para su desarrollo.

La literatura médica registra muy pocas observaciones sobre este punto, que lo creo relativamente frecuente: en los tratados, revistas y publicaciones que se han hecho, hay mucho escrito sobre leococitemia, leucemia, linfadenia, tumores linfáticos, etc., que pertenecen á la diátesis linfógena del profesor Jaccoud.

Se ha publicado en estos últimos tiempos la tesis del Dr. Gilly, (año 1886) sobre linfadenia intestinal sin entrar directamente en el tema que desarrollaré.

El sin número de denominaciones que se le ha dado, responden á las muchas manifestaciones con

que se presenta y el cuadro tan disparatado de síntomas ha hecho que los autores construyan estados mórbidos diferentes.

En el primer capítulo trataré sobre anatomía patológica que sería lo más interesante de este trabajo, porque comprende el estudio de la linfadenia intestinal de la cual el linfo-adenoma del ciego no es sinó una variedad, *forma neoplásica* de Gilly; pero el alcance de este trabajo no es ese, describiré solo esta forma, dejando la tarea para otro de más aliento que yo.

Haré otro capítulo de sintomatología y diagnóstico que presenta algunas dificultades; su principio es incidioso confundiéndose con todos los estados gástricos, casi siempre es manifestación primitiva síntoma que lo diferencia de las otras formas de linfadenia intestinal. Guiado solo por la observación de mis enfermitos describiré sus síntomas estableciendo el diagnóstico diferencial con otras afecciones de esta región.

El tratamiento que se ha hecho hasta ahora ha sido médico, el quirúrgico ha sido practicado muy pocas veces; indicaré solo este último, describiendo el método operatorio en cada observación. Creo que está indicado en su principio, los resultados inmediatos son buenos; en cuanto á los curativos desgraciadamente no se puede agregar nada hasta que una observación más larga permita sacar conclusiones.

La etiología obscura todavía, se confunde con la linfadenia.—leucémica, con la enfermedad de Hodgkin (linfadenia aleucémica) pseudo-leucémia de algunos autores; los bactereólogos se han ocupado en estos últimos tiempos, Rindfleisch, Cardarelli han encontrado micro organismos diversos, Roux aisló el estafilococus dorado en la linfadenia esplénica: quizá la bacteriología sea la encargada de solucionar un problema tan difícil.

Al abandonar la escuela declaro que mi única aspiración será seguir con fe los principios que desde la cátedra recibí.

Un deber íntimo de respeto para mis maestros del "Hospital de Niños" especialmente á los Dres. M. Castro y M. Viñas á quienes debo mis conocimientos de cirugía y que galantemente me han cedido el material de mi tesis, por una razón más al académico que me honra al acompañarme en este acto.

Anatomía patológica

Antes de entrar al estudio de la anatomía patológica, es indispensable hacer una división dándonos cuenta del lugar que ocupa en la degeneración linfógena del intestino, el linfo-adenoma del ciego.

Gilly divide la linfadenia intestinal de la manera siguiente:

Forma folículo hipertrófica, cuya lesión consiste en una hipertrófia de los elementos normales del intestino, placas de Peyer y folículos cerrados; invade necesariamente la parte del intestino en que hay más abundancia de estos órganos.—En la primera porción del intestino delgado los folículos cerrados son muy abundantes y las placas de Peyer se extienden en todo su trayecto. — Los folículos cerrados son raros en el intestino grueso, el tejido reticular ha desaparecido por completo, su estructura se ha reducido al del tejido conjuntivo ordinario, faltan elementos linfóideos; el desarrollo de esta forma se hace excepcional en este órgano en el que faltan los elementos indispensables para su desarrollo.

El intestino delgado en todo su trayecto puede ser el asiento. Las placas de Peyer y folículos cerrados

aumentados de volúmen aparecen á simple vista sembrados en sus paredes, llegan algunas veces á tomar dimensiones considerables formando verdaderos tumores en la luz del intestino.

Esta forma es excepcional en el niño; frecuente en el adulto.

Forma hiperplásica difusa, toma su origen en la capa linfóidea del intestino y no es sinó secundariamente que invade las placas de Peyer y folículos cerrados.

Aquí las placas de Peyer no están como en la forma anterior aumentadas de volúmen, á la abertura del intestino, sus paredes aparecen espesadas en pedazos formando placas aisladas las unas de las otras, por espacios sanos.—Estas placas tienen dimensiones variables, pudiendo por su confluencia llegar á cubrir la superficie del intestino, dando al órgano una consistencia rígida.—Al principio aparecen en su superficie interna liza y es más tarde, cuando se ha producido un desborde de elementos neoplásicos que es invadido por nudosidades salientes y botones que prominan en la luz del intestino.

Estas placas en su desarrollo ulterior se ulceran, dando lugar á hemorrágias, contrariamente á lo que sucede en la forma anterior que es rara.

Su localización en el intestino grueso no se la observa, debido á que está desprovista de tejido reticular, asiento primitivo de esta forma.

Ataca igualmente al adulto, asociándose comunmente á la forma precedente: En el niño es excepcional.

Forma neoplásica,— Pertenece á esta variedad el (1) linfo-adenoma del ciego que forma una entidad bien caracterizada, independiente de las formas anteriores, no por la naturaleza misma de sus lesiones, puesto que todas pertenecen al mismo proceso linfadénico, que consiste en la producción anormal de tejido linfóideo, sinó por su localización á la última porción del intestino delgado, al ángulo ileo-cecal, apéndice vermicular, extendiéndose hasta la porción adyacente del intestino grueso, colon ascendente,—Hemos visto que las otras formas limitan su alteración á todo el intestino delgado respetando el grueso, lo hacen en grandes extensiones, invadiendo sucesivamente las diversas capas sin dar lugar á la formación de un tumor localizable, único; no se detienen en su alteración anátomo-patológica ni á una capa del intestino ni á una porción dada, de etapa en etapa, invaden todas las glándulas de Peyer y folículos cerrados, como en la forma *folículo-hipertrófica* ó se extienden á todo el retículum, trama del intestino, formando enormes placas que cubren toda su superficie, como en la forma *hiperplásica difusa.*

La neoplásica forma un tumor único, enucleable, su alteración anátomo-patológica, toma origen como en la forma *hiperplásica difusa* en la capa adenoidea normal de la mucosa, pero se la distingue, porque principia y concluye de una manera brusca, haciendo su proceso en una extensión pequeña del intestino;

---

(1) Linfo-adenoma de gruesas células de Ranvier es el linfo-sarcoma de los autores alemanes.

sus vías linfáticas, provenientes de la región invadida son las encargadas de extender el proceso, no al resto del intestino sino afuera, sobre el mesenterio se forma una napa difusa, que consecutivamente degenera los ganglios, y solo los regados por la región que ocupa el tumor, los otros son invadidos cuando la generalización comienza.

La extensión de la neoplásica se hace al exterior, bien pronto el peritoneo es invadido, una peritonitis adhesiva se forma, mesenterio, ganglios é intestino englobados forman una sola masa dando las apariencias de un neoplasma independiente del intestino, con un cuadro anátomo-patológico especial y una fisionomía clínica diferente de las otras formas.

El niño dá un contingente numeroso de enfermos, casi todos de la segunda infancia.

Excepcional en el adulto y si se refiere á las otras formas la diferencia es más grande, puesto que no hay casos auténticos en el niño.

Describiré solo en el niño, que es donde la he observado, no tengo conocimiento de que los diferentes servicios de Buenos Aires, registren algún caso en el adulto.

Como se verá en las observaciones I, II, III y IV, el tumor ha ocupado la última porción del intestino delgado y ciego, en una se ha extendido hasta la primera porción del colon ascendente en algunos centímetros. demostrando lo que decíamos anteriormente, lo que no sucede con las otras formas.

Otras regiones pueden ser invadidas; Arnolt cita un caso en el colon transverso; Gilly publica varias

observaciones en que el neoplasma estaba situado en diferentes regiones, *duodénum jéjunum*, la válvula de Bauhin, etc.

A pesar de esta diversidad de localización, se ve en mis enfermitos, el tumor ocupar en todos el ángulo ileo-cecal y apéndice vermicular,

Variable desde el tamaño de un huevo de gallina hasta el de un puño y más.

Es difícil darse cuenta de una manera precisa la extensión de la neoplasia intestinal, englobado como; está el tumor, por el mesenterio, peritoneo y ganglios en la observación I se ve que no fué posible enuclearlo sin antes producir la esvisceración, sección entre ligaduras de las adherencias epiplóicas y apéndice, disección de las masas ganglionares consiguiendo de esta manera extraer el tumor fuera de la cavidad abdominal y hacer la recección del intestino.

Tumor de cuatrocientos veinte gramos, compuesto por una masa de ganglios aumentados de volumen, de consistencia dura, adheridos los unos á los otros, formando continuidad con el intestino resecado en las paredes del cual la neoformación ha tomado su origen.

Se comprende que sea difícil determinar el espesor del neoplasma intestinal en medio de esta trama complicada. En la autopsia que publico, practicada por el Dr. Viñas, el espesor del ileón en su última porción, parte libre tenía cinco centímetros.

El ciego tiene en este caso veinticuatro centímetros de diámetro mayor, once el menor y un peso de mil doscientos cincuenta gramos.

La superficie del corte es lisa, coloración blanca rosácea, consistencia blanda, deja fluir un líquido turbio.

Los límites de la infiltración se terminan de una manera brusca conmunmente ó se pierden insensiblemente en las paredes del intestino.

La mucosa intestinal ofrece diversos aspectos, irregular amamelonada, con úlceras de bordes irregulares: las válvulas conniventes gruesas haciendo saliencias en la luz del intestino ó al contrario desplegadas é invisibles.

El calibre del intestino está más bien aumentado, esta ectasia se observa en todos los casos de linfadenoma, lo que le distingue del cáncer que lo obtura.

La capa más profunda de la mucosa es el asiento primitivo de la lesión; situada debajo de los fondos del saco glandulares, invade después á las glándulas de Luberkühn que las rechaza, las deforma por la compresión que ejerce produciendo en ellas alteración de su epitelio, atrofia y desaparición total en ciertas regiones: gana las otras capas infiltrando á las vellosidades que aparecen aumentadas de volumen en el extremo de la lesión, desaparecen en el centro degeneradas por el tumor.

La trama conjuntiva, muscular y serosa son igualmente invadidas por la degeneración gránulo grasosa, para ser sustituidas por elementos linfoideos: entre las fibras musculares se vén amas de células linfoideas con sus núcleos aumentados de volumen unas, polinucleares otras, sustituir á las

diversas capas que no se colorean bien por el picro-carmin.

Haciendo un corte del tumor comprendiendo el intestino, la neoformación se presenta al campo del microscópio compuesta por una infiltración de célu-las redondas, de diversos tamaños, predominando las pequeñas, unidas las unas con las otras por un retículum fino que se anastomosan formando fibri-llas que envuelve á los elementos celulares.

En otras partes se ven células voluminosas á núcleos múltiples ó á núcleos grandes y de proto-plasma escaso.

Existen algunas variedades de linfo-adenoma en los que predominan los elementos celulares, ya sea de grandes ó pequeñas células, en las que el retícu-lum está tapado por las células, es necesario artificio en la preparación para ponerlas de manifiesto, for-man tumores de consistencia blanda y llevan por esto el nombre de linfo-sarcoma ó sarcoma linfade-noides, nombre con que lo distinguen los autores alemanes.

Véase la fig. 1, muestra el corte de un ganglio, presenta al campo del microscopio una red fibrilar de mayas muy delgadas, brillante que se colora débilmente con la hematoxilina (retículum adenoide)· Entre medio de esta red se encuentran, células en doteliales y cubriendo todo este retículum células redondas á núcleos grandes á protoplasma escaso (células linfoideas). En uno que otro punto ss obser-va cavidades redondas y algunas de estas cubier-tas por un endotelio.

Los ganglios linfáticos son el sitio de modificaciones; los primeros atacados son los mesentéricos adyacentes al tumor. sucesivamente pueden ser invadidos los otros. La red conjuntiva es espesada, los ganglios son rojos y vascularizados al principio, más tarde se hacen amarillos blanquesinos, al corte dejan salir líquido turbio, su consistencia es bastante firme, no hay periadenitis.

Su volúmen es variable llegando algunos á tener las dimensiones de un huevo de pollo.

Los otros órganos linfoideos pueden ser atacados por la enfermedad á título de manifestación secundaria, siendo la lesión del intestino primitiva.

El bazo aumenta de volumen en un cuarto de los casos. Al corte se reconoce la existencia de pequeños tumores blanco obscuros constituidos por tejido linfoideo, verdaderos linfomas; estos pequeños tumores faltan algunas veces y solo existe una hipertrofia explénica.

Las amigdalas, los folículos de la base de la lengua pueden ser alterados en su extructura.

Por último, el proceso puede invadir á órganos en que normalmente no hay tejido linfoideo, en todos ofrecen al corte la forma de pequeños tumores blanquiscos, de linfomas. En la autopsia que publico había metástasis en todos los órganos, el hígado estaba sembrado su parénquima de estos pequeños linfomas, en la superficie del corte se escurria una gran cantidad de líquido sanguinolento; hay peri-hepatitis en algunos casos dando lugar á fenómenos dolorosos durante la vida. Con-

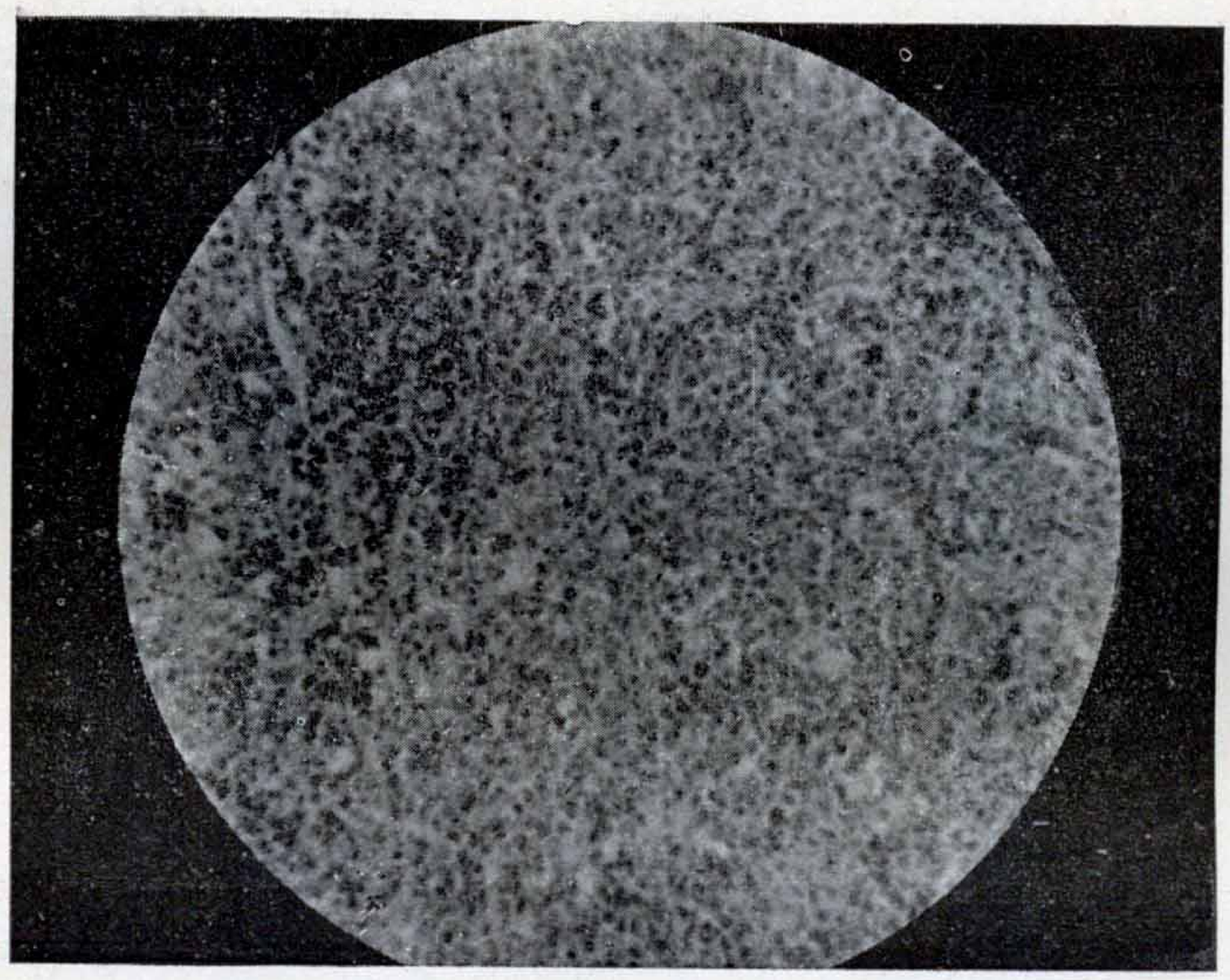

Figura Núm. 1

ductos cístico, hepático y colédoco permeable. Pulmones y riñón presentaban los mismos tumores. El músculo cardiaco tenía sus ventrículos aumentados de volumen con los nódulos blanquesinos ya descriptos, las paredes inter-ventriculares, los surcos aurículo-ventriculares infiltrados por una masa que ofrece en la superficie del corte, coloración blanca, consistencia blanda.

Síntomas y Diagnóstico

Haré el estudio clínico en el niño, donde se presenta con más frecuencia siendo muy rara las otras formas de linfadenia intestinal: su localización al ángulo ileo-cecal y la formación de un tumor en esta región le da una fisionomía especial.

Desde cuatro á quince años se manifiesta, abajo de cuatro años es raro, Rothe cita un enfermito de diecinueve meses: de los enfermos observados en el "Hospital de Niños" el menor tenía cuatro años, y el mayor once y medio.

Sus síntomas son variados y sugetos á equivocaciones, de evolución irregular; su principio es caprichoso con fenómenos gástricos predominantes unas veces, silencioso sin otra manifestación que la aparición de un tumor en la fosa ilíaca derecha, otras de marcha rápida ó lenta, con fiebre ó apirética, repercutiendo notablemente sobre su estado general y contrastando otras con un estado de nutrición floreciente. Casi siempre es manifestación primitiva, no se encuentran otros signos de linfadenia; cuando se presenta una esplenomegalia, un hígado que desborda las falsas costillas y poliadenopatía, un examen de la sangre lleva sobre la vía de un diagnóstico, por

el contrario un enfermo con un tumor en la fosa ilíaca derecha, pequeño, indoloro, movible, con un estado general bueno, sin trastornos gástricos de importancia la duda se impone; es necesario agrupar una serie de síntomas para llegar á un diagnóstico de probabilidad.

Véase uno de nuestros enfermitos:

Entra al Hospital de Niños el 24 de Enero de mil novecientos. R. Alem. Vacunada. Argentina.

Antecedentes hereditarios sin importancia: ha tenido co. queluche, y gastro-enteritis antes de su enfermedad actual.

Hacen quince días se inició la enfermedad en medio de una salud perfecta con deposiciones diarreicas acompañadas de cólico, materias fecales de color amarillo sucio mezcladas con pequeña cantidad de sangre.

Ingresa al servicio sin fiebre, estado general bueno, panículo adiposo desarrollado.

Abdomen abultado, timpanismo, desarrollo venoso no bien manifiesto: se nota un tumor redondeado irregular, indoloro á la presión fuerte, duro, desplazable en el sentido transversal, situado en la fosa ilíaca derecha se extiende hasta el ombligo y flanco del mismo lado, no sigue los movimientos respiratorios, separado del hígado por una zona timpánica. — La percusión sobre el tumor es timpánica haciéndola débil y mate fuerte. — No hay ganglios en la ingle ni en otra región.

Hígado y bazo normal, no hay albúmina ni glucosa.

Cinco á seis deposiciones diarias; no hay bacilus de Koch.

Aparato respiratorio y circulatorio bien.

Este cuadro han presentado los otros enfermos con pequeñas diferencias.

Los trastornos digestivos llaman la atención, anorexia, vómitos algunas veces, dolores al vientre.

La diarrea se muestra siempre, no tiene nada de

especial, varias deposiciones por día, algunas sanguinolentas: aquí es de notar que la variedad neoplásica es la que con más facilidad produce ulceraciones intestinales, la folícolo-hipertrófica es muy difícil que vaya acompañada de hemorragia porque no produce ulceraciones, el carácter dominante de la neoplásica es la invasión á toda la pared del intestino "Bourdillat cita un caso en que la mucosa y muscular habían desaparecido por completo, y solo el peritoneo se conservaba intacto. (Tesis de Gilly)". La diarrea se modifica muy poco con el tratamiento, desaparece sin causa conocida, le sucede constipación tenaz, se acentúa este estado con alternativas de diarrea y constipación, tal vez este carácter intermitente tiene algún valor; las entero-colitis tuberculosas aparecen silenciosa y desaparecen sucediéndoles constipación, pero por lo general, ceden á un tratamiento apropiado cuando las lesiones no son muy avanzadas, teniendo en este último caso otros síntomas diferenciales. En el cáncer se muestran estas alternativas de constipación y diarrea, se trata de un niño en que la confución con esta enfermedad no es posible,

Dolor expontáneo en la fosa ilíaca derecha no han acusado nuestros enfermos, á la presión fuerte sienten un dolor difuso que se extiende á la región peritoneal vecina.

Desarrollo venoso ligero, se acentúa cuando el tumor toma mayores proporciones, ligado al aumento de presión abdominal más bien que á una dificultad en la circulación porto hepática, se la observa en la cirrosis y tumores de vientre.

El desarrollo de gases intestinales debido á la atonia gastro intestinal, la invasión del tumor á la cavidad abdominal irrita el peritoneo y mesenterio, dando lugar á un derrame, que nunca toma las proporciones de una verdadera ascitis, lo que le distingue de la peritonitis tuberculosa forma ascítica y de otras colecciones de líquidos sintomáticos de las cirrosis, tumores de diversa naturaleza é inflamaciones peritoneales ideopáticas: todos estos factores contribuyen al aumento de volumen del vientre, dándole la forma globulosa que toma desde muy temprano.

El examen del tumor es lo más interesante, de él depende el diagnóstico. Situado en la fosa ilíaca derecha, profundamente colocado, — no hay elevación aparente á este nivel, vientre poco doloroso lo que permite al explorador deprimir la pared y hacer una palpación metódica; se toca un tumor variable desde el tamaño de una nuez á la cabeza de un feto á término, redondeado, único algunas veces, irregular y rodeado de masas duras, muy movibles otras. —El peritoneo y mesenterio espesado se adhieren y le forman bridas fibrosas que aprisionan los ganglios infartados que forman una sola masa con el tumor.

Toma un crecimiento rápido, invade el resto de la cavidad abdominal, flanco derecho, línea media, confundiéndose al fin con el hígado y bazo, haciendo la delimitación difícil.

La percusión del vientre es timpánica en toda su extensión; viniendo de arriba á abajo, á la

percusión fuerte se nota la sub-matitez en la fosa ilíaca derecha, cuando el tumor tiene pequeñas dimensiones; cuando adquiere mayores proporciones esta matitez se hace perceptible hasta en el flanco derecho y línea media, se la separa de la matitez hepática por una zona clara.

No sigue los movimientos respiratorios, es independiente de la pared, pertenece á los tumores que están separados de la pared anterior por una zona clara.

El examen del hígado y bazo es importante; en la mitad de los casos hay hipertrofia secundaria de estos órganos, síntomas que se deben tomar en cuenta porque son manifestaciones de Linfadenia.

El infarto de los ganglios se hace en el territorio regado por la región que ocupa el tumor, son los ganglios mesentéricos profundamente situados, los atacados primero.

Estallan algunas veces verdaderos abscesos ganglionares y una poli-adenopatía se declara.—Los linfáticos superficiales se inflaman, placas de linfangitis reticular aparecen: Gilly lo menciona en su tesis sin explicar el porque de este accidente.—En mis enfermos no lo he observado.

Del examen de la sangre, véase lo que dice Béhier, "La sangre obtenida por la picadura de un dedo ha sido examinada muchas veces. Siempre se ha constatado los mismos caracteres. Los hematíes son en débil cantidad, pálidos, mal empilados. Los leucositos son en número casi igual á los hematíes poco numerosos y pertenecen á la variedad linfática gan-

glionar, son más pequeños que los leucocitos ordinarios designados bajo el nombre de leucocitos explénicos."

La temperatura es muy variable, en todos los que he observado han sido de marcha apirética, distinguiéndose de la tuberculosis hipertrófica del ciego en que hay temperatura de exacerbaciones vesperales.

Síntomas Generales.—El demacramiento se vé en estados muy avanzados, los enfermos pierden de peso lentamente, el niño abandona sus juegos, cambia de carácter, el menor esfuerzo los fatiga.

Infiltraciones subcutáneas se muestran aqui como en cualquier enfermedad en el período de caquexia, aparece edema en los maleolos, bolsas y abdomen.

Edema precoz se manifiesta solamente cuando hay masas ganglionares que interrumpen la circulación de retorno como sucede en las adenopatías de diversa naturaleza.

Obstrucción intestinal que acompaña á los tumores del intestino y especialmente al cáncer, no la produce el linfo-adenoma del ciego que lo dilata, esta ectacia aumenta á medida que la enfermedad progresa.

El sistema nervioso está alterado.

Debilitamiento del oído sobreviene, ocasionado por una hemorragia del laberinto y del oído interno.

Hemorragias en diversas partes tienen lugar, epístasis, enterorragia y púrpura.

La piel es el sitio de prúrigo eczema y erupciones penfigoideas.

Después de algunos meses, la muerte sobreviene

ya sea bruscamente determinada por la asfixia ó un síncope; ya sea lentamente por un desgaste progresivo de la salud. Es una caquexia bien especial. Es un debilitamiento extremo, desproporcionado con el estado general. El apetito queda bueno, los enfermos se alimentan y sin embargo sus fuerzas desaparecen. El tinte de la piel es pálido, una palidez que no es como el amarillo pálido del canceroso, es una suerte de anemia, anemia linfática de Wilks. En este período son atacados de fiebre tipo recurrente crónico. Se observa un período de elevación, esta hipertermia dura muchos días y le sigue otro largo período de apirecia, al cabo de un tiempo el ciclo recomienza.

Derrames serosos, edema pulmonar y varias otras complicaciones son los accidentes terminales.

DIAGNÓSTICO

Tiene un interés especial por su dificultad. Es una fase intermediaria del acto médico ó quirúrgico que debe conducir al pronóstico y tratamiento. Entre las tuberculosis más vulgares y los linfadenomas los más malignos, existe una verdadera comunidad de naturaleza. ¿Porqué buscar á distinguirle clínicamente? Porque á ella va aparejada un pronóstico y tratamiento diferente.

Con el linfoadenoma del ciego no sucede como en las otras variedades de linfadenia intestinal en

que el diagnóstico es trabajo de autopsia en la mayoría de los casos. Aquí se simplifica mucho por su localización y formación de un tumor en la fosa ilíaca derecha.

En el niño la clínica quirúrgica es reducida, la inmensa mayoría de los tumores de vientre son quistes hidáticos con los que la confusión no es posible, la marcha y evolución benigna del uno, contrasta con la malignidad de la otra.

La tuberculosis á la cual una cantidad enorme de niños pagan su tributo, muestra ejemplares de formas clínicas diferentes, ataca todos los órganos de la economía y hace su anuncio simulando todas las enfermedades. El cirujano de niños en presencia de un enfermo, hace un trabajo de cerebración inconciente y la primera enfermedad que se le presenta al cuadro clínico es la tuberculosis, indicándole que no debe prescindir de ella en un diagnóstico diferencial de la mayoría de los casos.

La tuberculosis hipertrófica crónica del ciego se presenta al examen del tumor con los caracteres del linfoadenoma, esto se explica si se recuerda que en la histología patológica de la tuberculosis hipertrófica, el ciego está espesado, infiltrado de células embrionarias muy parecidas al tegido sarcomatoso, que esta infiltración ataca toda la mucosa y muscular destruyéndola dando lugar á la formación de un tegido fibroso, duro, con todas las apariencias de un neoplasma.

El principio en las dos enfermedades puede ser incidioso con alternativas de diarrea y constipación.

Hemos dicho en el capítulo anterior que en el linfoadenoma las deposiciones son de ocho á seis por día, no ceden á un tratamiento apropiado, no van acompañadas de cólicos; en la tuberculosis las deposiciones son menos frecuentes, ceden al tratamiento, se anuncia bruscamente con fuertes cólicos simulando una apendicitis, con vómitos, elevación de temperatura y dolor intenso en el sitio de Mac-Burney.

Peritonitis de vecindad con producción de un ligero derrame, crepitación y frotes se observa en los dos casos.—Dolor expontáneo y provocado hay en la tuberculosis.—Infartos en los ganglios linfáticos mesentéricos adyacentes al tumor se observa en los dos casos.

Después de la administración de un purgante, para evitar las causas de error por bolos fecales, se procede al examen del tumor; se constatan en los dos casos un tumor duro, movible, adherido á los órganos vecinos y situados en la fosa ilíaca derecha, vienen acompañados generalmente de pequeñas masas duras muy movibles·—Se enuclea más fácilmente el tumor en el linfoadenoma porque la pared se deprime más fácilmente.—El crecimiento en el linfoadenoma es rápido; en la tuberculosis puede permanecer meses y años en estado estacionario ó sinó reblandecerse dando lugar á la formación de un acceso apendicular, estableciendo trayectos fistulosos en diferentes puntos de la región ilíaca, ó invade una gran parte del intestino con síntomas de una entero-colitis tuberculosa.

El examen de las materias fecales ilustraría si se encontrara el bacilo de Koch, de su negativa no se debe concluir que no hay tuberculosis.

La curba térmica puede suministrar datos interesantes, si se recuerda que en la tuberculosis hay exacerbaciones vesperales y en el linfoadenoma es de marcha apirética, exceptuándose en el estado caquéctico que hemos dicho tiene tipo recurrente crónico.

El examen del pulmón generalmente es de poco valor, porque esta forma de tuberculosis es primitiva en la inmensa mayoría.

La coloración blanco pálida, anémia de Wilks, que tienen los atacados de linfoadenona, es diferente del color, amarillo terroso de los tuberculosos.

La hepatomegalia y esplonomegalia, síntomas de linfadenia no acompaña á la tuberculosis.

Véase un enfermo de Tuberculosis hipertrófica del ciego.

F. E., catorce años, argentina, vacunada. Entra al servicio de cirugía del «Hospital de Niños», el 7 de Abril de mil nuevecientos.

Antecedentes hereditarios: no se conocen.

Antecedentes individuales, sin importancia.

Enfermedad actual. Desde hace seis meses ha presentado la enferma ataques gastro-intestinales que venían acompañados de vómitos, cefalalgías, fiebre, dolores al vientre localizándose en la fosa ilíaca derecha.

Ha seguido con alternativas de diarrea y constipación. Ha disminuido de peso.

Menstruación irregular.

Días antes de entrar al servicio ha tenido un nuevo ataque que ha venido acompañado de enterorragia.

Estado actual. Niña bien desarrollada, estado de nutrición mala; color pálido terroso, labios secos, lengua saburral.

Temperamento nervioso.

Vientre poco abultado, timpánico. En la fosa ilíaca derecha y flanco del mismo lado hay elévación aparente de la pared. Dolor provocado poco intenso: se toca en esta región un tumor duro, del tamaño de un puño, desplazable transversalmente, el colon ascendente lo atraviesa dando la impresión de una brida.

Percusión mate en toda la extensión del tumor que se extiende hasta la mitad del flanco derecho.

Micropoliadenopatía.

Pulmones, higado y bazo normal.

Temperatura oscila entre 38° y 39°: 110 pulsaciones.

Sudores nocturnos.

Abril 10.—Bajo anestesia clorofórmica se limita bien el tumor adherido al peritoneo.—Incisión por encima del arco de Poupart al nivel da la fosa ilíaca derecha, disección de las diversas capas hasta llegar sobre el tumor situado en el ciego, colon ascendente é ileon, envueltos en una vaina fibrosa con adherencias al mesocolon y mesenterio que hacen difícil la enucleación: se colocan pinzas de Chaput en las dos porciones del intestino y se reseca parte del colon é íleon comprendiendo el ciego que está englobado en el tumor.—Sutura contínua sero-muscular después de haber reducido el cabo cólico.

El tumor forma una masa dura del tamaño de un puño que se rompe y dá salida á materia caseosa.

El examen anatómico confirma el diagnóstico clínico.

En la tarde tiene vómitos alimenticios: temperatura 36° 8. pulso frecuente.—Se la pone á dieta hídrica.

Abril 11.—Continúan los vómitos, se administra hielo y poción Riviere.

Abril 12.—Los vómitos cesan, pulso frecuente y débil tensión, tiene una deposición liquida, temperatura 37°, se hace dermoclisis, quinientos gramos suero Hayen.

Abril 13.—Escalofrío; remonta brúscamente la temperatura á 40°. Se descubre la curación, la herida operatoria bien, se pone curación húmeda con Timol.

Abril 14.—Temperatura 37°, tiene dos deposiciones líquidas y sanguinolentas, estado general bueno.

Abril 20.—Se sacan las puntas de sutura, herida operatoria en buen estado, una deposición normal.

Mayo 7.—Constipación, Peso 41 kilos.

Mayo 12.—Aparecen pequeños accesos en la cicatriz, se fistuliza.

Mayo 31.—Peso 37 kls. 700 grs., temperatura oscila 37 y 38°5.

Junio 24.—Alternativas de constipación y diarrea, peso 39 kls. 700 grs.

Julio 24.—Peso 41 kls. 500 grs., temperatura entre 37° y 39°: estado general bueno: la fístula persiste.

Septiembre.—Se extraen algunas sedas profundas y la fístula se cierra.

Hay una cantidad de niños de la clase pobre que se presentan al hospital, con un vientre aumentado de volumen, pálidos, anémicos, con poliadenopatia, enteritis, todos ellos víctimas de una mala alimentación; se examina bien el vientre y se le encuentra timpánico, algunas masas ganglionares en el mesenterio, congestión hepática y esplénica como consecuencia de su estado gástrico: esa série de candidatos para una tuberculosis pueden por un momento hacer pensar en el linfoadenoma del ciego, el diagnóstico se hace por ausencia de tumor en la fosa íliaca derecha.

Después de muchos ataques apendiculares, queda el apéndice con un aumento de volumen cinco ó seis veces mayor, da lugar á la formación de una

peritonitis de vecindad, adherencias se forman entre las diversas hojas, ataques de tiflitis se suceden, fenómenos gástricos intermitentes son la consecuencia y hay enflaquecimiento marcado: el enfermo se presenta en estas condiciones, acusando dolores lentos en la fosa ilíaca derecha. Se examina el vientre y se encuentra un espesamiento en esta región.

Como se ve, pueden confundirse á un simple examen el linfoadenoma del ciego con la apendicitis crónica.

Haciendo una palpación minuciosa en el linfoadenoma se percibe un tumor enucleable, móvil, en la apendicitis hay un simple espesamiento, una induración de apéndice que goza de pocos movimientos; por otra parte, el linfoadenoma viene acompañado de infarto ganglionar en el mesenterio.

Después que ha pasado el ataque apendicular, hay un bienestar general que no se puede confundir con la marcha invadiente del linfoadenoma.

La facies del neoplásicos es otra, abatimiento general, pérdida considerable de fuerza.

Tratamiento

El tratamiento médico que hasta hoy ha sido impotente contra todos los neoplasmas, le han querido dar una importancia especial en el linfoadenoma. Se usa el hierro, mercurio: la medicación fosforada fué muy preconizada.

El arcénico es el que ha gozado y goza de gran voga, le han dado el carácter de específico: sin ser heróico, es el que tiene más aceptación.

En Alemania ha sído muy empleado; Kariwski, Wunwacter y algunos cirujanos lo han presentado como el específico del linfoadenoma.

El tratamiento quirúrgico ha sido completamente desconocido hasta 1870; después de esta época cuando se supo que había formas circunscriptas de linfoadenomas entró el período quirúrgico.

El profesor Trelat, llama la atención á la sociedad de cirugía en 1972 y considera los tumores que no son ni dependiente de la escrófula ni de la tuberculosis como originarios de la Adenia; en 1877 ya se hacen algunas extirpaciones de aquellos ganglios que quedaban localizados por mucho tiempo.

Sin embargo el entusiasmo del principio decayó y ahora se operan poco y sobretodo no se interviene en

linfoadenomas de órganos, por que como lo dicen Verneuil y Reclus, el traumatismo quirúrgico es de funesta influencia.

Lo que sucede realmente, es que los enfermos se presentan al cirujano cuando el tumor tiene grandes dimensiones y ha pasado la indicación operatoria.

Otras consideraciones me servirán de base para indicar un tratamiento quirúrgico: la etiología de los linfoadenomas no está bien dilucidada, además los linfoadenomas se distinguen en benignos y malignos; y esto no sorprenderá si se recuerda que entre las adenitis crónicas tuberculosas hay algunas que curan después de una operación; asi entre los linfoadenomas hay una cadena interminable entre los dos extremos.

Cuando el tumor queda pequeño, localizado al ciego, sin sufrir un crecimiento rápido y no hay metástasis, la extirpación en buenas condiciones es posible; en estos casos la indicación operatoria debe ser la mejor conducta del cirujano.

Sin más autorización que haber asistido á tres operaciones de recección del intestino practicadas por el Dr. M. Castro en el "Hospital de Niños," que bien sí no pueden formar una estadística ni dar un criterio seguro, voy ha indicar el tratamiento quirúrgico.

1º Porque el resultado operatorio en todos ha sido bueno.

2º Todos estos enfermos abandonados á si mismo, son condenados á una muerte segura en un plazo variable.

3º No hay ninguna estadística en que fundar opinión en pró ó en contra.

4º El neoplasma de que me ocupo es manifestación primitiva, de linfadenia intestinal y localizado en una pequeña parte del intestino.

Muchos son los procedimientos de recección del intestino; saldría de los límites de este trabajo si entrara á discutirlos; me limitaré á describir el método indicado por el Dr. M. Castro.

Se han preconizado en las enterorrafias los botones anastomáticos, aparatos ingeniosos de diversas formas de los cuales el botón de Murphy es el más vulgarizado.

La dificultad en toda recección del intestino, es el tiempo que dura la operación y el trabajo en hacer una buena sutura; para evitar todos estos inconvenientes se ha empleado y se emplea el botón de Murphy, que irá desapareciendo á medida que se adquiera más práctica en la sutura simple, menos expuesta á fracasos por infección.

Creo que el botón de Murphy, debe usarse en casos de urgencia y nunca en el niño. Los accidentes que pueden venir después de la enterorrafia con botones anastomóticos, son varios: obstrucción secundaria, peritonitis tardía por perforación etc., además, abandonar un cuerpo extraño en el intestino y esperar á que la naturaleza se encargue de expulsarlo, es algo temerario, de lo que el cirujano no debe hacerse solidario.

La sutura simple será buena siempre que sea hermética y dé una unión ámplia de las túnicas serosas. El hacer una buena sutura, no consiste simplemente en unir las capas, sino en hacerla íntimas y lo más

ancha posible. Es el principio fundamental de la sutura de Lembert y sus derivados.

El empleo de la seda, en la sutura del intestino es lo más práctico; da mayor consistencia, tiene más duración y la desinfección es completa: Reemplaza ventajosamente al cadgut abandonado casi completamente en la cirugía infantil.

Se emplean las agujas curbas y planas de Hagedorn ó las intestinales de Reverdin curvas ó rectas.

Es mas cómodo y de fácil manejo, la de Hagedorn, sobre todo si se emplea el método de sutura contínua que lo practica el Dr. Castro.

La enterorrafia circular es el método de elección: las estadísticas más modernas le dan una gravedad especial; este método ha sido practicado en las intervenciones que presentaré.

Describiré á grandes rasgos los diversos tiempos de la operación.

Laparotomía.—Incisión mediana de diez centímetros: se llega sobre el tumor situado en el ciego, englobando la última porción del íleon y colon ascendente, con adherencias al peritoneo y mesenterio. Esvicesación, se envuelven los intestinos en compresas esterilizadas calientes y se extienden otras sobre todo el campo operatorio. Sección y ligadura de las adherencias epiploicas. Estravíos y extracción del tumor fuera de la cavidad abdominal. Expresión del intestino con los dedos, colocación de dos pinzas de Chaput y sección del intestino entre ambas; la superficie de sección se envuelve en compresas calientes y confiada á un adyudante, que lo man-

tiene al aire durante todo el tiempo de la sutura. Enucleación del tumor desprendiendo las adherencias al mesenterio, se hace la hemostasia á medida que avanza la enucleación. Sección de la otra extremidad del intestino en la misma forma que se ha hecho anteriormente. Extracción del tumor y de algunos ganglios mesentéricos. Ligaduras de los vasos mesentéricos, sutura contínua del mesenterio. Enterorrafia circular en dos planos, uno contínuo comprendiendo la serosa y muscular, y el otro de refuerzo de sutura entrecortada sero-serosas. Sutura de la pared en dos, planos.

En la recección del colon ascendente el método de abocamiento varía, puesto que el cabo cólico es de mayor calibre que el del íleon y el mesenterio más ancho que el meso-colon.

Se puede distender el cabo delgado ó extrechar el grueso: varios son los procedimientos.

La distención ordinaria del cabo delgado se facilita por una sección oblícua; permite obtener una coaptación suficiente con el cabo cólico.

Si la desproporción es muy grande se reduce el cabo cólico suturando sus dos labios sobre una cierta extensión ó sacando de su cara convexa un triángulo cuyos dos bordes serán reunidos.

El procedimiento más seguro es de cerrar complemente el cabo grueso en fondo de saco, se ponen dos hileras de suturas que rechazarán adentro y adosarán anchamente las dos paredes, hecho esto; á cuatro ó cinco centímetros más arriba se hace una incisión

longitudinal que servirá al abocamiento del intestino delgado.

El Dr. M. Castro acostumbra reducir el cabo cólico plegándolo con puntos más separados que en el cabo delgado; siendo la sutura contínua, el abocamiento se hace á medida que la sutura avanza.

De esta manera se consigue una coaptación completa y una unión ámplia é íntima de las paredes del intestino. Después practica como se ha visto en la técnica operatoria, un reforzamiento sero-serosa con puntos separados dándole más solidez.

En toda operación de vientre, debe vigilarse de cerca al corazón y sobre todo en las enterorrafias. Es conveniente hacer durante y después de la operación dermoclisis: la reacción que se produce es rápida; es una medicación preciosa en la cirugía infantil.

Observaciones

I

«Revista del Hospital de Niños, año 1898.»

Linfoadenoma del intestino y del mesenterio — Recección del intestino. — Estirpacion del tumor mesenterio. — Curación operatoria. — Recidiva rápida: por el Dr. M. Castro, Cirujano del Hospital de Niños.

Braulio R., de 5 $^1/_2$ años español, entró al servicio de cirugía el 7 de Octubre de 1898.

Los padres viven y gozan de buena salud, no tiene antecedentes hereditarios directos de importancia.

Antecedentes personales.—Sarampión hace dos años; hace un año difteria y bronquitis. Ha presentado en el cuello (triángulo supra-clavicular), dos ganglios del tamaño de una avellana desde que nació, según los padres.

Cuando fué traído al consultorio del "Hospital de Niños", hacía ya más de un mes que la madre había notado que el niño tenía frecuentes alternativas de constipación y diarrea, con dolores pasa-

geros en el vientre, disminución del apetito y enflaquecimiento. Hace doce días que el aumento de volumen del vientre se hizo más notable, constatando la madre la existencia de un tumor.

Estado actual.—Estado general mediocre, pálido, panículo adiposo escaso, polimicro-adenopatia. El vientre timpanizado, la pared abdominal tensa, dificultan la exploración. Sin embargo, es posible constatar la existencia de un tumor irregularmente redondeado, de consistencia renitente en partes, en otros puntos duro, movible, mate á la percusión, separado del hígado por una zona timpánica, ocupando todo el flanco derecho y la región umbilical. Hay ligera ascitis. El bazo no está aumentado de volumen. La palpación es dolorosa. Anestesiado la exploración es más fácil. El tumor es movible, se puede llevar del flanco, y fosa ilíaca, derecha al otro lado de la línea media, no sigue los movimientos respiratorios ni se contínua con el hígado. Es de forma irregular, lleno de abollonaduras, de consistencia dura en partes, en otras renitente y en su parte mediana y anterior existe gorgoteo, lo que hace suponer la presencia de una cavidad, probablemente del intestino dilatado.

Octubre 15.—Operación—Incisión, mediana de diez centímetros, cinco por encima y debajo del ombligo.—Introducida la mano en la cavidad abdominal, se nota un tumor más grande que el puño, con adherencia al epiplón que lo cubre, situado en el mesenterio, englobando al intestino delgado, adherente al colon ascendente y al apén-

dice.—No es posible traerlo de la cavidad abdominal.—Esviceración; se envuelven los intestinos en compresas esterilizadas calientes. Sección y ligadura de las adherencias epiploicas. Sección entre dos ligaduras del apéndice, quedando una parte adherente á la masa del tumor. Extravío del tumor fuera de la cavidad abdominal. Extracción del tumor. Expresión del intestino con los dedos, colocación de dos pinzas de Chaput, sección del intestino entre ambas, la superficie de sección es envuelta en compresas y entregado á un ayudante. Enucleación del tumor del mesenterio haciendo la hemostasia á medida que avanza. Sección de la otra extremidad del intestino en la misma forma que se había hecho anteriormente. No queda el tumor retenido más que por las adherencias al colon, las que son tan profundas que infiltran la pared del intestino, se seccionan dejando algo del tumor, por temor de tener que hacer una recección del colon que había prolongado demasiado la operación. Extracción del tumor y de algunos gangiios mesentéricos independientes de la masa principal. Ligadura de los vasos mesentéricos, sutura contínua del mesenterio. Enterorrafia circular con dos planos de sutura, uno contínuo comprendiendo la serosa y muscular y otra de sutura entrecortada sero-serosa. El pulso pequeño y frecuente pasa de 120. Dermoclisis de 150 gramos, suero de Hayen. Sutura de la pared en dos planos. La operación ha durado una hora. Anestesia clorofórmica tranquila.

Temperatura á las 6 p. m. 36° 5, pulso 120, no hay dolor, respiración 36, se repite la dermoclisis.

Octubre 14 — Temperatura 37°5. La curación se hace sin incidentes.

Octubre 21 — Se saca la sutura. La herida operatoria en buen estado; hay algunos dolores de vientre. Deposiciones normales.

Octubre 26 — Sale de alta á pedido de la familia.

El 20 de Diciembre vuelve al hospital; la repululación es considerable. Hay fiebre, diarrea, inapetencia, crisis dolorosas. El tumor ocupa el flanco y el hiponcondrio derecho el ángulo del colon.

La cicatriz abdominal presenta algunos núcleos, lescitis.

El análisis anátomo patológico de la pieza hecho por el Dr. M. Viñas, jefe del laboratorio del "Hospital de Niños," demuestra que se trata de un linfoadenoma con cavidades quísticas desarrolladas primeramente en el intestino, siendo las lesiones ganglionares secundarias.

Murió en Marzo, no siendo posible practicar la autopsia.

Véase la fig. 2 muestra el tumor.

Tumor de 420 g^rs^, compuesto por una masa de glanglios, aumentadas de volumen, de consistencia y adherido los unos á los otros.

Haciendo un corte en la masa del tumor, presenta la superficie de la incisión, una coloración blanco azulado, raspando con el cuchillo, no deja salir más que una pequeña cantidad de líquido lechoso miscible al agua.

Adherido á estos ganglios y formando cuerpo con el tumor, se encuentra el intestino delgado en una extensión de 44 centímetros.

La mucosa de este intestino está un poco tumefacta en una extensión de 22 centímetros; las paredes del intestino presentan en parte un espesor de 3 centímetros formado á expensas de una masa blanco azulada, que se desgarra con facilidad. La mucosa de esta parte del intestino se encuentra formando parte del tumor y completamente alterada.

El calibre del intestino en esta porción se encuentra muy aumentado.

Al terminar este espesamiento el intestino se dobla sobre sí mismo á la manera de un vólvulo; y se encuentra su luz comprimida por la misma pared del intestino. El apéndice vermicular se encuentra envuelto en la masa de ganglios arriba descripta.

Observación II

Linfoadema intestinal. — Forma neoplásica primitiva del ciego. — Linfoadenoma secundario del hígado, riñones, pulmón y corazón.

Salvador C. — De 5 1/2 años, italiano vacunado, entra el 2 de Marzo de 1899 al "Hospital de Niños" y ocupa la sala tercera.

Antedentes hereditarios directos sin importancia.

Antecedentes personales — Sarapión á la edad de año y medio.

Desde hace cuatro meses ha notado la madre en el niño alternativas de constipación y diarrea dolores frecuentes en la región lumbar y fosa iliaca derecha, orina en débil cantidad y muy obscura, pérdida de peso, edemas en los miembros inferiores y cara.

Estado actual — Estado general malo, pálido, anemia pronunciada. Edema generalizado: estado comatoso: deposiciones negruscas y sanguinolentas.

Temperatura alrrededor de la normal. Pulso frecuente y débil tensión.

Pared abdominal tensa, desarrollo venoso. vientre enorme que hace difícil la exploración.

Tumor que ocupa la fosa ilíaca derecha, flanco y línea media, poco doloroso á la presión, semi duro, irregular con lóbulos, deplazable hacia el lado izquierdo, ascitis. Su matitez llega á confundirse con la del hígado y bazo que están aumentados de volumen.

Disnea pronunciada.

Marzo 6. Falleció.

Autopsia. — 7 de Marzo. — *Diagnóstico clínico.* — *Linfoadenoma del intestino.* — *Diagnóstico anatómico.* — *Linfoadenoma pulmonar, congestión pulmonar.* — *Linfoadenoma del corazón.* — *Linfoadenoma del intestino.*

Caracteres generales.—En mal estado de nutrición. Rigidez cadavérica no desaparecida, panículo adiposo conservado.

Cráneo.—Las meníngeas presentan sus vasos venosos inyectados dejando ver sus finas ramificaciones.

Pulmón derecho.—Pleura parietal lisa, brillante y

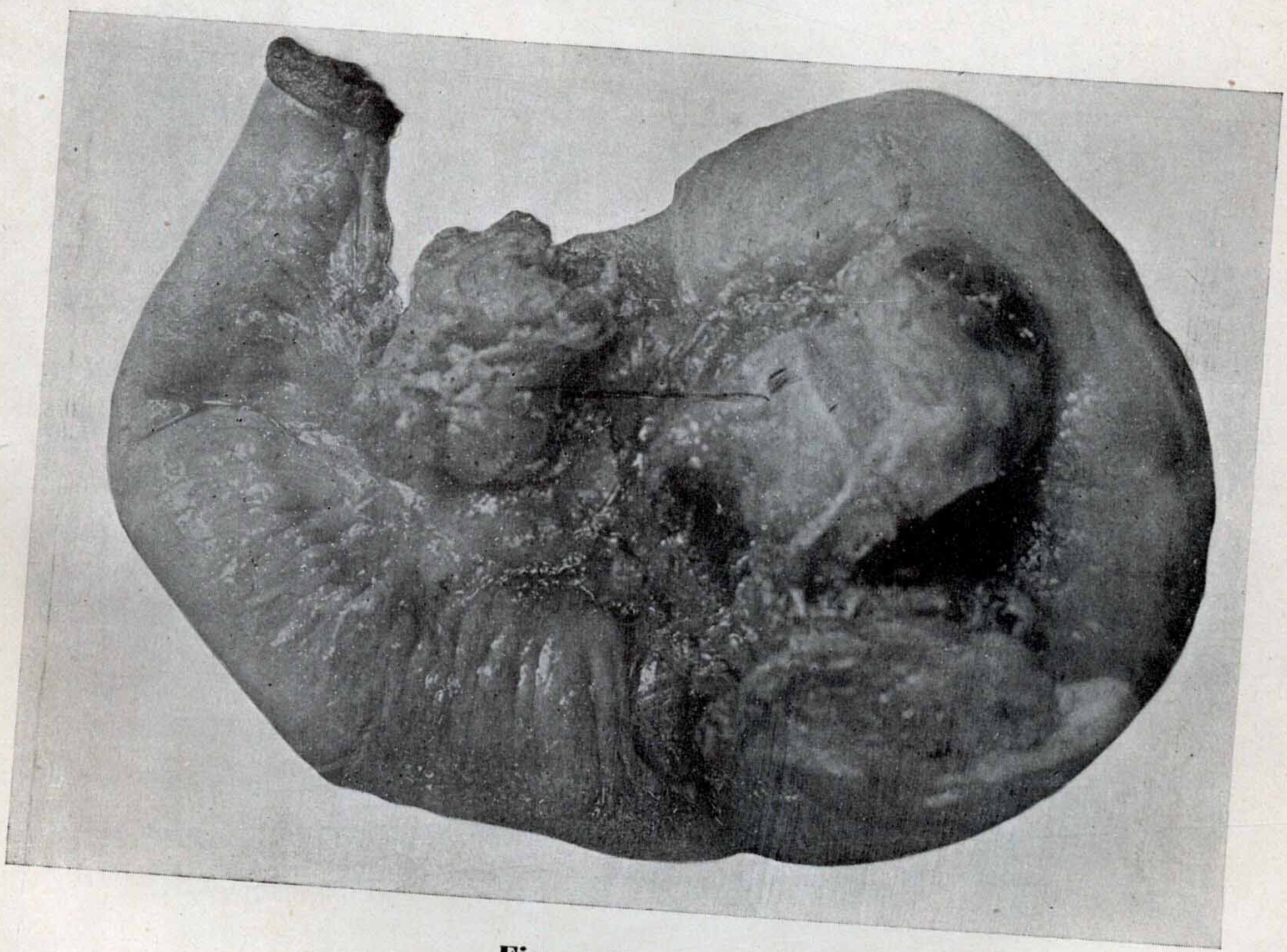

Figura Núm. 2

transparente. En el lóbulo superior cerca del hileo se encuentran unos nódulos blancos, del tamaño de una lenteja, al de una nuez, por el raclage dan salida á una cantidad del líquido turbio. En el lóbulo inferior se encuentra otro nódulo del tamaño de un huevo de paloma, el resto del pulmón crepita á la presión, sobrenada en el agua, la superficie del corte es lisa.

Pulmón izquierdo.—Cerca del hileo y en el lóbulo inferior parte posterior se encuentran otros nódulos iguales á los ya descriptos.

Corazón aumentado de volumen, pericardio visceral liso. Ventrículos aumentadas de volumen, con nódulos blanquecinos. El tabique interventricular y surcos aurículos ventricular sumamente espesados por una masa que presenta á la superficie del corte, coloración blanca, consistencia blanda. El ventrículo derecho tiene los mismos carateres.

Hígado aumentado de volumen: la superficie del corte presenta una coloración y aspecto igual al de la nuez moscada. De la superficie del corte, sale líquido sanguinolento en abundancia, de los pequeños como de los grandes vasos. Conducto cístico, colédoco y hepático permeables.

Riñones.—En el izquierdo capa cortical se encuentra un nódulo del tamaño de un garbanzo, igual á los ya descriptos.

Intestinos.—El ciego se presenta bajo la forma de un tumor oval, cuyo diámetro mayor mide veinte y cuatro centímetros, el menor once centímetros y un peso de 1250 gramos. Tumor formado por el

espesamiento de sus paredes que tiene en algunos puntos cinco centímetros. La mucosa del intestino está irregular, amamelonada y las lesiones se terminan de una manera brusca, siguiendo el resto del intestino grueso con su mucosa lisa y sus paredes normales.

La válvula de Bauhin está libre.

Observación III

Linfo-adenoma del ciego.—Recección del intestino.—Extirpación del tumor.—Curación operatoria.

Rosario Alem, 4 años, argentina, vacunada, entra al Hospital de Niños el 4 de Enero de 1900.

Padres y hermanos sanos.

Antecedentes personales.—Coqueluche, gastro-enteritis repetidas veces. Hacen quince días tuvo un ataque de entero-colitis con seis á ocho deposiciones diarias de color amarillo, mezcladas con pequeña cantidad de sangre: sin fiebre. Desde esta época notó la familia un tumor situado en la fosa ilíaca derecha, indoloro.

Estado actual.—Estado general bueno, panículo adiposo desarrollado.

Vientre aumentado de volumen. Se nota un tumor redondeado, irregular, indoloro expontáneamente y á la presión, movible, desplasable hacia la izquierda, ocupa la fosa ilíaca derecha, flanco del mismo lado y se extiende en la línea media hasta

el ombligo. Poco desarrollo de gases, ligera ascitis lo que permite delimitarlo bien.

Timpanismo á la percución débil, matitez á la percución fuerte que se la separa de la hepática por una zona clara.

Hígado y bazo normal.—Pulso y temperatura alrededor de la normal.—No hay albúmina ni glucosa: en los sedimentos se encuentran leucocitos en gran cantidad. La diarrea persiste.—Aparatos respiratorio y circulatorio bien.—No hay ganglios infartados.

Operación.—Enero 31.—Anestésia cloroformo.—Incisión mediana infraunbilical de 10 centímetros.—Abierto el peritoneo sale pequeña cantidad de líquido ascitico. El tumor acupa el ciego y la última porción del intestino delgado, es irregular, abollonado, sin adherencia con los demás órganos lo que hace posible luxarlo fuera de la cavidad abdominal.—Se exprime el intestino delgado con los dedos envolviéndolo en compresas calientes, se coloca una ligadura con seda en el extremo englobado en el tumor y una pinza de Chaput en el extremo sano. Sección entre las dos, se desprende el tumor del mesenterio haciendo la hemostásia con pinzas de Pean á medida de la disección.—Se sacan los ganglios que existen entre las dos hojas del mesenterio; se secciona el colon ascendente en la misma forma que el intestino delgado y se extrae el tumor de volumen de una cabeza de feto. Enterorrafia circular con dos planos de sutura contínua, reduciendo el calibre del cabo cólico con puntos más separados lo que permite plegarlo y determinar una coaptación exacta con el extremo del íleon.—

Sutura del mesenterio al meso-colon por un plano.—Sutura de la pared en dos plano.

Operador Dr. M. Castro.

Febrero 17.—Se la de alta curada: aparato digestivo funciona bien, deposiciones normales, estado general bueno.

Agosto de 1900.—Se presenta al consultorio extremo. Estado general bueno, ha aumentado de peso, funciones digestivas normales, no se tocan ganglios, no hay recidiva.

Como se ve, después de seis meses de la operación no hay síntomas que hagan pensar en una recidiva: en la observación primera la recidiva fué rápida, lo que se explica si se tiene en cuenta que no fué posible hacer una extirpación completa del tumor que infiltraba una gran porción de colon ascendente.

Observación IV

Linfoadenoma del ciego.—Recección del intestino.

Victorio Alfonso 5 1/2 años, argentino, vacunado entra al "Hospital de Niños" el 17 de Febrero de 1899.

Antecedentes hereditarios directos sin importancia.

Antecedentes individuales.—Desde la primera infancia ha sufrido del vientre, siendo muy constipado.

Enfermedad actual. — Principió en diciembre de 1898, con dolores en todo el vientre, pérdida de las fuerzas y del peso, constipación tenáz: ha permanecido en este estado en la sala de clínica donde se le ha hecho tratamiento médico: se le pasó al servicio de cirugía en Abril del mismo año.

Estado actual.—19 de Abril de 1899.—Estado general malo, anémia pronunciada, micropoliadenopatía: 120 pulsaciones, débil tensión.

Vientre abultado, timpánico, circulación venosa desarrollada, ascitis.

Palpación dolorosa, tumor del tamaño de un puño poco doloroso movible, unido á otras masas duras adyacentes al tumor.

Percución fuerte mate, se separa de hígado por una zona clara.

Bazo aumentado de volumen, hígado normal.

Corazón y pulmón sanos. — Temperatura oscila alrededor de la normal.

No hay albúmina ni glucosa.

Glóbulos rojos 2.600.000 por milímetros cúbicos glóbulos blancos 7400.—Los glóbulos rojos no están deformados y los leucocitos son mononucleares.

Abril 27. — Operación. — Anestésia clorofórmica sin accidentes.—Incisión de 10 centímetros siguiendo el borde externo del recto derecho, se llega al tumor situado en el ciego y última porción del intestino delgado se levanta toda la masa del tumor desprendiendo las adherencias, se exprime el intestino delgado y se coloca pinzas de Chaput y una ligadura en el extremo del tumor que se va á extirpar, se secciona el in-

testino y lo mismo se hace con el colon ascendente, se concluye de desprender el tumor del mesenterio, en este tiempo se sale la pinza del intestino grueso, y se derrama una pequeña cantidad de materia fecal en la piel del flanco, se lava con bicloruro: sutura contínua del mesenterio é intestino; se ligan las partes del epiplón que estaban adheridas al tumor y se extirpan en varios pedazos; sutura de la pared en dos planos.

Dermóclisis é inyección de cafeina.

Dos horas después de la operación, pulso pequeño, enfriamiento general, se lo estimula y reacciona un poco: tiene vómitos color café.

Abril 28.—No hay pulso radical, temperatura 36°.

Inyección de cafeina, dermoclisis, 8. p. m., temperatura 37°. Pulso 130, dermoclisis.

Abril 29.—Vómitos, temperatura 38°, enema boricado, una deposición.

Mayo 2.—Pulso regular tensión, ligeros dolores abdominales, mueve el vientre con enema, tiene apetito: se sacan los hilos de la pared que se han infectado.

Mayo 3.—Se cambia la curación, en la parte, superior de la herida supura, el resto está limpia, no hay dolor.

Mayo 10.—La herida sigue bien, aumenta de peso.

Mayo 13.—Estado general bueno.

Junio—Sale de alta curado.

Septiembre 15.—Presenta recidiva, vientre enorme, grandes masas llenan el abdomen, ascitis, edema generalizado, caquexia.

Octubre.—Falleció.

Conclusiones

1º El linfoadenoma forma neoplásica de linfadenia intestinal, tiene su punto de partida en la capa linfoidea normal de la mucosa, localizada un 80/oo en la última parte del intestino delgado y ciego.

2º Aparece casi siempre en el niño de 4 á 16 años, es muy rara en el adulto.

3º Las otras dos formas no se desarrollan nunca en el niño.

4º Sin embargo de producir infiltraciones de las paredes intestinales; lo dilata dándole las apariencias de una bolsa aneurismática.

5º Los ganglios hipertrofiados son solo los correspondientes á la región que ocupa el tumor; los otros son invadidos cuando hay metástasis.

6º El diagnóstico diferencial debe hacerse con la tuberculosis forma hipertrófica del ciego.

7º El tratamiento quirúrgico conviene, cuando el tumor tiene pequeñas dimensiones y no se ha producido metástasis.

ROSENDO A. AHUMADA.

Septiembre de 1900.

Septiembre 15 de 1900.

Nómbrase á los señores Académico Dr. Luis Güemes, Profesor titular Dr. Julián Aguilar, y Profesor suplente Dr. Alfonso Masi para que, constituídos en comisión, se sirvan dictaminar respecto de la admisibilidad de esta tesis.

J. T. Baca.

Luis M. Acuña.

Buenos Aires, Septiembre 24 de 1900.

Señor Decano:

Transcribo á continuación el acta labrada con motivo de la tesis presentada por el ex alumno Rosendo A. Ahumada.

"En el local de la Facultad, á 24 de Agosto de 1900, reunida la Comisión que subscribe, encargada de dictaminar respecto de la admisibilidad de la tesis

presentada por el ex alumno Rosendo A. Ahumada que versa sobre "Contribución al estudio del linfo adenoma del ciego" resolvieron admitirla. Con lo que terminó el acto.

(Firmados): Luis Güemes.—Julián Aguilar.—Alfonso Masi.—*Zenon Aguilar* Prosecretario.

Luis M. Acuña.

Fecha ut supra.

Entréguese esta tesis al interesado para su impresión, debiendo fijarse por Secretaría el día en que haya de ser sostenida.

J. T. Baca.

Luis M. Acuña.

PROPOSICIONES ACCESORIAS

I

La antisepsia en la cirugía de niños debe reducirse al mínimum.

II

El cloroformo ocupa el primer lugar en la anestesia quirúrgica de los niños.

III

La cirugía infantil debe ser eminentemente conservadora.

IV

El linfo-adenoma localizado al ciego debe operarse cuando el tumor es pequeño y sin metástasis.