Dr. Jaime R. Costa. Chacabuco. 357.
3183

UNIVERSIDAD NACIONAL DE BUENOS AIRES

FACULTAD DE CIENCIAS MÉDICAS

ABCESOS EXTRA-DURALES

DEL

ÁNGULO PETRO-MASTOIDEO

TESIS

PRESENTADA PARA OPTAR AL GRADO DE DOCTOR EN MEDICINA

POR

CARLOS ROBERTSON

Ex practicante menor de la Asistentencia Pública
Ex practicante menor y mayor interno del Hospital San Roque (1898, 1899-1900.)

BUENOS AIRES

7317 — Imprenta MARIANO MORENO, Corrientes, 829.

1900

A mi estimado amigo el Dr. Jaime R. Costa en prueba de la estimación que le profesa

UNIVERSIDAD NACIONAL DE BUENOS AIRES

FACULTAD DE CIENCIAS MÉDICAS

ABCESOS EXTRA-DURALES

DEL

ÁNGULO PETRO-MASTOIDEO

TESIS

PRESENTADA PARA OPTAR AL GRADO DE DOCTOR EN MEDICINA

POR

CARLOS ROBERTSON

S/c Belgrano 282.

Ex practicante menor de la Asistentencia Pública
Ex practicante menor y mayor interno del Hospital San Roque (1898, 1899-1900.)



BUENOS AIRES

7317 — Imprenta MARIANO MORENO, Corrientes, 829.

1900

Art. 162 del Reglamento de la Facultad.—La Facultad no se hace solidaria de las opiniones vertidas en las tesis.

FACULTAD DE CIENCIAS MÉDICAS

Decano

Dr. D. Enrique E. del Arca.

Vicedecano

Dr. D. José T. Baca.

Académicos Titulares

Dr. D. Leopoldo Montes de Oca.
» » José T. Baca.
» » Rafael Herrera Vegas.
» » Jacob de Tezanos Pinto.
» » Eufemio Uballes.
» » Juan R. Fernández.
» » Enrique E. del Arca.
» » Pedro N. Arata.
» » Manuel Blancas.
» » Roberto Wernicke.
» » Pedro Lagleyze.
» » José Penna.
» » Luis Güemes.
» » Eliseo Cantón.
» » Gregorio N. Chaves.

Académicos Honorarios

Dr. D. Ernesto Aberg.
» » Pablo Marengo.
» » Eduardo Wilde.
» » Martín Spuch.
» » Telémaco Susini.
» » Edmundo Nocard.
» » Emilio R. Coni.

Secretario Titular

Dr. D. Luis M. Acuña.

Prosecretario

Dr. D. Zenón Aguilar.

ESCUELA DE MEDICINA

Asignaturas	Catedráticos titulares	
Anatomía descriptiva	Doctor	Juan José Naón.
Anatomía topográfica	»	Juvencio Z. Arce.
Histología teórico-práctica	»	Rodolfo de Gainza.
Fisiología general y humana	»	Pedro J. Coronado
Patología general y ejercicios clínicos	»	Roberto Wernicke.
Materia Médica y Terapéutica	»	Justiniano Ledesma.
Higiene pública y privada	»	Melitón González del Solar.
Patología externa	»	Obdulio Hernández.
Patología interna	»	José Penna.
Anatomía patológica	»	Telémaco Susini.
Bacteriología	»	Carlos Malbrán.
Medicina operatoria	»	Adalberto Ramaugé.
Enfermedades de mujeres y su Clínica	»	Enrique Bazterrica.
Enfermedades de niños y su Clínica	»	Manuel Blancas.
Enfermedades de los ojos y su Clínica	»	Pedro Lagleyze.
Enfermedades nerviosas y su Clínica	»	José M. Ramos Mejía.
Enfermedades mentales y su Clínica	»	Domingo Cabred.
Enfermedades génito-urinarias	»	Federico Texo
Enfermedades venéreas y dermatología	»	Baldomero Sommer.
Clínica Quirúrgica	Dres.	Julián Aguilar. Antonio C. Gandolfo. Alejandro Castro.
Clínica médica	Dres.	Gregorio N. Chaves. Abel Ayerza Luis Güemes. Francisco Sicardi.
Laringología, otología, rinología	Doctor	Eduardo Obejero.
Obstetricia y Clínica respectiva	»	Samuel Molina.
Medicina legal	»	Francisco de Veyga.
Toxicología	»	Juan B. Señorans.
Química aplicada á la Medicina	»	Pedro N. Arata.
Física médica	»	Jaime R. Costa.
Zoología médica	»	Eliseo Cantón.
Botánica médica	»	Martín Spuch
Botánica farmacéutica	»	Adolfo Mujica.
Química Médica	»	Atanasio Quiroga.
Farmacia teórica	»	Juan A. Boeri.
Farmacia práctica	»	J. Manuel Irízar.
Obstetricia para alumnas parteras	»	Juan R. Fernández.
Odontología	»	Nicasio Etchepareborda.
Dentistería operatoria	»	León Pereira.

ESCUELA DE MEDICINA

Asignaturas		Catedráticos sustitutos
Anatomía descriptiva.....	Dres.	Juan D. Piñero. Joaquin López Figueroa
Anatomía topográfica.....	Doctor	Avelino Gutiérrez.
Histología teórico-práctica.....	»	Samuel de Madrid.
Fisiología general y humana.....	»	Horacio G. Piñero. (En ejerc.)
Patología general y ejercicios clínicos.	»	Gregorio Aráoz Alfaro.
Materia Médica y Terapéutica.....	Dres.	Enrique E. del Arca. Angel M. Centeno.
Higiene pública y privada....	»	Enrique Revilla. Ricardo Schatz.
Patología externa.....	»	Pascual Palma. Daniel J. Cranwell.
Patología interna.....	Doctor	Marcial V. Quiroga.
Anatomía patológica.....	»	José Badia
Medicina operatoria.....	Dres.	Nicolás Repetto. Alfonso Masí.
Enfermedades de mujeres y su Clínica.	»	Alfredo Lagarde. José F. Molinari.
Enfermedades de niños y su Clínica...	»	Antonio F. Piñero. Facundo Larguía.
Enfermedades de los ojos y su Clínica.	»	Francico Barraza. Teófilo A. Moret.
Enfermedades nerviosas y su Clínica..	»	José A. Estevez. José R. Semprum.
Enfermedades mentales y su Clínica...	Doctor	Benjamín T. Solari.
Enfermedades génito-urinarias.....	»	Pedro Benedit.
Enfermedades venéreas y dermatología.	»	Maximiliano Aberastury, (En ejerc.)
Clínica Quirúrgica.....	Dres.	Juan B. Justo. Diógenes Decoud. Alejandro Posadas. (En ejerc.)
Clínica Médica.....	»	Julio Méndez. Ignacio Allende. Patricio Fleming Ricardo Colón.
Laringología, otología, rinología.....	»	Wenceslao Tello. Eliseo V. Segura.
Obstetricia y Clínica respectiva.....	»	Luis F. Vila. Fanor Velarde.
Medicina legal.....	Doctor	Domingo S. Cavia. .....
Toxicología	»	Juan Alba Carreras. (En ejerc.)
Química aplicada á la Medicina.....	»	Francisco P. Lavalle.
Física médica.....	»	Juan J. Galiano.
Zoología médica.....		Vacante.
Botánica médica	»	Lucio Durañona. (En ejerc.)
Botánica farmacéutica.....	»	Vacaute.
Química analítica.....	»	Francisco B. Reyes.
Farmacia teórica.....	Sr.	Juan A. Domínguez. (En ejerc.)
Farmacia práctica.....	»	Miguel Puiggari.
Obstetricia para alumnas parteras.....		Vacante.
Odontología		Vacante.
Dentistería operatoria.....		Vacante.

PADRINO DE TESIS

ACADÉMICO HONORARIO

Dr. Celémaco Susini

A la memoria de mi padre

A mi madre

Señores Académicos:

Señores Profesores:

He tenido oportunidad de observar dos casos de abceso extra-dural del ángulo petro mastoideo, de orígen otítico, cuya evolución pasó desapercibida dentro del cuadro clínico de la mastoiditis y cuya presencia solo fué revelada por la operación.

Me he propuesto utilizar los datos suministrados por la experiencia propia y ajena, para caracterizar clínicamente, si es posible, dichos abcesos, que no han sido objeto hasta la fecha de un estudio de conjunto como lo merecen por su importancia.

Este trabajo ha sido hecho bajo la dirección del Dr. Nicolás Repetto.

En este acto me permito manifestar mi sincero reconocimiento á los Sres. Profesores de nuestra Facultad de Medicina y especialmente á los Dres. Julián Aguilar y Avelino Gutiérrez.

I

El oido medio es una cavidad llena de aire ahuecada en el espesor del temporal, entre el conducto auditivo externo y el oído interno. Tiene la forma de una lente bicóncava, inclinada de arriba abajo, de adentro afuera y de atrás hacia adelante, encierra en su interior los huesitos del oído y presenta seis paredes. Una externa, limitada en su mayor parte por la membrana del tímpano, delgada y transparente, encuadrada en el círculo timpanal, pequeño círculo óseo, faltando este hácia arriba y adelante en una pequeña extensión, donde la membrana toma el nombre de membrana de Schrapnell insertándose ésta directamente en un angosto reborde óseo que completa así la pared externa de la caja y situado excéntricamente y en todo alrededor del círculo timpanal.

La pared interna que la separa del oído interno nos presenta en su parte central el promontorio, que corresponde del lado del oído interno al primer círculo del caracol, hacia arriba y un poco atrás se encuentra la ventana oval alargada transversalmente, que comunica con el vestíbulo del oído interno, pero obstruida por la base del estribo y

el periostío del vestíbulo y situada en el fondo de una fosa llámada fosa de la ventana oval, limitada hacia arriba por la segunda porción del acueducto de Fallopio que encierra el nervio facial y que no está separado de la caja del tímpano sinó por una delgada y transparente lámina ósea, que á veces falta. Hacia abajo y atrás se encuentra la ventana redonda, cerrada por una membrana y situada en el fondo de una fosa que lleva su nombre.

Entre las dos fosas de las ventanas está situado el "Sinus tympani", un pequeño hundimiento de la pared, que corresponde á la extremidad ampular del canal semicircular posterior. Inmediatamente atrás del "Sinus" pero sobre un plano más anterior se ve la pirámide· Salida ósea cuyo vértice terminado en gancho encurvado se dirige hacia adelante y arriba y encierra en su interior el músculo del estribo, saliendo el tendon del músculo por el orificio del vértice. Finalmente, la pared en la parte anterosuperior presenta un conducto que aloja el músculo del martillo.

Pared superior: llamada "tegmen tympani" responde al borde superior y cara anterior de la roca. Está formado por una lámina ósea, generalmente muy delgada, á veces transparente cuya parte mediana corresponde á la sutura de las dos porciones óseas que la forman, resultando así la sutura petroescamosa por donde pasan tráctus conectivos, vestigios de sus vasos embrionarios. La dura madre se adhiere íntimamente en este punto al hueso.

Pared inferior: llamada también piso de la caja, es desigual, rugosa, surcada por trabéculas óseas

que se entrecruzan entre ellas, formando un sistema de células irregulares é independientes; su espesor es muy variable y hacia abajo de ella está situada la fosa yugular que aloja el golfo de la vena del mismo nombre.

Pared posterior: hacia arriba se encuentra una ancha abertura, el canal tímpano mastoídeo que conduce á la cavidad mastoídea, abertura que generalmente es triangular de vértice inferior, hacia abajo una pequeña hendidura donde se aloja la rama horizontal del yunque y abajo de este se encuentra el orificio de entrada de la cuerda del tímpano.

Pared anterior: está ocupada en su mayor parte por una ancha abertura que es el orificio superior de la trompa de Eustaquio, situada en la parte superior y en una línea con el canal timpanomastoídeo. En su parte inferior la pared anterior está separada del canal carotídeo que aloja la arteria carótida, por una delgada lámina ósea. Hacia adentro de la ventana oval está situado el vestíbulo, cavidad ahuecada en la roca, llenada por el sáculo, utrículo, porción inicial del canal coclear y canal endo-linfático. La pared interna del vestíbulo responde al fondo del conducto auditivo interno, ocupado por el nervio acústico que, pasando por el orificio auditivo interno, está recubierto solamente por la hoja de la arocnoídes. El canal endolinfático sigue el acueducto del vestíbulo y va por lo tanto á la cara posterior de la roca á igual distancia del conducto auditivo interno y del seno lateral, acompañado de una vénula y terminándose bajo la duramadre, en una dilatación

ampular en fondo de saco, llamado fondo de saco endolinfático, recubierto todo por una prolongación de la duramadre. El fondo del saco dá nacimiento á un sistema de pequeños canales linfáticos que penetran en la duramadre.

La apofisis mastoidea presenta una serie de cavidades las cuales están agrupadas alrededor del antro mastoideo, que no es sinó la más grande y más constante de estas cavidades.

El antro tiene ordinariamente la forma de una cavidad ovoídea con su gran diámetro dirigido en el sentido ántero-posterior y situada arriba y atrás del conducto auditivo esterno y que sigue inmediatamente al canal tímpanomastoideo llamado "Aditus ad antrum", que le hace comunicar con la porción epitimpánica de la caja, es decir, el ático. Al rededor del antro están situadas las células mastoideas que son cavidades más pequeñas que comunican entre sí y que comunican también con la gran cavidad ó antro.

Ellas forman como una cáscara de células mucho más espesa hacia abajo y afuera que en todos los otros puntos, de tal manera que abajo se transforman en un sistema lacunar complejo, cuyos mayores diámetros se dirigen hacia la cavidad del antro y cuyas vías de comunicación son tortuosas y entrecortadas por numerosos estrangulamientos; no así hacia arriba y adelante que forman un solo rango y desembocan directamente en el antro. Consideradas bajo el punto de vista de sus relaciones, las cavidades mastoídeas responden hacia adelante á los canales semicirculares, á la caja del

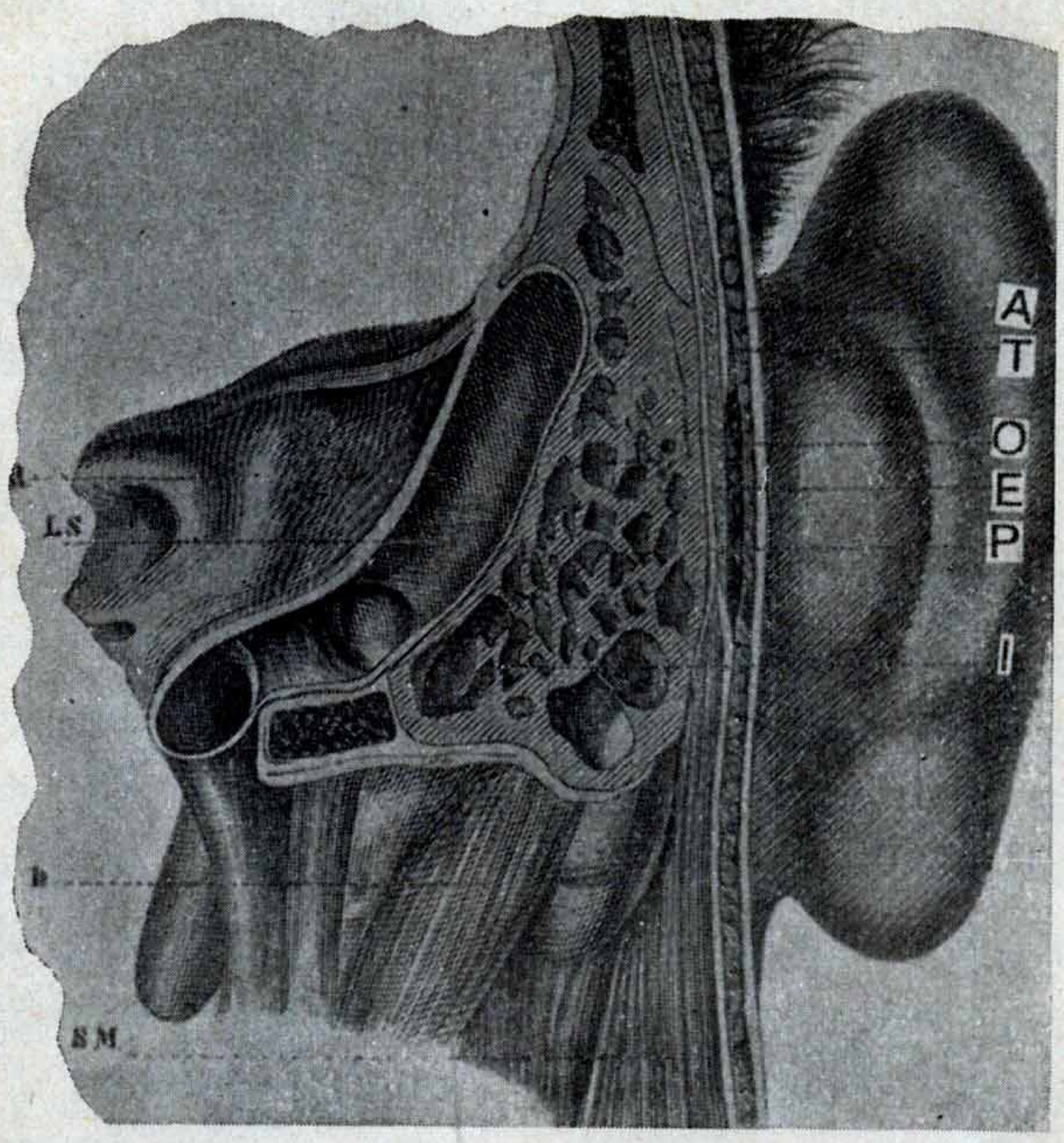

Fig. Nº. 1 — Corte vertical y transversal que pasa á través de la región mastoidea (Tillaux). Destinado á demostrar las relaciones del antro-mastoideo con el surco zigmoideo, que aloja el seno lateral.

I — Antro.
L S — Seno lateral.
P — Periostio.
E — Tejido celular.
O — Músculo.
T — Capa celular gaseosa subcutánea.
A — Piel.
D — Digástrico.
R — Roca.
S M — Sterno-eleidomastoideo.

tímpano, á la pared posterior del conducto auditivo externo. Hacia arriba ellas están separadas de la duramadre por una delgada lámina ósea que forma parte de la cara anterior y borde superior de la roca, la duramadre se adhiere fuertemente en este nivel á la superficie ósea, que presenta además íntimas conexiones con la mucosa del antro á causa de los vestigios de las numerosas vías vasculares, que los reunían en su desarrollo. Hacia abajo responden á la ranura del digástrico y á la apofisis mastoidea, las células bastante frecuentemente descienden, sobre todo en los viejos, hasta el vértice de esta apofisis. Hacia afuera ocupan el plano profundo de la región llamada mastoidea, y una delgada lámina de tejido compacto la separa de las partes blandas y aún hay casos en las cuales esta capa falta, estando limitadas solamente por el periostío. Hacia atrás y adentro se encuentran limitadas por la cara superior de la roca y la cara interna de la porción mastoidea del temporal.

Entre estas dos superficies óseas se encuentra una profunda gotera con dirección vertical, situada inmediatamente adelante del ángulo petro-mastoideo, llamado surco zigmoideo en la cual se aloja la porción descendiente del seno lateral. La cortical posterior que separa el antro del seno es mucho más delgada que la costical externa, de ahí el nombre de lámina vítrea que ella merece, pues es á veces tan delgada que es transparente, y según Politzer puede faltar sobre una extensión más ó ménos considerable, y por consiguiente la

pared del seno lateral y el revestimiento mucoso del antro están entónces en contacto inmediato. La cortical posterior cede mucho más fácilmente, mucho más frecuentemente (Bonain) que la cortical externa. La duramadre al pasar por la cara posterior del antro y fosa zigmodea, con el seno lateral que aloja en su espesor, adhiere débilmente á estas superficies, de tal manera que se deja desprender con toda facilidad.

II

Hasta hace pocos años se ignoraba el papel importante que desempeñan las supuraciones del oído en la génesis de las supuraciones encefálicas.

Hoy su rol preponderante está admitido, de tal manera que se sostiene que la gran mayoría de las infecciones intracraneanas son debidas á lesiones del oído.

La importancia de ellas está demostrada por la estadística de Barker, quien dice que el dos y medio por ciento de los enfermos con lesiones otíticas mueren, á consecuencia de sus complicaciones intracranianas.

Körner divide estas complicaciones en varios grupos: 1º, los abcesos extra-durales; 2º, las meningitis otíticas; 3º, las flebitis del seno lateral; 4º, abcesos encefálicos; 5º, piohemias otíticas sin trombo-flebitis.

La frecuencia de cada una de estas complicaciones es tal que, según Jansen, en 149 casos de estas complicaciones intracranianas, 49 eran abcesos extra-durales, y para Grunert el 70 % de los abcesos

extradurales totales están situados en la fosa zigmoidea. Körner refiriéndose solamente á los abcesos, flebitis y meningitis, consecutivas á lesiones del oído, encontró sobre 115 autopsias de enfermos muertos por estas complicaciones 63 flebitis, 61 abceso, de los cuales los del lóbulo temporal doblemente frecuentes que los del cerebelo.

Las lesiones del oído que pueden ser el punto de partida de complicaciones intracranianas están constituídas por: 1º, inflamaciones agudas ó crónicas de la caja ó del oído interno; 2º, masas colesteomatosas infestantes situadas en el oído medio; 3º, lesiones óseas del temporal que acompañan con frecuencia las inflamaciones del oído; 4º, lesiones óseas primitivas de naturaleza específica, entre las cuales se encuentra en primer término la tuberculosis.

Las inflamaciones agudas del oído son de todos los factores de complicaciones cerebrales las que intervienen con menor frecuencia. Así, por ejemplo, Gumert ha encontrado que, sobre 100 abcesos encefálicos de origen otítico, 9 eran consecutivos á lesiones agudas y 91 á crónicas. El carácter agudo de la inflamación del oído parece predisponer á los abcesos extra-durales, más que á cualquier otra complicación intracraniana.

Las inflamaciones crónicas del oído son la causa más frecuente de complicaciones endocránicas y provocan de preferencia, flebitis de los senos, abcesos encefálicos y meningitis.

La probabilidad de la propagación de las supura-

ciones crónicas aumenta cuando coexisten masas de colesteatoma capaces de destruir la mucosa y de perforar las paredes óseas del oído. Los colesteatomas se encuentran ya sea en la caja del tímpano, "aditus ad antrum" ó apofisis mastoidea y consisten en masas grumosas, caseosas y aun verdaderos tumores, constituídos por células epidérmicas, imbricadas á la manera de un bulbo. Reconocen por origen ordinariamente un ingerto epidérmico haciéndose en una parte del oído medio y volviéndose el punto de partida de un neoplasma que no tiene ninguna tendencia á la eliminación espontánea, pero por el contrario que ahueca una cavidad más y más espaciosa y destruye adelante de ella el tejido óseo que la rodea; muy comunmente á consecuencia de una inyección los enfermos arrojan pedazos epidérmicos de coloración gris amarillo, ordinariamente fétidos que no tardan en volver á reproducirse y ser arrojados nuevamente en otro lavaje, pero frecuentemente cuando se va hacer la eliminación aparecen fenómenos dolorosos, cefalalgia, vértigos, fiebre, signos de una complicación. Los colesteatomas, pues, produciendo cavidades y fracturas en los huesos forman vías fáciles para la propagación de la infección, la dirección que toma esta depende del sitio en donde ha actuado el colesteatoma. Según Virchow una cuarta parte de las supuraciones mortales del encéfalo han tomado su origen en colesteatomas del oído medio. Se vé pues la gran importancia que tienen los colesteatomas en la producción de los

abcesos extra-durales, puesto que con mucha facilidad actúan destruyendo la delgada lámina vítrea que separa el antro de la fosa zigmoidea y dan lugar á la irupción del pus en ella.

Las lesiones óseas del temporal facilitan la propagación de la infección hácia el exterior del cráneo, y á veces ellas mismas son el punto de partida de la infección. Cuando estas lesiones se localizan en la cara posterior del antro, pueden producir y producen á menudo, colecciones purulentas extra-durales que se alojan en el ángulo petro-mastoideo.

Las complicaciones intracranianas de origen otítico pueden producirse por dos mecanismos diferentes: 1º Cuando el pus del oído medio contenido en las cavidades de la caja y de la apófisis mastoidea, no puede evacuarse por la vía natural que es el conducto audítero externo, ya sea, porque la membrana del tímpano no está perforada ó lo está en un punto no declive ó insuficiente, ó porque el espesamiento inflamatorio de la mucosa del oído impide su salida, entónces el pus trata de abrirse paso á través de las paredes óseas que le ofrecen menos resistencia y obtendrá tanto más fácilmente este pasaje cuanto mayor sea la virulencia de la infección, por ejemplo en la escarlatina é influenza maligna, y cuanto menor sea la resistencia del terreno en el cual actúa.

La pared ósea menos resistente está constituida por el "tegmen tympani", laminilla ósea sumamente delgada y atravesada por numerosos tractus

fibrosos, vestigios de sus vasos embrionarios, los cuales representan verdaderos puntos débiles que son fácilmente atravesados por el pus.

Las paredes del antro y de las células mastoideas ofrecen una desigual resistencia á la propagación del pus. La pared antero-externa con frecuencia se deja atravesar por el pus y se ve á éste salir por el espacio perforado retromeático.

La pared inferior del antro, junto con el sistema de células que desembocan en él, forma á veces la vía por el cual el pus se fragua una salida hacia la cara profunda y borde posterior del músculo externo-cleido-mastoideo, produciendo la mastoiditis llamada de Bezold.

La pared posterior del antro, llamada también lámina interna, es de todas las paredes del antro la menos resistente y la que más fácilmente se deja atravesar por el pús, el cual coleccionándose en el ángulo petro mastoideo forma los abcesos extradurales de esta región. Esta localización del pus está además facilitada, porque frecuentemente, según Politzer, la lámina interna ó vítrea falta en una extensión más ó menos considerable.

Como no es nuestro objeto describir cada una de las lesiones intra ó extracraneanas producidas por el pus al difundirse en todas las distintas direcciones que puede tomar, solamente estudiaremos el abceso extra-dural del ángulo petro-mastoideo, y por esto hemos de considerar su única vía, es decir, la pared posterior del antro.

El pus al pasar al través de la lámina vítrea, se halla en la fosa zigmoídea y allí no encuentra

resistencia de ninguna especie que le impida su colección en este sitio, (ángulo petro mastoideo), á causa de la débil adherencia que tienen en este punto la duramadre y el seno lateral que aquella engloba. La duramadre generalmente prolifera su pared externa, y de esta manera defiende, no solamente el seno lateral, sino también el cerebelo, se forma así el abceso extradural del ángulo petro mastoideo. Este abceso puede quedar largo tiempo como entidad mórbida, ser la única localización del pus salido del antro y quedar en este estado un tiempo más ó menos grande.

Otras veces desde el principio, y aún el abceso extradural estando ya formado, puede el pus desprender la duramadre y perforarla dando lugar según que sea á la altura del seno lateral ó cerebelo á flebitis del seno ó á abcesos del cerebelo.

En el segundo mecanismo el factor que predomina es la lesión del hueso, siendo él el punto de partida de una infección, que se propaga en una dirección dada, dirección que depende como lo ha establecido Körner del sitio de la lesión ósea. Las alteraciones del "tegmen tympani" son el punto de partida de una infección que se propaga hacia la fosa cerebral media y que produce de preferencia abcesos cerebrales y meningitis y más rara vez abcesos extradurales. La rareza de los abcesos extradurales del lóbulo temporal, se debe á las adherencias sólidas que tiene la duramadre con la cara superior del peñasco, adherencias que impiden la colección extradural del pus y que obligan á este último á perforar precozmente la dura madre con lo

cual determina abscesos del lóbulo temporal ó meningitis.

Las lesiones óseas de la pared posterior del antro pueden ser el punto de partida de una infección que se difunde siempre hacia la fosa cerebelosa. Esta infección puede determinar la formación de pus, el cual se colecciona fácilmente entre la dura madre y el hueso, debido á las débiles adherencias que existen entre estas dos últimas y esto explica porque los abcesos extra-durales de la fosa cerebelosa son mucho más frecuentes que los de la fosa cerebral media. "Es una verdad que nosotros debemos tener siempre presente y es que en toda mastoiditis aguda, mientras que nosotros cuidamos la cortical externa, se producen hácia la parte central lesiones más rápidas, más constantes y más graves. Nosotros observamos la pared externa pero ignoramos lo que se pasa en la profundidad; ella es el muro detrás de la cual se pasa alguna cosa y que desgraciadamente nada lo atestigua" (Lermoyez).

Á veces la infección en lugar de determinar la formación de una colección extra-dural, se propaga directamente al seno lateral ó al cerebelo para dar lugar á una plebitis del seno ó á un abceso cerebeloso. Esto último está favorecido en estas alteraciones crónicas de los huesos, porque la inflamación lenta y persistente trae la producción de adherencias entre el hueso y la substancia cortical del cerebelo con las meninges que la envuelven y estando atravesada esta masa por vasos neoformados que representan verdaderos

puntos débiles que son fácilmente penetrados por el pus.

El abceso extradural del ángulo petro-mastoideo, está situado generalmente en la cara posterior de la roca, ocupando el sitio que llenaba el seno lateral en la fosa zigmoidea y el ángulo petro-mastoideo. Está limitado hacia atrás por la duramadre; hacia afuera del lado de la porción mastoidea suelen estar limitados por una redondela cartilaginosa como en el caso de Chipault; hacia adelante ocupan toda la altura de la porción externa de la pared posterior de la roca. De estas paredes que lo limitan, la ántero-externa comunica á veces ampliamente con el antro, en otros casos se presenta con trayectos fistulosos pequeños pero reconocibles por el estilete, y por último, la pared posterior del antro nó presenta lesiones óseas visibles, estando la mucosa del antro recubierta de pus y friable. De tal manera que, como Grunert lo dice, á propósito de su estadística sobre 20 casos de estos abcesos por él estudiados, en una buena parte no había lesiones del hueso de la cara posterior del antro, habiendo ido la infección seguramente á lo largo de los tractus fibrosos, vestigios de los vasos embrionarios que la atraviezan ó á lo largo de las venas que pueden persistir.

El volúmen que estos abcesos pueden alcanzar varía muchísimo, generalmente no alcanzan dimensiones mayores de la de una nuez.

El pus que encierran es generalmente espeso uniforme, de una coloración amarillo verdosa y de una gran fetidez, sin embargo, esta es menor que la

de los abcesos intraencefálicos. En cuanto á los microorganismos encontrados en él, han sido poco estudiados y hay mucha divergencia entre los que han examinado esta cuestión pero en general se encuentran el neumococo, el estrepto y estafilococo y á veces el de la grippe al estado de pureza.

En esta complicación de las afecciones del oído, como sucede por otra parte en todas las complicaciones consecutivas á estas lesiones, se ve la preponderancia del lado derecho sobre el izquierdo, preponderancia tal que, según Jansen, de 49 casos de estos abcesos encontró 32 á la derecha y 17 á la izquierda. Esto es debido, según Körner á que la duramadre y el seno lateral penetran más profundamente y descienden más sobre el temporal derecho que el izquierdo. La forma del cráneo tiene influencia según Körner en estas complicaciones, así es más frecuente observarlas en los cráneos braquicéfalos.

Teniendo en cuenta la edad, se ve que estas complicaciones son más frecuentes en los tres primeros decenios de la vida, que ulteriormente.

Estos abcesos generalmente únicos, pueden en algunos casos coexistir con abcesos del cerebro ó cerebelosos, de tal manera que se pueden presentar los extra é intra cerebelosos unidos por una fístula formando un verdadero absceso en botón de camisa. La coexistencia de varios abscesos es para Gowers de 13 %, mientras que N. Pitt no encuentra sinó un caso sobre veintiocho.

La coexistencia de estos abcesos y las fletitis del seno son menos raros, sobretodo se pueden obser-

var en los casos en que el abceso extra-dural se ha abierto en el seno, lo que es más común en los abcesos debidos á procesos crónicos, puesto que en estcs casos la duramadre no presenta sinó espesamientos circunscriptos y aislados lo que esplica su fragilidad. Segun A. Forselles en el 25 % de las flebitis del seno lateral se encuentran estos abcesos extra-durales.

III

Lo más generalmente como lo sostienen Piqué y Mauclair, los abcesos extra-durales del ángulo petro-mastoideo tienen una evolución latente ó pasan desapercibidos dentro del cuadro que produce una mastoiditis grave. Otras veces se presentan con la sintomatología que corresponde, en general, á las complicaciones intracraneanas de las supuraciones.

La evolución insidiosa está bien clara en la siguiente historia, cuyo cuadro clínico responde únicamente á la mastoiditis que la enferma tenía: Carmen Casas, de 8 años de edad. Entra al servicio de niños del Hospital San Roque· Antecedentes de familia: padre actualmente enfermo del hígado, madre muerta á consecuencia de una pulmonia. Tiene una hermana sana. Antecedentes personales. A los tres años refiere la familia, á tenido un tumor en el cuero cabelludo que no sabe precisar de qué naturaleza. A los 5 años supuración de ambas fosas nasales que curó en 4 meses. A los 6, fiebre, decaimiento, diarrea sanguinolenta que duró 15 días (¿fiebre tifoidea?)

durante esta enfermedad, apareció una supuración del oído izquierdo en cantidad abundante y que ha continuado hasta ahora. Desde hacen 8 días tiene fiebre, decaimiento, pérdida del apetito, mucha sed, dolor en la apofisis mastoidea izquierda, dolor que le ha ido aumentando gradualmente. La región de la apofisis mastoidea izquierda está tumefacta, dolorosa á la presión. Temperatura 37°9. Persistencia del surco auricular mastoideo. Operación Doctor Repetto. Cloroformo. Incisión curva retroauricular que llega hasta el hueso; en la extremidad inferior de la incisión debajo de la punta mastoidea se abrió un abceso que dejó salir regular cantidad de pus amarillo, espeso, sobre la apofisis no había pus. Se desnuda con legra el labio anterior de la herida hasta poner bien á descubierto el orificio externo, la espina suprameática y la cresta temporal. Se trepana con escoplo en el sitio de elección y se hace un trayecto que tiene casi un centímetro de profundidad; á partir de aquí se abandona el escoplo y se escava con una cureta muy pequeña; la cureta saca virutas óseas y fungosidades, y por último, la cureta entra en una pequeña cavidad y sale un borbotón de pus amarillo espeso. Se irriga y se hace salir todo el pus; se explora la cavidad con el estilete y se encuentra que el estilete entra á la cavidad en una profundidad de 18 milímetros, esta cavidad tiene paredes duras salvo adentro y atrás, donde la punta del estilete es detenida por un tejido blando (duramadre). Se tapona la cavidad del antro con gasa yodoformada, se estrecha la herida de las partes blandas con dos

puntas de crín. En los cambios de curación después de la operación se notó que en la cavidad de la trepanación había un poco de pus que subía y bajaba con las pulsaciones de la enferma, pero que no se veían secando la cavidad. Sobre la cicatriz quedaron dos fístulas. La temperatura que el día de la operación era de 37°5 descendió en los días siguientes paulatinamente á la normal. Diagnóstico: otitis medio supurada, mastoiditis, abceso extradural del ángulo petro-mastoideo.

Esta evolución latente del abceso del ángulo petro-mastoide no es de extrañar puesto que se sabe que el encéfalo es compresible y que dentro de cierto grado la compresión no hiere la integridad funcional del órgano.

Se ha tratado de determinar por medio de experiencias el límite de reducción del espacio intracraniano reservado al encéfalo. Así Pagenstecher, inyectando en el cráneo de perros un líquido coagulable, encontró que el cráneo puede permitir que una substancia ocupe del 3 al 5 % de su volúmen sin provocar signos de compresión cerebral.

Si se admite que el contenido del cráneo humano es de 1300 á 1400 cc. entonces podrá soportar que un cuerpo estraño ocupe hasta 91.1 cc. (Koenig) sin producir síntomas de compresión.

¿Como se explica, que siendo el encéfalo formado de una tan delicada y disgregable substancia, encerrada en una cavidad ósea casi inestensible, en el cual una leve lesión un coágulo de hemorria capilar puede traer accidentes graves, y en el cual la circulación sanguínea juega un rol tan importante que permite á

Charcot decir, que lo que domina la patología del encéfalo es su sistema vascular, en que la célula nerviosa menos que toda otra puede soportar la privación momentánea de su nutrición, como se explica pues que pueda sin producir síntomas de compresión, permitir que un cuerpo extraño ocupe el 5 % de su volúmen? Esto es debido, segun D'Antona, el rico sistema vascular, á los espacios subaracnoides y á las cavidades ventriculares conteniendo el líquido céfalo-raquídeo.

Así se vé, que en los diferentes estados fisiológicos, la espansión encefálica se hace sitio gracias á la restrinción de todo el sistema arterio-venoso pero especialmente del líquido céfalo-raquídeo. Resuelta pues, que cuando una substancia extraña ocupa una parte de la cavidad craniana sustrae al espacio destinado á la circulación del líquido céfalo-raquídeo.

Así se vé en las intervenciones en donde hay compresión cerebral, el espacio sub-aracnoideo no tiene ni una gota de líquido.

Esta tolerancia del encéfalo varía según el sitio y modo con que es aplicada la compresión, ya sea lenta ó brusca, limitada ó difusa y también varía con la resistencia del individuo; así los jóvenes fuertes la resisten más que los viejos débiles (D'Antona).

Grunert trae una estadística de 35 casos de abcesos extra-durales, de los cuales el 70 % eran del ángulo petro-mastoideo y de estos 20 casos no presentaban ninguno de los síntomas inherentes á una compresión encefálica, apesar de ser algunos

abcesos del tamaño de una nuez, el autor se fundó para su diagnóstico de abceso del ángulo petromastoideo á causa de que las lesiones reconocibles del oído medio no explicaban su naturaleza tan rebelde, como era en la mayoría de sus casos y además por la existencia de la cefalálgia.

Sin embargo, no siempre esta latencia es absoluta; así Broca dice que hay ciertamente abcesos encefálicos que parecen latentes hasta que producen rápidamente la muerte abriéndose en las meninges ó los ventrículos. Pero un estudio clínico atento evitará estas sorpresas desagradables. Después de un período de latencia absoluta, mas ó menos largo, estos abcesos se manifiestan por crisis de intensidad variable, con remisiones más ó menos precisas, bastando que se vigile atentamente la sequedad de la lengua, los accesos febriles irregulares y mediocres, algunas náuseas, constipación, dolores, inapetencia, adelgazamiento, irritabilidad de carácter, inaptitud á los trabajos intelectuales de alguna duración para poder sorprender la evolución de uno de estos abcesos.

Generalmente los abcesos extra-durales afectan una evolución insidiosa que transcurre de una manera absolutamente latente; en otros casos son acompañados de una sintomatología compleja, pero que no permite diferenciarlos de las otras complicaciones intracraneanas de orígen otítico.

Cuando la colección purulenta extra-dural ha traspasado el grado de tolerancia del encéfalo para los cuerpos extraños que ocupan la cavidad intracraneana, se presentan los síntomas de compre-

sión que dependen, no solamente como lo sostiene Virchow, de la anemia cerebral, especialmente la capilar, sinó también, como lo sostiene D'Antona, á que la fuerza mecánica de la compresión disgrega, separa, lacera los elementos nerviosos.

Así D'Antona englobando todas las causas capaces de aumentar la presión intracraneana, distingue los grados de compresión en tres, según la intensidad, naturaleza de la causa y de la relativa manifestación. Un primer grado en el cual hay solamente anemia y los consiguientes disturbios de las células ganglionares que se manifiestan por cefalálgia, insomnio, delirio, irritabilidad, á veces vómitos y convulsiones. En el segundo grado hay ya denutrición de los elementos nerviosos y por consecuencia fenómenos de depresión con un estado comatoso y descenso de la energía del pulso y respiración. Un tercer grado en el cual hay ya una destrucción y mortificación de los elementos nerviosos que se traduce por una abolición funcional completa, de donde parálisis y anestesia.

Algunos autores, entre ellos Bergmann. reunen los síntomas de las complicaciones intracraneanas en tres grupos. Primer grupo ó de síntomas de infección: fiebre generalmente baja, y discontínua. Según Mackin, cualquier curva térmica elevada é intermitente es índice de toda otra complicación intracraneana ménos de un abceso que presenta generalmente una fiebre poco elevada (38°) irregular y discontínua. Además existen malestar, sobretodo á la tarde, constipación, falta de

apetito, horripilación, decaimiento notable y el autor sostiene que las crisis bruscas son más bien de mastoiditis que de abceso. En el segundo grupo ó síntomas debido á la compresión, se encuentra: la cefalálgia, generalmente más intensa á la tarde y que aumenta lo más á menudo junto con la temperatura, otras veces es brusca en su aparición y llega rápidamente á su mayor grado de intensidad; á la percusión de la cabeza el dolor aumenta, se observan vómitos, no solamente cuando el indivíduo está en movimiento sinó también cuando está en reposo, bradicardia, que aumenta en general correlativamente con la temperatura, pero en este grupo para el autor el principal síntoma es la neuritis, el edema de la papila óptica.

En el tercer grupo se encuentran los síntomas focales que serían los más importantes sinó faltaran muy á menudo, á pesar de ser en algunos casos colecciones enormes las que se encierran en el interior de la cavidad intracraneana.

Estos síntomas focales dependen de la inhibición funcional de ciertas zonas del encéfalo, y su presencia es poco pudiente en los abcesos extradurales.

En los casos que siguen puede verse claramente toda la variedad sintomatológica que suelen presentar los abcesos extra-durales. Caso de Broca: Niña de 8 años, que á consecuencia de una angina catarral, le sobrevino una otitis supurada, acompañada de cefalalgia, hinchazón y rojez de la región retro-auricular, sin dolor delante del tragus ni á la tracción del pabellón.

Este caso nos presenta como interesante la cefalálgia. La cefalálgia es uno de los síntomas más constantes en todas las complicaciones de la otitis y es debida no al aumento de presión intracraneana sinó á la distensión, compresión ó inflamación de la duramadre.

El dolor es á veces generalizado, otras veces localizado con mayor ó menor intensidad en el foco; suele ser provocado ó aumentado por la percusión en un punto determinado. Según Broca éste dolor provocado es generalmente un dato infiel para servir á la localizáción del abceso.

M. Macewen sostiene que la percusión es generalmente indolora en los casos de un abceso cerebeloso y que el sonido de percusión es especialmente claro en estos abcesos debido á que la compresión sobre el 4º ventrículo, dilata los ventrículos laterales y por lo tanto trae un adelgazamiento de la capa de substancia encefálica.

La cefalálgia no puede servirnos para hacer el diagnóstico diferencial del abceso del ángulo petromastoideo con las otras complicaciones intracraneanas; sin embargo en la meningitis, esta cefalálgia es mucho más intensa y está acompañada de hiperestesia de la vista, del oído y del tacto, lo que no existe en los abcesos encefálicos.

En general los abcesos del ángulo petro-mastoideo están acompañados de bradicardia. Así se ve en el caso de P. Koch, una niña de 16 años, con otorrea crónica supurada del oído izquierdo, con vómitos, decaimiento, bradicardia, enflaquecimiento rápido. Esta bradicardia es un síntoma que depende

de la compresión intracraneana, que D'Antona coloca entre los del 2º grupo de su clasificación, es decir los que dependen de la denutrición de la célula ganglionar, así es que es un síntoma que se encuentra no solamente en los abcesos del ángulo petro-mastoideo sino también en todas las complicaciones intracraneanas de las otitis. Para Brun la bradicardia acompañada de un estado semicomatoso son para él los mejores síntomas de abceso encefálico. En la meningitis el pulso puede llegar á hacerse bien pronto frecuente é irregular y en la trómbosis del seno es generalmente muy frecuente y rápido.

P. Koch, en su observación, llama la atención sobre el enflaquecimiento rápido de los enfermos portadores de un abceso del cerebelo, lo que llevaría á demostrar y confirmar la teoría de Lucchani, quien dá al cerebelo la función de centro esténico.

La fiebre existe en los abcesos del ángulo petro-mastoideo más frecuentemente que en los abcesos intraencefálicos, aunque la curva térmica es en general muy poco elevada. Zeller sostiene que la fiebre como síntoma de complicación intracraneana, habla más bien en favor de un abceso extra-dural ó trómbosis del seno, que de un abceso intraencefálico, y Hoppenhein dice que la fiebre no pertenece á la sintomatología regular de los abcesos intraencefálicos y que muchas veces se debe hacer el diagnóstico de estos abcesos sin haber observado la más ligera elevación térmica.

Pero mientras que en uno de los casos del Hospital San Roque no se observa una elevada

curva térmica, en el otro caso que se transcribirá más adelante y en el siguiente caso de Southan se la ha observado. Niña de 14 años de edad, con otorrea antigua, con síntomas mastoideos, excepción hecha del dolor á la presión, presentaba una temperatura de 40°, tenía 120 pulsaciones, neuritis óptica y gran decaimiento de la enferma. Los casos de Grunert no presentaban fiebre. La fiebre pues, no nos puede servir como signo que dé mayores datos para el diagnóstico diferencial entre esta complicación y las otras, sin embargo en la meningitis, la temperatura es generalmente más elevada y más brusca en su aparición, mientras que en la trómbosis del seno lateral, existen escalofrios intensos y repetidos, con fiebre alta y variaciones piouémicas de la misma.

La neuritis óptica, observada en el caso de Southan, se presenta rara vez segun Jansen en los abcesos extra-durales del ángulo petro-mastoideo, mientras que es frecuente encontrarla en las otras complicaciones intracraneanas.

En un caso de Hansberg: muchacha de 12 años, con otorrea izquierda crónica, con pus muy fétido, presentando dolores en la región occipital y mitad izquierda de la cabeza, se observaban también náuseas, vómitos y rigidez de la nuca. Los vómitos y los vértigos presentados en este caso de abceso extra-dural del ángulo petro-mastoideo, pertenecen al grupo de síntomas debidos á la compresión encefálica y á este título pueden observarse también en los abcesos intraencefálicos. Según Jacobsen los vómitos son sobretodo frecuentes en las afecciones

extra-durales. Pero fuera de que su ausencia ha sido constatada en los dos casos del Hospital San Roque y que por otra parte este síntoma no se encuentra sinó con raras excepciones entre los que traen las numerosas historias de abcesos extra-durales, estos vómitos tienen los mismos carácteres que los que dependen de las otras afecciones intra-cranianas, es decir que se producen sin esfuerzo alguno de parte del enfermo, siendo más bien simples regurgitaciones, y no pueden por lo tanto servirnos por sí solos para el diagnóstico diferencial.

La rigidez de la nuca es ya sí un síntoma casi exclusivo á las afecciones del cerebelo, al ménos no se la encuentra en los abcesos del cerebro, pero su existencia no permite distinguir si es debido á abceso extra-dural, intracerebeloso ó á una meningitis. Pero en los abscesos del ángulo petro-mastoideo es en general más ligera que en las otras afecciones.

En las afecciones del laberinto tambien se observan vómitos, vértigos y cefalálgia, pero estos síntomas se manifiestan inmediatamente despues de la aparición de la otitis, se distingue de las otras complicaciones, debido á que se presentan desde el comienzo de una otitis, lo que se observa en general en estas otras complicaciones.

En un caso observado por Passow: hombre de 35 años, con supuración en el oído derecho, presentaba una contractura de los miembros inferiores, con ausencia del reflejo patelar, vértigo, cefalálgia, rígidez de la nuca, escalofríos, dolor adelante y atrás del pabellon de la oreja. El

autor trepanó y encontró un absceso extra-dural del ángulo petro-mastoideo, pero no indica si encontró trómbosis del seno lateral como lo hace sospechar su sintomatología. Sobre todo le llama la atención al autor la ausencia del reflejo patelar y contractura de la rodilla, fenómenos que desaparecieron conjuntamente con el descenso de la temperatura, y observa que Stenberk observó igualmente un caso con ausencia del reflejo patelar y sostiene haber encontrado su ausencia en tres casos de trombo-flebitis

Los abcesos extra-durales del ángulo petro-mastoideo pueden provocar síntomas focales cerebelosos cuando han alcanzado cierto volumen; estos síntomas consisten, como se sabe, en pérdida del equilibrio, incoordinación de los movimientos, lo que se traduce por la imposibilidad de mantenerse firme de pie y de marchar en línea recta.

Estos síntomas dependen de la inhibición del vermes cerebeloso provocada por compresión directa ó indirecta del mismo.

La localización del pus en el absceso extra-dural petro-mastoideo, localización que dista mucho del vermes y que no puede ejercer sobre él compresiones indirectas de mucha intensidad, explican por qué los síntomas focales cerebelosos son tan raros en estos abcesos. Sin embargo ellos han permitido á Broca hacer el diagnóstico en un caso, diagnóstico que fué confirmado por la operación.

Por lo demás el diagnóstico diferencial entre un abceso extra-dural del ángulo petro-mastoideo y uno cerebeloso no tiene en la práctica mayor impor-

tancia, porque el tratamiento que ha de hacerse en cualquiera de los casos permitirá reconocer de que clase de colección se trata.

Se ve por la revista que se ha hecho de los diferentes casos de abcesos extra-durales del ángulo petro-mastoideo que cuando dejan de ser latentes, para presentar síntomas, estos no constituyen una sintomatología propia para permitirnos su diagnóstico.

Toynbee, sostiene que se puede hacer el diagnóstico del sitio que ocupa el abceso, determinando saber, por medio del exámen del oído medio hecho por el conducto auditivo externo y ayudado por la sonda acodada, el punto del oído que presenta una lesión ósea, puesto que se sabe que es la lesión ósea la que dirige el pus. Así este se encontrará coleccionado en la fosa cerebral media, ó lóbulo temporal, cuando la lesión ósea tenga su sitio en el "tegmen tympani" y en la pared superior del antro; en la fosa zygmoidea y ángulo petro-mastoideo en las lesiones oseas de la cara posterior del antro; igualmente han seguido esta vía los cerebelosos y las flebitis del seno lateral, mientras que los del laberinto que han empezado generalmente por lesiones de la pared interna de la caja dan lugar á abcesos bulbares.

Esto sería efectivamente de una gran ayuda para el diagnóstico si, como lo hacen observar Broca y Maubrac, se llenaran siempre estas dos condiciones en su exámen: 1º, que en el oído medio un solo punto estuviera enfermo y 2º, que el examen clínico permitiera una determinación exacta

y completa de las lesiones óseas; pero desgraciadamente esto no es posible, la sonda acodada puede cuando más dar una probabilidad pero nunca la certidumbre.

Entónces como dice P. Koch que tiene bastante práctica en estos abscesos, pues presenta una estadística personal de 24 casos y además ha encontrado en la literatura médica 105 casos, habrá que recurrir generalmente á hacer el diagnóstico por exclusión, acordándose que en las trómbosis del seno lateral generalmente hay escalofrios intensos y repetidos, temperatura elevada con variaciones piohémicas, rigidez de la nuca, contractura de los músculos del lado opuesto á la región atacada, vértigos, vómitos, embolias metastáticas pulmonares. Edema de la mitad correspondiente de la cara, hinchamiento y edema mastoideo, edema de la nuca, éstasis venoso en el cuero cabelludo, hinchazón de la conjuntiva, exoftalmía, mistagmus, dilatación pupilar. Jugular interna dolorosa y dura que desciende como una cuerda en la región cervical, rodeada por un empastamiento general de los tegidos que la circundan, ganglios infartados. En el abceso del cerebro fiebre baja y discontínua ó ninguna elevación térmica, malestar, constipación, náuseas, vómitos, falta de apetito, horripilación, cefalálgia, bradicardia, retardo de las funciones psíquicas, sonnolencia, apatía, debilitamiento de la memoria y atención, lentitud de comprensión; el conocimiento conservado pero el paciente está generalmente estúpido. Parálisis del facial acompañada á veces

de convulsiones generalizadas, ceguera verbal y afasia que no depende solamente de una lesión de la corteza sinó también por compresión de las vías respectivas.

En el abceso del cerebelo los síntomas predominantes son: rigidez de la nuca, vómitos y vértigos más frecuentes, ataxia de los movimientos, dilatación pupilar, reacción débil de las pupilas, desviación conjugada de los ojos y ptosis. En el abceso extra-dural se observan igualmente todos los síntomas del abceso cerebeloso menos los de foco, y presentan como particularidades: una fiebre más alta en general, una rigidez de la nuca menos pronunciada y vómitos muy frecuentes.

IV

El abceso extra-dural del ángulo petro-mastoideo puede quedar largo tiempo siendo el único punto donde se ha localizado el pus, producido á consecuencia de lesiones del oído medio. Puede entonces quedar como una entidad mórbida puesto que no es su evolución seguir desprendiendo la duramadre, que reviste la fosa cerebelosa hacia atrás de él, porque para su desarrollo el pus del abceso extra-dural se acumula á lo largo del seno lateral.

Sin embargo no se debe contar con esta benignidad del abceso, puesto que si no produce á menudo complicaciones, puede á causa de su sitio y relaciones producirlas con facilidad.

Así el pus puede perforar la duramadre y el seno y traer como consecuencia complicaciones tan graves como son las flebitis del seno lateral y los abscesos del cerebelo. El pus localizado en el ángulo petro-mastoideo puede seguir desprendiendo la duramadre que tapiza la fosa cerebelosa yendo el pus á acumularse en la parte declive de ella y formar así un abceso extra-dural

de la fosa cerebelosa, que á su vez puede perforar la duramadre y producir un abceso cerebeloso.

Otras veces no se produce la marcha directa del pus, sino que la inflamación que provoca su presencia en la duramadre, puede extenderse hasta las meninges y substancia cortical del cerebelo, produciendo una meningitis que puede quedar ya localizada ó generalizarse y producir así una complicación de un pronóstico tan fatal.

Estas diversas complicaciones del abceso extradural no se producen solamente cuando él está encerrado por sus paredes, sinó también cuando después de abierto, su drenaje se efectúa defectuosamente. Estas complicaciones que pueden observarse en estas circunstancias están bien marcadas en la siguiente historia del servicio de niños del Hospital San Roque.

María Lavagnino, de 5 años de edad. Antecedentes de familia: tiene padres y tres hermanos sanos. Antecedentes personales: completamente sana hasta hace dos meses, que empezó á quejarse de algunos dolores en el oído izquierdo. Al mismo tiempo notaron los padres una supuración de ese oído. Esta supuración era escasa, hace una semana la supuración se ha hecho más abundante, ha empezado á hinchársele todo el pabellón y después la mitad de la cara. Ha habido fiebre y dolores espontáneos poco apetito. Estado actual: Presenta edema muy marcado en toda la mitad izquierda de la cara, párpados y carrillos, el ojo izquierdo no lo puede abrir. Por el conducto auditivo externo

asoma un poco de pus cremoso amarillo con reflejos verdes. El pabellón de la oreja izquierda está desviado hacia adelante, y atrás de él sobre la apofisis mastoidea hay una colección fluctuante que ocupa una zona circular de unos 3 centímetros de diámetro, con piel roja. La niña conserva su inteligencia, pronuncia mal las palabras por la hinchazón de la mitad izquierda de los labios, mueve todos sus miembros. La temperatura no llegó á 38°. En una primera intervención se abre el abceso superficial mastoideo, se encuentra la apofisis denudada de su periostio, sin lesión ósea visible; se drena esta cavidad y desapareció el edema de la mitad izquierda de la cara. Días después se notó una colección fluctuante sobre el temporal y la temperatura subió á 40°; se agrandó y profundízó la incisión hacia la región temporal y salió pus abundante y fétido. Al día siguiente la niña está postrada, temperatura 38°8', pulso 140, regular, igual, buena tensión, apática con somnolencia; como hay acumulación de pus se agranda nuevamente la incisión. Al otro día la niña está postrada, pérdida del conocimiento. Paresia y ligera contractura del brazo derecho, rigidez ligera de la nuca, asimetría facial, pulso frecuente, regular, temperatura 39°2. Se interviene, prolongando hacia arriba la incisión mastoidea; denudada la apófisis no se nota nada de anormal en el hueso, se trepanó atrás y un poco arriba del auditivo, saltando una lámina ósea se ve pus, se prolonga la trepanación atrás y arriba y sale mucho pus acumulado entre la duramadre y el hueso, se sacan 20 gramos de pus, se ven los

latidos cerebrales. Se tapona con gasa yodoformada. La fiebre descendió un poco, se mantuvo alrededor de 38°. Pero como ulteriormente la fiebre y los síntomas graves que presentaba la enferma no cedieran se intervino nuevamente, ocho días después drenándose entonces la fosa cerebral media, en la que había mucho pus. La enferma murió dos días despues. En la autopsia se vió que la trepanación mastoidea no había abierto el antro, había llegado á la fosa zigmoidea de donde salió el pus extra-dural. Había además lesiones de meningo encefalitis en todos los lóbulos frontal, parietal y mitad anterior del temporal izquierdo Excudado purulento en el hemisferio cerebral derecho y en la base del cerebelo. Se encontró pus en el interior del ventrículo lateral izquierdo. Diagnóstico: Otitis supurada, mastoiditis, abceso extra-dural petro-mastoideo, meningo encefalitis del hemisferio cerebral izquierdo y meningitis del hemisferio cerebral derecho y base del cerebelo.

En este caso se trataba evidentemente de un abceso extra-dural que al principio tuvo la sintomatología de la mastoiditis. Como se dejaron evolucionar las lesiones del antro, sin abrir á este último, la infección se propagó á las meringes cerebrales.

V

Se ha visto por lo que precede que el diagnóstico de los abcesos extra-durales es casi imposible.

¿Pero cómo, porqué datos podemos sospechar su existencia? Grunert intervino varias veces, porque notaba una desproporción entre las lesiones óseas visibles del oído medio y la persistencia de la supuración. Este será seguramente el mejor criterio para intervenir en los casos en que la operación no esté indicada ya por una mastoiditis.

En los casos en que por una mastoiditis el cirujano deba intervenir, tratará siempre de darse cuenta minuciosa del estado de las diversas paredes del antro y sobre todo de la posterior.

Siendo dado que es el drenaje la única manera posible de tratar un abceso del ángulo petromastoideo, veamos que vias se pueden seguir para su evacuación.

La trepanación por la fosa occipital tiene el gran inconveniente de que como el abceso está situado sobre la roca se tendrá necesariamente que desprender mucho el cerebelo para llegar á él

y fuera de esto el pus de su cavidad drenaria difícilmente por esta vía.

No sucede lo mismo siguiendo la vía general de trepanación del antro, ensanchando el túnel hácia atrás como lo indico en la descripción siguiente de la operación.

Se hace primeramente una incisión profunda y lijeramente curva, á un centímetro atrás del surco retro-auricular, desde la altura del borde superior del pabellón hasta el vértice de la apófisis mastoides. Se procede enseguida á denudar la apófisis mastoidea por medio de la legra hasta poner bien á descubierto los puntos de mira siguientes: porción póstero-superior del conducto auditivo óseo y rama posterior de la apófisis zigomática.

Se trepana en el sitio de elección, es decir inmediatamente detrás del borde posterior del conducto auditivo óseo é inmediatamente debajo de la raíz posterior del arco zigomático. El escoplo debe dirigirse directamente hacia adentro un poco arriba y adelante y cuando haya penetrado á una profundidad de un centímetro, deben redoblarse las precauciones para descubrir el antro. Una vez abierto el antro tres casos pueden presentarse:

1º. El pus del antro y el pus del abceso extradural forman una colección única debido á la desaparición de la pared posterior del antro. En estos casos despues de evacuar completamente el pus, se puede ver los latidos de la duramadre á travez de la brecha consecutiva á la desaparición de la pared posterior del antro.

2º. El pus del antro una vez evacuado se en-

cuentran lesiones más ó menos marcadas de la pared posterior del antro; que consisten principalmente en secuestros pequeños, cloacas estrechas, colesteatemas, etc. En estos casos hay que trepanar la pared posterior del antro, para reconocer la existencia probable del abceso extra-dural.

3º. El pus del antro evacuado, se constata que la pared posterior del antro no presenta alteraciones suceptibles de ser reconocidas. Y aun en estos casos debe trepanarse dicha pared posterior para evacuar el abceso extra-dural que puede coexistir.

De tal manera que nosotros aconsejamos en toda mastoiditis hacer la trepanación del antro, seguida sistemáticamente de la trepanación de la pared posterior del mismo, parezca ó nó alterada. Siempre que se haya reconocido la existencia de un abceso extra-dural petro-mastoideo, se tratará de reducir á una sola cavidad, el antro y la colección extra-dural, poniéndola en amplia comunicación con el exterior. Para conseguir esto último habrá que ensanchar hacia atrás el túnel de la trepanación mastoidea, haciendo desaparecer la cortical interna de la misma, como lo representa la figura adjunta.

CARLOS ROBERTSON.

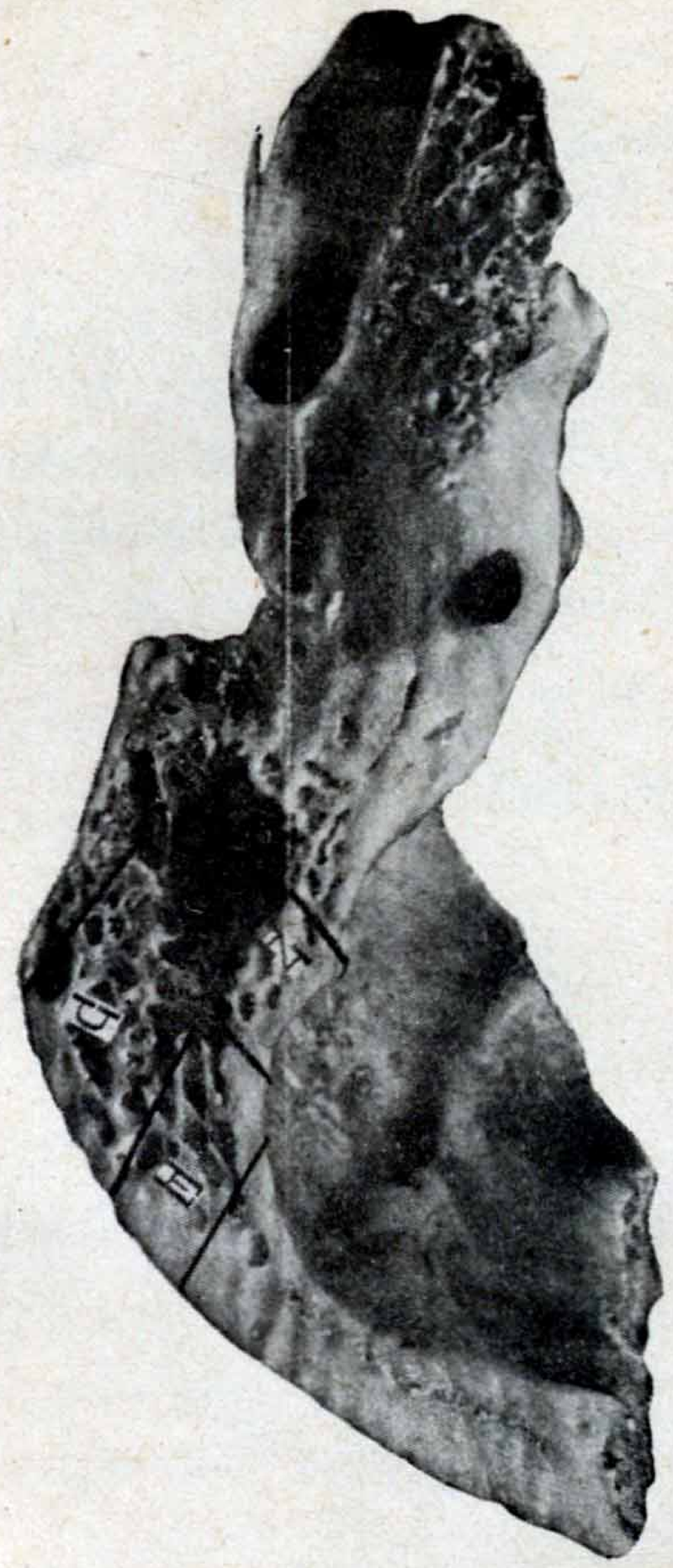

Fig. Nº. 2 — Mitad de un corte horizontal del temporal que pasa inmediatamente debajo de la pared superior del conducto auditivo (Repetto).

U — Trepanación del antro mastoideo.

N — Trepanación de la fosa zigmoidea, destinada á evacuar el abceso extra-dural ó á explorar su existencia.

E — Porción de hueso que debe sacarse para drenar amplia y directamente el abceso antral y el abceso extra-dural.

Septiembre 15 de 1900.

Nómbrase á los señores: Académico Dr. Gregorio N. Chaves, Profesor Titular Dr. Eduardo Obejero y Profesor Suplente Dr. Nicolás Repetto, para que, constituídos en Comisión, se sirvan dictaminar respecto de la admisibilidad de esta tesis.

J. T. Baca.
Dr. Luis M. Acuña.

Buenos Aires, Septiembre 20 de 1900.

Señor Decano:

Transcribo á continuación el acta labrada con motivo de la tesis presentada por el ex-alumno Carlos Robertson:

« En el local de la Facultad, á 20 de Septiembre de 1900, reunida la Comisión que subscribe, encargada de dictaminar respecto de la admisibilidad

de la tesis del ex-alumno Carlos Robertson, que versa sobre «Abcesos extra-durales del ángulo petro-mastoideo», resolvieron admitirla, con lo que terminó el acto.

(Firmado): G. N. Chaves.—E. Obejero. — N. Repetto. — *Zenón Aguilar.*»

Dr. Luis M. Acuña.

Fecha ut supra.

Entréguese esta tesis al interesado para su impresión, debiendo fijarse por Secretaría el día en que haya de ser sostenida.

J. T. Baca.
Dr. Luis M. Acuña.

PROPOSICIONES ACCESORIAS

En el tratamiento de las aneurismas la abstinencia de las toxinas alimenticias es de rigor.

En la peste bubónica, la supuración del bubón es de un pronóstico sumamente favorable.

Hasta el presente, las estadísticas de los resultados de la anestesia por inyección sub-aracnoides de cocaina, no son concluyentes.

BIBLIOGRAFÍA

ALLEN STARR. — *La Chirurgie de l'Encephale — traduit par Chipault.* — 1895.

BERGMANN. — *Congreso de Cirujia Alemán.* — Berlín. — 1895.

» — *Bruns und Mikulicz — Handbuch der praktischen Chirurgie.* — Tomo 1º — 1900.

A. BROCA. — *Complications intracraniennes des otites.* — *Bulletins et memoires de la Societé de Chirurgie.* — T. 22. — 1896.

» —*Otite et mastoidite chroniques, avec abcés extra-durale de la fosse cerebelleuse. In Central Blatt für Chirurgie.* — Nº. 33, año 1900.

» — *Art. des abcés intracraniens dans Traité des Maladies de l'Enfance, par Grancher, Comby et Marfan.* — Tomo 4, año 1898.

A. BROCA ET MAUBRAC. — *Traité de Chirurgie cerebrale.* — 1896.

BRUN. — *Annales de la Societé de Chirurgie.* — Nº. 7, año 1896.

BRUDEL. — *De la lesion de la table interne du crane dans les suppurations de l'oreille. In Central Blatt für Chirurgie.* — Nº. 32 del año 1899.

CHAUVEL. — *Septicemie et septicopyoemie consecutives à l'otite moyenne suppurée. In Central Blatt für Chirurgie.* — Nº. 10, 1893.

CHIPAULT. — *Chirurgie operatoire du systeme nerveux.*

EULESTEIN H. — *Arts. In Central Blatt für Chirurgie.* — Nº. 20, 1896.

FORSELLES A. — *Die durch eitrige Mittelorhentzündung verursachte Lateralsinustrombose. In Central Blatt für Chirurgie.* — Nº. 3, 1894.

GANEDIGO. - *Annales des maladies de l'oreille.* — Año 1898.

D'ANTONA. — *La nuova chirurgia del sistema nervoso centrale.*

C. GRUNERT. *Uber extradurale Abscesse und Eiterungen. In Central Blatt für Chirurgie.* — Nº. 4, año 1898.

HANSBERG. — *Mittheilungen über der otitischen Kleinhirnabscesses.*

HARTMANN. — *Maladies de l'oreille, Annales de.* — 1890.

HOPPENHEIN. — *Die Differentialdiagnose des Hirnabscesses. In Central Blatt für Chirurgie.* — Nº. 9, año 1897.

JANSEN. — *Observaciones de trómbosis de los senos, desde el año de 1881 al 1891. In Central Blatt für Chirurgie.* — Nº. 41 del año 1895.

» — *Berliner Klinischer Wochenschrift — Ueber otitische Hirnabscesse.* — Año 1891, pág. 1160.

JÖEL. — *Beiträge zur Hirnchirurgie. Iu Central Blatt für Chirurgie.* — Nº. 22, año 1895.

KÖRNER. — *Die otitischen Erkrankungen des Hirns., der Hirnhäute und der Blutleiten. In Central Blatt für Chirurgie.* — Nº. 3, año 1894.

KRAMER (GLOGAN). — *Uber extradurale Abscesse in Folge von Erkrankunyen des Schläfenbeins. In Central Blatt für Chirurgie.* — Nº. 42, año 1894.

KRETSCHMANN. — *Beitrag zur Behandlung des otitischen Hirnabscesses. Central Blatt für Chirurgie.* — Año 1893, pág. 1048.

KOCH P. — *Der otitischen Kleinhirnabscesses. In Centrrl Blatt für Chirurgie.* — Nº. 42, año 1897.

LUC. — *Du diagnostic et traitement des abscés encefaliques consecutives au suppurations craniennes. In Central Blatt für Chirurgie.* — Nº. 4, 1897.

MACEWEN W. — *Piogenic infective diseases of the brain and spinal cord. In Central Blatt für Chirurgie.* — Nº. 25, año 1894.

MOURE. — *Congrés Française de Chirurgie.* — 1896.

PATTERSON. — *Dublin Journal of med.* — 1 Juli. 1890.

PASSOW. — *Ein Fall. ven perisinnuosen Abscesses und Sinustrombose mit ausgang in Heilung. In Central Blatt für Chirurgie.* — Nº. 6, año 1896.

PARKIN. — *Two cases of aural pyaemia traeted by operation. In Central Blatt für Chirurgie.* — Nº. 31, 1893.

POULSEN. — *Uber cerebrale Erkrankungen bei der Otitismedia. In Central Blatt für Chirurgie.* — Nº. 4, 1897.

PRITCHARD. — *Pyoemic thrombosis of the lateral Sinus following acute otitis. Sinus opened and internal yugular vein dissected out. — Recovery. In Central Blatt für Chirurgie.* — Nº. 31, año 1893.

SOUTHAM. — *Med. Chronicle.* — Nov. 1889, pág. 107.

STUNSON. — *New York med. Journal.* — 20 May. 1891.

TESTUT. — *Anatomie Humaine.* — T. 3, fascículo 1, 1896.

ZAUFAL (PRAGA). - *Demonstration zweier durch Trepanation geheilter Fälle von Pachymeningitis suppurativa externa. In Central Blatt für Chirurgie.* — Nº. 3, año 1894.

ZELLER. — *Comunicación á la Sociedad libre de Cirujia de Berlin.* — 14 Enero 1895. *In Central Blatt für Chirurgié.* — Nº. 14, año 1895.

WORKMANN. — *Glasgow med. Journal.* — Aug. 1887, pág. 131.