UNIVERSIDAD DE BUENOS AIRES
FACULTAD DE CIENCIAS MÉDICAS

CONSIDERACIONES
SOBRE LOS
PÓLIPOS FIBROSOS
DEL ÚTERO

TESIS PRESENTADA PARA OPTAR AL GRADO DE
DOCTOR EN MEDICINA

POR
RAFAEL O. RODRÍGUEZ
Ex practicante del Cuerpo Médico Escolar (C. N. de Educación)
ex interno del Hospital Rawson

BUENOS AIRES
COMPAÑÍA SUD-AMERICANA DE BILLETES DE BANCO
Calles Chile, 263 y San Martín, 155
1901

UNIVERSIDAD DE BUENOS AIRES
FACULTAD DE CIENCIAS MÉDICAS

CONSIDERACIONES
SOBRE LOS
PÓLIPOS FIBROSOS
DEL ÚTERO

TESIS PRESENTADA PARA OPTAR AL GRADO DE
DOCTOR EN MEDICINA

POR

RAFAEL O. RODRÍGUEZ

Ex practicante del Cuerpo Médico Escolar (C. N. de Educación)
ex interno del Hospital Rawson

BUENOS AIRES
COMPAÑÍA SUD-AMERICANA DE BILLETES DE BANCO
Calles Chile, 263 y San Martín, 155
1901

La Facultad no se hace solidaria de las opiniones vertidas en las tesis. (Art. 162 del Reglamento de la Facultad).

FACULTAD DE CIENCIAS MÉDICAS

Decano

Doctor D. JUAN R. FERNÁNDEZ

Vicedecano

Doctor D. JOSÉ T. BACA

Académicos titulares

Doctor D. LEOPOLDO MONTES DE OCA
» » JOSÉ T. BACA
» » RAFAEL HERRERA VEGAS
» » JACOB DE TEZANOS PINTO
» » EUFEMIO UBALLES
» » JUAN R. FERNÁNDEZ
» » ENRIQUE E. DEL ARCA
» » PEDRO N. ARATA
» » MANUEL BLANCAS
» » ROBERTO WERNICKE
» » PEDRO LAGLEYZE
» » JOSÉ PENNA
» » LUIS GÜEMES
» » ELISEO CANTÓN
» » GREGORIO N. CHAVES

Académicos honorarios

Doctor D. ERNESTO ABERG
» » EDUARDO WILDE
» » MARTÍN SPUCH
» » TELÉMACO SUSINI
» » EDMUNDO NOCARD
» » EMILIO R. CONI

Secretario titular

Doctor D. ZENÓN AGUILAR

Prosecretario

Doctor D. CARLOS ROBERTSON

ESCUELA DE MEDICINA

ASIGNATURAS	CATEDRÁTICOS SUSTITUTOS
Zoología médica	Vacante
Física médica	Doctor Juan J. Galiano
Química médica	» Francisco Bosque y Reyes
Botánica médica	» Lucio Durañona R. S. Kolbe
Química médica	» Francisco P. Lavalle
Histología	» Samuel de Madrid
Anatomía descriptiva	» Juan D. Piñero Joaquín López Figueroa
Patología general	» Gregorio Aráoz Alfaro
Anatomía topográfica	» Avelino Gutiérrez
Fisiología	» Horacio Piñero
Anatomía patológica	» José Badia
Bacteriología	Vacante
Higiene	» Enrique Revilla
Materia médica	» Enrique E. del Arca Angel M. Centeno
Medicina operatoria	» Nicolás Repetto Alfonso Masi
Clínica ginecológica	» Alfredo Lagarde José F. Molinari
Clínica oto-rino-laringológica	» Wenceslao Tello Eliseo V. Segura (en ejerc.)
Clínica dermatológica y sifilográfica	» Maximiliano Aberastury
Patología externa	» Pascual Palma Daniel J. Cramwell
Patología interna	Vacante
Clínica oftalmológica	» Francisco Barraza Teófilo A. Moret
Clínica médica	» Patricio Fleming
Clínica epidemiológica	Vacante
Clínica quirúrgica	» Juan B. Justo
Clínica neurológica	» José A. Esteves José A. Semprum
Clínica médica	» Ricardo Colón
Medicina legal	» Domingo S. Cavia
Clínica quirúrgica	» Diógenes Decoud Alejandro Posadas
Clínica médica	» Julio Méndez Ignacio Allende
Clínica obstétrica	» Fanor Velarde
Toxicología experimental	» Juan Alba Carreras
Clínica pediátrica	» Antonio F. Piñero Facundo Larguía
Clínica médica	Vacante
Clínica genitourinaria (hombre)	» Pedro Benedit
Clínica psiquiátrica	» Benjamín T. Solari
Clínica quirúrgica	Vacante
Clínica obstétrica	Vacante

ESCUELA DE FARMACIA

ASIGNATURAS	CATEDR. TITULARES	CATEDR. SUSTITUTOS
Botánica sistemática aplicada á la farmacia	Dr. Adolfo Mujica	Vacante
Química inorgánica aplicada á la farmacia	» Miguel Puiggari	»
Farmacognosia vegetal y animal	» Juan A. Boeri	Dr. Juan A. Domínguez
Química orgánica aplicada á la farmacia	» Pedro N. Arata	Vacante
Farmacia galénica (Técnica farmacéutica	» J. Manuel Irizar	»
Higiene	» Ricardo Schatz	»
Química analítica toxicológica	» Atanasio Quiroga	»
Ensayo y determinación de drogas	» J. Manuel Irizar	»

ESCUELA DE PARTERAS

ASIGNATURAS	CATEDR. TITULARES	CATEDR. SUSTITUTOS
Parto fisiológico y clínica obstétrica. Parto distósico y clínica obstétrica	Dr. Juan R. Fernández	Vacante

ESCUELA DE ODONTOLOGIA

ASIGNATURAS	CATEDR. TITULARES	CATEDR. SUSTITUTOS
Anatomía, fisiología, patelogía	Dr. León Pereira	Vacante
Cirugía protética, higiene, materia médica y terapéutica dentaria, medicina legal	» Nicasio Etchepareborda	»

Padrino de Tesis:

Académico **Dr. Roberto Wernicke**

A la memoria de mi padre

A mi madre

A mis hermanos

A mi tío

el general Osvaldo Rodríguez

SEÑORES ACADÉMICOS:

SEÑORES PROFESORES:

El objeto de este trabajo con que me despido de la Facultad, donde he recibido tan útiles enseñanzas, es el de hacer algunas consideraciones sobre los pólipos fibrosos del útero, y la indiscutible conveniencia que existe en respetar la integridad de este órgano importante, en el tratamiento quirúrgico de esta clase de tumores. Este principio nunca debe perderse de vista y debe, á mi modo de ver, guiar siempre á los cirujanos llamados á intervenir.

La cirugía conservadora es la llamada á triunfar en los tiempos modernos. Es necesario mutilar lo menos posible el cuerpo humano, tratando de conservar los órganos y tejidos que se hallen en condiciones de funcionar normalmente.

Esta regla axiomática aplicable á la cirugía en general, se impone más que nunca en el caso particular que nos ocupa.

En efecto, en presencia de una enferma jóven y bien constituída, existen muchas probabilidades de que, una vez hecha la ablación del tumor, aun cuando exista un comienzo de degeneración fibrosa, se obtenga la restauración completa y la integridad funcional del órgano afectado.

¿Por qué, pues, no hacer que nuestros esfuerzos concurran siempre á este resultado ideal? ¿Por qué no resistirse hasta el último extremo á hacer desaparecer los órganos destinados á perpetuar la especie? No hay razón ninguna para dejarse arrastrar por el furor de operar de otras épocas; porque lo que antes podía considerarse simplemente como un error, puede muy bien hoy ser considerado como un crimen.

Es cierto que el práctico no debe proceder nunca obedeciendo á preconceptos de escuela, ni desempeñarse en su delicada y humanitaria misión siguiendo ciegamente reglas de conducta trazadas de antemano; pero es también cierto que las vistas generales, que los principios fundamentales, son los faros que guían á través de la carre-

ra profesional y que más de una vez inspiran al médico en los momentos difíciles. Guiándonos entonces por el tratamiento impuesto por la lesión misma, no abandonemos jamás la tendencia conservadora, sin que esto signifique que desconozcamos el que: «á grandes males, grandes remedios», y que en los casos graves es necesario proceder con energía, sin perder los momentos en contemplaciones más perjudiciales que benéficas.

Estas ideas, que al iniciarme en la noble carrera que abrazo, pienso que deben ser sostenidas con entusiasmo y fe, me han inducido á presentaros este modesto trabajo que someto al fallo de vuestro juicio esclarecido.

Antes de concluir permitidme que manifieste públicamente mi sincero agradecimiento á mi ilustrado padrino de tesis, Académico doctor Roberto Wernicke, y á los doctores José F. Molinari y Marcelino Herrera Vegas, por las múltiples atenciones con que siempre me honraron.

I

SINTOMATOLOGIA

Uno de los síntomas más frecuentes, y tal vez el más constante de los pólipos fibrosos del útero, es la *hemorragia.* Trae ella aparejada el desmejoramiento considerable que experimentan las enfermas, revelado por enflaquecimiento, palidez, falta de fuerzas, en fin, los síntomas todos de la anemia general por disminución de la masa sanguínea.

Estas hemorragias tienen caracteres propios que la distinguen de las provocadas por otros tumores. Ellas coinciden con las épocas menstruales, haciendo que la duración de éstas se prolongue por muchos días: 8, 10 y hasta 15. La cantidad de sangre es más abundante que de ordinario y

su color más rojo, pudiendo observarse, á veces, coágulos sanguíneos, debidos á que la sangre ha permanecido algún tiempo en la vagina, ó aun mismo en el útero, por dificultar su salida la presencia del tumor. En ocasiones puede ocurrir que no se pueda precisar exactamente el momento de las reglas y estas son sólo reveladas por una mayor abundancia de sangre, que dura el tiempo que ellas duraban. Estas menorragias suelen convertirse en metrorragias continuas, que aparecen por la causa más banal.

Otro síntoma importante es la *leucorrea* que generalmente sigue á esas hemorragias, y es ocasionada por la metritis que acompaña la evolución de estos tumores. Ellos provocan mecánicamente una inflamación de la mucosa que hace aumentar la trasudación que se exterioriza con la leucorrea ó cuando el exudado es más claro, límpido y abundante, con una *hidrorrea* que molesta á las enfermas al mismo tiempo que las debilita, imprimiendo en su rostro ese aspecto característico denominado «faz uterina».

El *dolor* es un síntoma poco frecuente cuando los tumores son pequeños, pero que tiene gran importancia cuando por su desarrollo comprimen

órganos vecinos, siendo la compresión de éstos la causa que los genera. Los fibromas uterinos no son dolorosos ellos mismos, son muy pobres en elementos nerviosos, por no decir que carecen en absoluto.

Hemos visto que estos tumores desarrollan una metritis concomitante y la propagación de esa inflamación del lado de los anexos hace que éstos sean dolorosos, aun cuando el tumor no tenga un desarrollo considerable. Este hecho indujo en error á los antiguos, que pensaron que la evolución de esos tumores uterinos dependía directamente de los anexos; y de ahí la teoría de que suprimiendo éstos se fulminaba los fibromas uterinos. Numerosos casos demostraron de un modo evidente la falsedad de la teoría; mencionaremos dos referidos por J. M. Baldy, de Filadelfia (Anales de Ginecología, 1899). En dos mujeres, á quienes se había castrado por enfermedades de otra naturaleza en los anexos y en las cuales no existía, en la época en que se efectuaron esas operaciones, ningún síntoma de fibroma uterino, varios años después fué necesario intervenir para extraer de ese órgano fibromas de enorme desarrollo. Esos casos bastarían para demostrar de un modo evi-

dente lo erróneo de la teoría que tomaba el efecto por la causa.

Los órganos comprimidos pueden ser el recto; la compresión de éste se revela por dolores á veces insoportables en el momento de la defecación, por una constipación obstinada que puede ser causa de una colitis.

La uretra comprimida entre el tumor y el pubis puede determinar una retención de orina.

Los uréteres comprimidos producen trastornos que pueden llegar hasta provocar un ataque de cólico nefrítico; otras veces esa compresión permanece en un estado latente y sólo es revelada por un aumento del volumen del riñón y la presencia de albúmina en la orina.

Tan frecuentes como fáciles de explicar son la desviaciones y deformaciones uterinas ocasionadas por estos tumores, las que agregadas á las alteraciones de los ovarios, son la causa de la esterilidad, tan común en las mujeres que tienen este padecimiento.

II

DIAGNOSTICO

La presencia de esas menorragias abundantes, seguidas de leucorrea ó hidrorrea y agregado á alguno de los síntomas de compresión que hemos enumerado al hablar de la sintomatología, despiertan la idea de estos tumores del útero.

La inspección abdominal no da casi ningún dato; la palpación nos revela en ocasiones un aumento sensible del útero; siendo los medios de investigación que nos llevan generalmente al diagnóstico: el tacto combinado á la palpación y la histerometría.

Por el tacto combinado reconocemos la presencia de un tumor, nos es fácil apreciar la diferencia de consistencia entre el tejido uterino y el del

fibroma, que es mucho más duro, advertir la presencia de desigualdades que pueden presentarse haciendo relieve á través de la cara anterior de la matriz, el aumento de volumen del útero, su dureza; podemos apreciar netamente los límites del tumor, su movilidad, el grado de procidencia que pueda tener en la vagina, su forma generalmente redondeada ú oval.

Por la histerometría podemos darnos cuenta del punto de implantación del pedículo, del aumento de volúmen de la cavidad uterina, de las desviaciones sufridas por la matriz.

Por esta enumeración se comprende fácilmente la importancia de este exámen por los datos que nos suministra; ocupémonos ahora de interpretar clínicamente algunos de estos síntomas. Hemos dicho que los pólipos fibrosos tenían una forma redondeada ú oval; la forma redondeada prevalece cuando ellos se desarrollan dentro de la cavidad uterina y permanecen en ella, y es debido á que su desenvolvimiento es concéntrico; en su superficie externa, lisa como una bola de billar, no es difícil observar puntos de reblandecimiento que son debidos á una nutrición insuficiente cuando el pedículo es muy estrecho. La forma

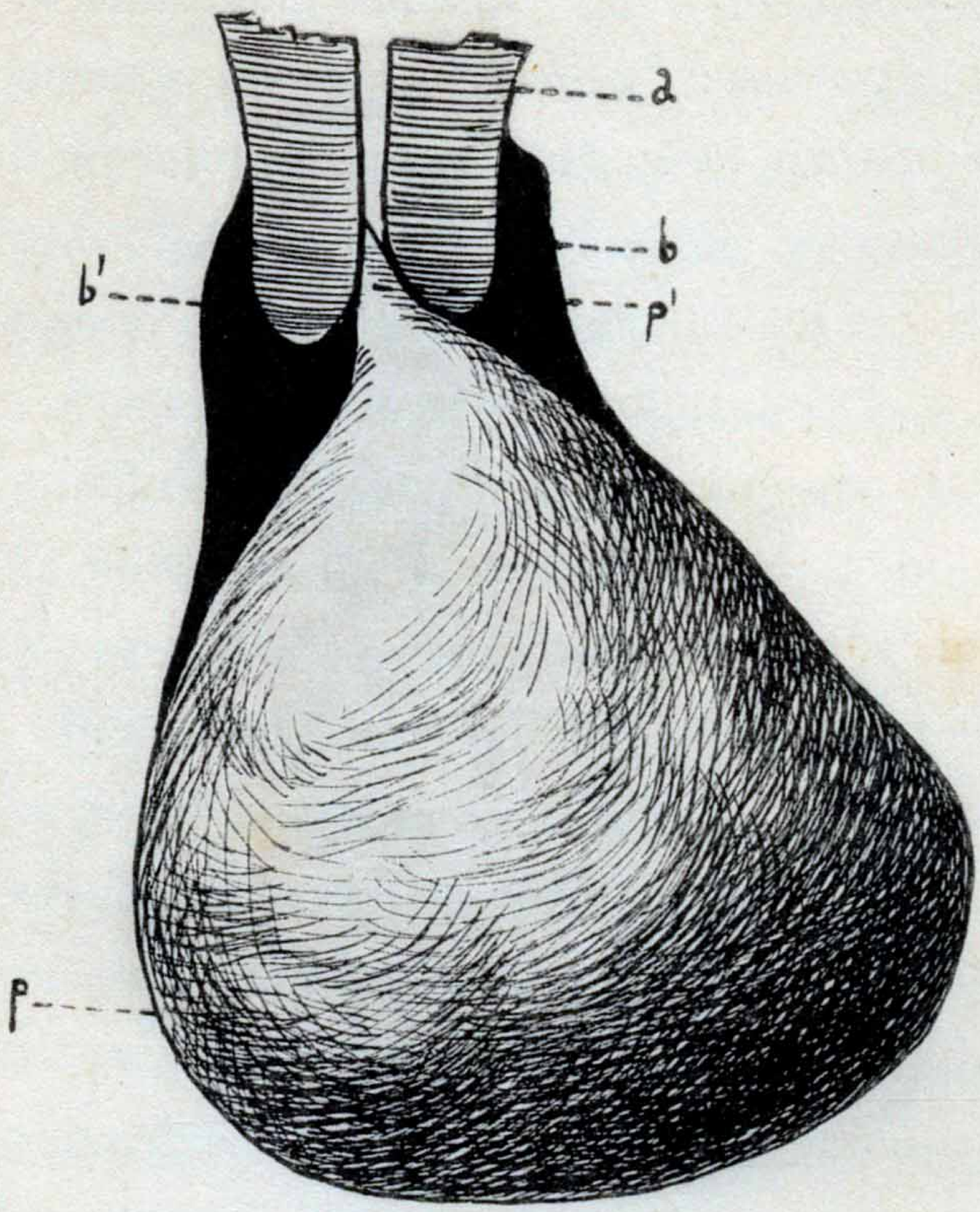

a *cuello del útero* — bb' *fondos de saco vaginales*

p *pólipo fibroso* — p' *pediculo.*

oval es una modificación de la anterior, realizada merced á la acción contráctil del útero en el acto de la expulsión; cuando el pólipo atraviesa el estrechamiento cervical, se alarga para adaptarse al medio que atraviesa; por eso observamos que cuando ellos ocupan la vagina es ésta la forma que predomina.

La *consistencia* de que hemos hablado es muy dúctil, depende de la proporción en que se asocian los elementos fundamentales del tumor, fibras musculares y tejido conjuntivo; si abunda este último, la consistencia será mayor, tendremos el tipo del pólipo fibroso puro de consistencia petrosa, carácter que lo distingue de los miomas, que tienen una consistencia tan blanda que los asemeja al útero-grávido, son fácilmente compresibles, dan una sensación de fluctuación, asemejándose á los tumores quísticos.

Es sumamente importante reconocer el grado de *movilidad* que depende esencialmente de las adherencias al útero. Ellos son generalmente muy movibles, lo que se puede apreciar cuando están dentro de la cavidad, tomando el tumor con una pinza y haciéndolo girar, lo que también nos hace conocer el punto de implantación del pedículo.

El carácter de las hemorragias es el siguiente, que coinciden generalmente con las épocas menstruales, siendo éste el momento más propicio para el diagnóstico de los fibromas submucosos pediculados, por cuanto la tumefacción congestiva del tumor en ese momento provoca contracciones uterinas que determinan la dilatación del canal cervical; cesado ese período el fibroma disminuye de volúmen, retorna á la cavidad del útero y el canal se cierra. Si se sospecha un tumor de esta especie por la fuerte menorragia producida, no hay que despreciar de examinar á la mujer durante el período menstrual. El dedo introducido en la cavidad advertirá un tumor duro que la ocupa, más ó menos adherente á la pared uterina. Ni la dilatación del canal cervical, ni la exploración digital del útero debe ser practicada si el ginecólogo no tiene muy fundadas sospechas de que se trate de un tumor submucoso y la extirpación pueda ser pronto realizada. Pues por ese medio se podría provocar el aborto en esos casos de embarazo reciente, en que persisten las reglas y no existen síntomas ciertos para diagnosticar éstos. Puede suceder que el dedo choque, en la vagina, con el tumor, cuyo pedículo está implantado en el cuello

del útero. En este caso el histerómetro permite constatar que la cavidad uterina se encuentra libre.

Debe tenerse presente la *inversión uterina;* en ciertas ocasiones el útero invertido puede semejar un pólipo; la palpación combinada y la histerometría nos librarán de este error.

La *mola vesicular* puede prestarse á confusión, pero en los antecedentes encontraremos la supresión de las reglas, los trastornos habituales del embarazo y sólo á los tres ó cuatro meses encontraremos las hemorragias, que se producen por la causa más banal y que no presentan el carácter de coincidir con las épocas menstruales; siendo un signo excelente para su diagnóstico la expulsión espontánea de las vesículas que se encuentran en medio de la sangre y de los coágulos.

Los *tumores malignos* pueden presentar algunos caracteres de semejanza, pero que no resistirán á una buena investigación; las metrorragias, cuando ellas existen, son continuas, no son nunca menorragias. La leucorrea en estos casos es muy fétida, lo que podría hacer pensar en un pólipo necrosado, pero en el tumor maligno ella es sumamente irritante y provoca eritemas en la mucosa

y piel que está en su contacto. Un dato de gran valor es el suministrado por la integridad del cuello en los casos de pólipos fibrosos; en el epitelioma es lo común que éste sea friable, que se desgarre con facilidad por el pellizcamiento. En último término tenemos el exámen microscópico que nos indicará con toda exactitud la clase de tejido que constituye el tumor.

Para terminar, diremos que en ciertos casos bastante raros, los quistes hidáticos pueden prestarse á confusión; sólo conocemos un caso entre nosotros, referido en el libro de los doctores Cranwell y Herrera Vegas.

III

TRATAMIENTO

En épocas anteriores, los cirujanos en general rehuían las intervenciones operatorias en los casos de pólipos fibrosos, por temor de las hemorragias, y preferían recurrir á la eliminación espontánea del tumor provocada por la excitación de las fibras musculares del útero, valiéndose para ello del cornezuelo de centeno, del ioduro de potasio y de los demás medicamentos de acción emenagoga, de los que tanto se ha abusado. Este procedimiento, como se comprende, estaba lleno de inconvenientes, siendo uno de los principales su ineficacia en la mayor parte de los casos.

En efecto, las contracciones de la musculatura uterina excitada hasta el sufrimiento, no eran sufi-

cientes para arrojar al exterior tumores voluminosos con pedículo resistente y sólo se conseguía con este medio aumentar las molestias y causas de debilitamiento inherentes á la enfermedad misma. Era simplemente añadir un mal á otro mal.

El tratamiento terapéutico era completado después por la ligadura elástica lenta del pedículo, operación sumamente larga, durante la cual persistían las hemorragias propias del caso, á las que es necesario poner pronto remedio. Las intervenciones quirúrgicas quedaban para el último extremo y se echaba mano de ellas á no poder más, cuando la vida de la enferma estaba seriamente comprometida. Sólo se operaba cuando la infección venía á complicar el desarrollo de uno de esos grandes pólipos que distienden enormemente la cavidad uterina. En esos casos la intervención era generalmente inútil, pues ignorándose aún las prácticas antisépticas, era imposible detener la infección una vez declarada y la septicemia era fatal.

Se operaba en esos casos haciendo el *morcellement* del tumor: así el procedimiento de Simón, que se hace aún hoy mismo, consiste en la incisión en escalera del tumor, para obtener un alar-

gamiento y una disminución en espesor, con lo cual se facilita su extracción.

Sería muy largo y engorroso enumerar todos los instrumentos que usaban los cirujanos; bástenos decir que cada uno usaba el inventado por él; Jeannel usaba una pinza forceps; Levret tenía su pinza para pólipos.

Hoy, gracias á la antisepsia, que permite operar sin los peligros de infección, tan temidos con justa razón, antes del método listeriano, los procedimientos y los instrumentos se han multiplicado de un modo tan vasto que su descripción sería engorrosa y fuera de lugar; hoy, puede decirse que los operadores sólo tienen *l'embarras du choix,* y que cada cual puede manejarse según su gusto y comodidades. Nos limitaremos, en consecuencia, á exponer los procedimientos operatorios más usuales y los que, á nuestro juicio, son los que deben ser preferidos.

Antes de entrar á describir los procedimientos operatorios, diremos algunas palabras á propósito de la preparación que debe hacerse á la enferma, con el fin de evitar la infección, que es la más terrible de las complicaciones y que hace inútil la destreza manual del cirujano.

Para ello es necesario, una vez afeitada la región pubiana y lavada con jabón, seguir con un lavaje antiséptico de la vagina con una solución de lisol al 1 por %, que tiene la ventaja de ser un producto jabonoso que limpia perfectamente, empleando tres litros, más ó menos, de la solución para tener la convicción de que la mucosa ha sido perfectamente desinfectada. Se hace en seguida un taponamiento con gasa aséptica, que sirve para reblandecer y facilitar la dilatación del cuello, si ella es necesaria; se renueva esta operación cada veinte y cuatro horas, durante los tres ó cuatro días que preceden á la operación. Se puede también, si se quiere alternar, empleando para el lavaje una solución de bicloruro de hidrargirium al 1 por cinco mil.

Treinta horas antes de la operación, más ó menos, se administra un purgante para obtener la evacuación intestinal, la que una vez producida se mantiene con píldoras de extracto de opio, que, paralizando las fibras musculares del intestino, impiden la progresión de las materias fecales y su acumulación en el recto. Esta medida debe siempre observarse, pues con ella se evita que las contracciones de los músculos de la pared abdo-

minal, que se producen durante las náuseas ó el vómito provocados por las inhalaciones de cloroformo, ocasionen una defecación que ensucie infectando el campo operatorio.

Momentos antes de la operación se hace la antisepsia del campo operatorio, del mismo modo que se practica antes de toda intervención.

Dos son los casos principales que pueden ocurrir al tener que intervenir para hacer la ablación de un pólipo fibroso pequeño del útero y que naturalmente sugieren distintos procedimientos. En primer lugar, el pólipo puede presentarse fuera de la cavidad uterina y estar contenido en su totalidad en la vagina, donde pende semejando el badajo de una campana (véase fig. 1); en segundo lugar, el pólipo puede estar contenido en su totalidad dentro del útero.

En el primer caso se toma el pólipo con una pinza á ganchos y se le tracciona fuertemente tratando de hacerlo descender lo más posible; conseguido esto, se practican movimientos de torsión, obteniendo bien pronto su desprendimiento completo por arrancamiento.

En el segundo caso es necesario proceder de manera que el tumor venga á colocarse en las

condiciones del primero, es decir, hacerlo abandonar la cavidad uterina ó por lo menos que él sea bien accesible dentro de la cavidad. Para esto se impone la dilatación del cuello, la que se consigue fácilmente, con laminaria, con los dilatadores de dos ó tres ramas á presión manual, con las bujías de Hegar, ó en caso necesario, con la incisión bicomisural del cuello. Una vez hecha la dilatación, se procede de idéntico modo al primer caso, es decir, se toma el pólipo, se la tracciona fuertemente y se efectúa la torsión del pedículo hasta que se desprenda completamente.

Suele suceder que siendo el pedículo demasiado grueso, la torsión no da el resultado deseado; en tal caso es necesario variar la maniobra, del modo siguiente: Se reconoce bien el pedículo dándose cuenta exacta del punto de su implantación, hecho esto se desliza una tijera curva y bastante larga con la que se corta, no de un solo golpe que puede provocar una hemorragia seria, sino á pequeños golpes, seguidos de un movimiento de torsión de la pinza que tiene fijado el pólipo y que lo va desprendiendo poco á poco.

Doyen, sin embargo, en su tratado de «Técnica

Quirúrgica», aconseja que el pedículo sea seccionado de un solo golpe de tijera y lo más alto posible. No obstante la autorizada opinión del hábil cirujano francés, creemos que por las razones expuestas, debe preferirse el procedimiento más seguro que hemos indicado y al que sólo se le podría objetar que retarda la operación. Efectivamente, la retarda tres ó cuatro minutos á lo sumo, tiempo en el que se va haciendo la retracción gradual y parcial del útero; lo que, á nuestro modo de pensar, es más bien una ventaja que un inconveniente.

Se ha discutido sobre la conveniencia de cortar los pedículos rasando la pared uterina en lugar de dejar un colgajo. La cuestión no merece ser discutida porque, al fin y al cabo, con cualquiera de estos sistemas el resultado es el mismo, vale decir, la hemorragia se evita.

En el primer caso los vasos quedan comprimidos por la retracción uterina, y en el segundo, la torsión del pedículo produce desgarraduras de las túnicas internas de las arterias y los vasos quedan, por consiguiente, obliterados. Sin embargo, y como exceso de precaución, puede ligarse con catgut el pedículo ó bien cauterizar con el termo

cauterio la superficie cruenta, si se prefiere rasar la pared uterina al seccionarlo.

Como siempre en estos casos existe una metritis concomitante, es prudente hacer un raspado con el que se obtendrá su rápida curación, al mismo tiempo que se alejará el peligro de una hemorragia en napa. Si no se hubiera tomado esta precaución y la hemorragia se produjera, sería necesario practicar el raspado, que es, como se sabe, el mejor medio de contenerla. Hecho el raspado puede tocarse la pared uterina con tintura de iodo ó una solución de cloruro de zinc al 1 por 10, como lo aconseja Dartíguez.

Si ha sido necesario practicar la sección bicomisural del cuello, se reconstituye éste por medio de una sutura con catgut, á pesar de que puede abandonarse á sí mismo y dejar que se haga espontáneamente la reunión (Segond).

Se ha hablado de la sección bicomisural del cuello en los casos en que el fibroma está contenido en la cavidad uterina; sin embargo, existe el peligro de que al practicar la sección haya que prolongar demasiado hacia arriba la incisión y es entonces posible herir vasos de importancia. Por esta razón creemos preferible hacer la hemisección de la pared anterior.

Hasta ahora nos hemos ocupado de la polipectomia simple, siempre posible y fácil en los pequeños pólipos; pero cuando ellos son enormes, habiendo librado la cavidad uterina y ocupado la vagina, que han distendido considerablemente ó que permaneciendo intrauterinos han alcanzado un gran desarrollo, la polipectomia simple no es posible, porque no se puede hacer girar ese voluminoso fibroma sobre un pedículo cuya implantación es difícil conocer con exactitud muchas veces. En esos casos se impone.

La polipectomia con morcellement. — Previa anestesia clorofórmica y rigurosa antisepsia del campo operatorio, colocada la enferma en la posición sacrodorsal ginecológica, se pone un separador en la parte posterior (inferior) de la vagina, el cuello del útero, hecho visible, es tomado con dos pinzas de Musset de las comisuras laterales y se le hace descender lo más posible. En el fondo del saco anterior distendido por esta tracción del útero se hace una incisión anteroposterior, teniendo gran cuidado de no herir la vejiga, la cual es desprendida y rechazada hacia arriba y adelante. En seguida se procede á la hemisección de la pared anterior del útero, viniendo á

quedar, como se comprende, el tumor á descubierto.

Sucede á veces que el cuello está tan dilatado que es posible introducir entre el fibroma y la pared uterina un separador; en ese caso no es necesario practicar la hemisección y la operación viene á ser simplificada.

Una vez el tumor descubierto, es atacado practicando cortes conoideos con el bisturí, ó con cualquiera de los instrumentos ideados con este objeto; teniendo siempre cuidado, á medida que se van haciendo progresos, de darse cuenta de la posición del fondo del útero, para lo cual se practica de tiempo en tiempo la palpación del órgano á través de la pared abdominal, para reconocer la inversión uterina que puede venir á ser una seria complicación operatoria, si no se tiene cuidado de esta indicación.

A medida que el *morcellement* hace progresos, nos daremos cuenta del punto de implantación del pedículo, pues disminuyendo de volumen el tumor se ha hecho movible y podremos entonces terminar la ablación por torsión ó cortando el pedículo.

Una vez extraído el tumor, se puede, si se quiere,

PÓLIPO FIBROSO INTRA-UTERINO

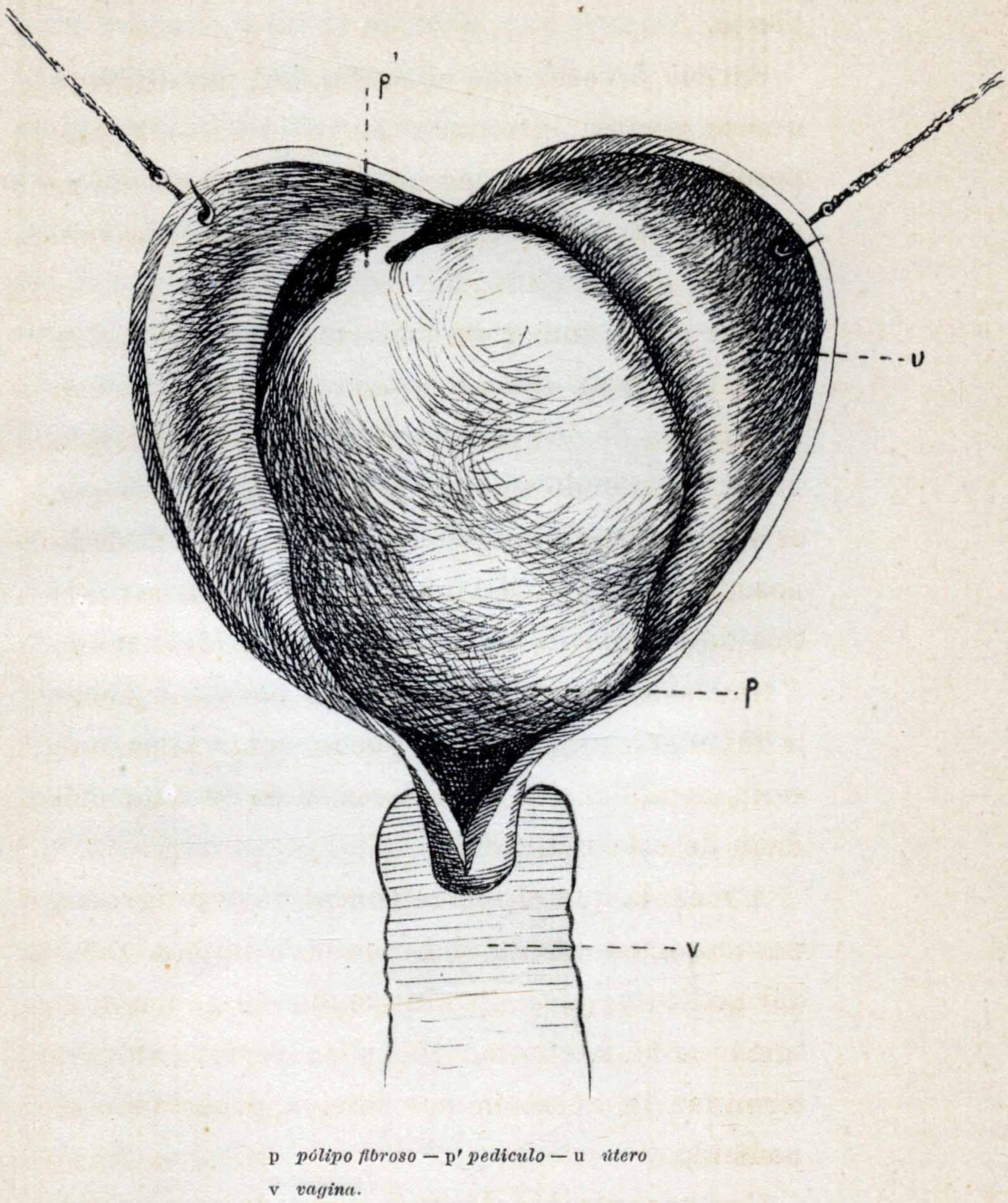

p *pólipo fibroso* — p' *pediculo* — u *útero*

v *vagina.*

hacer un raspado de la superficie uterina con gran cuidado, á fin de no herir, por ejemplo, una asa intestinal que pudiera venir á hacer hernia en la cavidad del útero, puesta por su hemisección en relación con los órganos pelvianos. Luego después se reconstituye la pared uterina por medio de una sutura continua con catgut y la pared vaginal se sutura con crin de Florencia, que tiene la ventaja de no ser tan pronto reabsorbida y dar tiempo á que la reunión sea perfecta.

Estos dos procedimientos, polipectomia simple, y polipectomia con *morcellement,* haciendo la hemisección de la pared anterior del útero, han sido los empleados en las enfermas cuyas historias van á continuación, obteniéndose el resultado que en ellas se consigna y que, á nuestro juicio, no puede ser mejor.

OBSERVACION I

F. B., francesa, 27 años de edad, casada.

Antecedentes hereditarios. — Sin importancia.

Antecedentes individuales. — Sarampión á los 8 años, á los 13 su primera regla, siendo ésta indolora, no recuerda cuanto le duró; es seguida por un período de cuatro meses de amenorrea, al fin de los cuales reaparecen sin dolores y de cuatro á cinco días de duración, no siendo muy abundantes. Continúa con algunas irregularidades de anticipación ó atraso, hasta los 20 años, en que se casa; á los 11 meses, parto, en el que perdió mucha sangre. Sólo guarda cuatro días de cama. A los dos meses retornan las reglas con el mismo tipo anterior. Nota entonces un poco de leucorrea.

Lactancia de 28 meses.

Hace un año y medio que sus reglas son más

abundantes y le duran ocho, diez y hasta doce días, siendo precedidas de un malestar general, hinchazón del vientre, haciéndosele insoportable el corset. Después que ellas pasaban, sobrevenía una faz de bienestar y en pocos días tomaba el curso normal de su vida ordinaria. Continúa así durante unos diez meses, y en los ocho siguientes las metrorragias se hacen mucho más abundantes, verdaderas hemorragias que la obligaban á guardar cama durante varios días. El estado general ha sufrido un desmejoramiento considerable y la enferma *presenta actualmente* una cara pálida amarillenta, las conjuntivas, los labios, están decolorados, y siente palpitaciones al menor movimiento.

La inspección del abdomen sólo revela un pequeño aumento de volúmen; en su parte mediana é inferior existen algunas grietas.

La palpación nos revela un tumor en el bajovientre, que se extiende unos tres traveces de dedo por encima del pubis, liso, de forma ovoide, muy poco movible.

Al tacto se encuentra el útero grande, formando cuerpo con este tumor. Los fondos del saco anterior y algo los laterales, ocupados por el tumor

duro y liso. No siendo posible hacer la histerometría, se coloca un drenaje de gasa para ablandar el cuello; dos días después, retirado el drenaje, se puede introducir el histerómetro en la dirección de anteflexión forzada, penetrando éste nueve y medio centímetros. También es posible el tacto intrauterino, constatándose la implantación del tumor á la pared posterior por un pedículo de mediano tamaño.

En esta enferma se hace una polipectomia con *morcellement* y es dada de alta á los 15 días, completamente curada.

(*H. de Clínicas.*)

OBSERVACION II

L. O., de nacionalidad italiana, de 51 años de edad, casada.

Antecedentes hereditarios. — Ninguno de importancia.

Antecedentes individuales. — Su primer menstruación á los 15 años; después de una interrupción de varios meses, se le establece con regularidad hasta los 18 años, en que espontáneamente se hacen irregulares en su periodicidad, viniéndole cada dos meses y aún cada tres. Dura esta irregularidad hasta los 24 años, en que vuelven á ser regularmente mensuales, continuando así hasta los 36 años, en que comienzan á presentarse dos veces por mes, y subsisten así hasta el presente; la cantidad ha sido abundante, sobre todo en este último tiempo. En el intervalo de sus reglas un flujo abundante le molestaba ensuciando la ropa.

Hace poco más ó menos un año, nota dolores en el bajo vientre y del lado izquierdo, y al venirle su período expulsa gruesos coágulos rojo-negruzcos, sin dolores. Después de esto sus reglas

se han hecho más abundantes, durándole no ya 4 á 5 días sino hasta 7 y 8.

Ha tenido seis hijos; partos fáciles y normales. Ningún aborto.

Exámen de la enferma — Al nivel del tercio superior de la vagina se ve y toca un tumor redondeado, blando, pero que no se desgarra por pellizcamiento, no doloroso, que sangra un poco. Se continúa por un pedículo delgado en el interior del útero.

Histerometría 12 centímetros.

Polipectomia simple seguida de raspado de la cavidad uterina; la enferma sale curada completamente á los 10 días.

(H. N. de Clínicas).

OBSERVACION III

J. G., española, 29 años, casada, cocinera.

Antecedentes hereditarios. — Ninguno de importancia.

Antecedentes individuales. — A los 11 años tuvo la primera regla, con ligeros dolores, durándole 5 á 6 días, continuando después siempre regulares.

Se casó á los 19 años, habiendo tenido cuatro partos fáciles y normales y tres abortos.

Desde antes del último embarazo (hace 11 meses) perdía sangre mezclada con un flujo muy fétido, continuándole éste durante el embarazo, que terminó á los tres meses de estar en cinta, con una gran hemorragia acompañada de muchos dolores (aborto), siendo la sangre muy oscura y fétida. Al mes de esto comenzó á sentir dolores en las caderas y lado izquierdo del abdómen, dolores bajo forma de puntadas muy agudas; acompañaba á esto un flujo sanguinolento y fétido.

Ha desmejorado mucho su estado general y su adelgazamiento es considerable.

La micción es normal, la defecación dolorosa, siendo muy constipada.

Exámen de la enferma.—Vulva y vagina normales; este último órgano está ocupado en su tercio superior, por un tumor duro pediculado, que sangra con facilidad, desprende olor fétido, color blanquecino verdoso; sale del interior del cuello del útero, el cual está dilatado.

Por la palpación combinada se toca un tumor duro, resistente y doloroso, que ocupa parte de la fosa ilíaca izquierda, formando cuerpo con la matriz.

Histerometría 11 centímetros.

Este pólipo fibroso es extraído por torsión y arrancamiento. Haciéndose un raspado del cuello y cavidad uterina. La enferma sale de alta completamente curada á los 20 días.

(*Hospital Nacional de Clínicas.*)

OBSERVACION IV

J. V., argentina, 51 años, soltera, cocinera.

Antecedentes hereditarios. — La madre murió de una afección al corazón y el padre de una enfermedad á los riñones.

Antecedentes individuales.—A los 15 años la primera menstruación sin dolores, durándole 3 á 4 días, abundante; tenía leucorrea. Al poco tiempo, estando con su período se bañó y la acometieron fuertes dolores en el bajo vientre; desde entonces sus reglas se hacen dolorosas, guardando el mismo tipo de 3 á 4 días y no siendo muy abundantes. A los 30 años tuvo un hijo, siendo el parto lento. Después de su parto, reaparecen sus reglas normales y sin dolor.

Desde hace dos años, nota que sus reglas son muy abundantes, hasta constituir á veces verdaderas metrorragias.

Estado actual.—Hay una anemia bastante pronunciada, acompañada de pérdida de fuerzas; no puede caminar sin fatigarse.

La inspección del abdómen no revela nada anormal.

Al tacto y palpación combinados, se nota en la vagina un tumor liso, duro, que con un pedículo bien palpable se implanta en el trayecto cervical del cuello; es movible en todas direcciones, menos hacia abajo, por impedirlo el pedículo. No sangra ni por el pellizcamiento.

Histerometría 7 centímetros.

Se hace la ablación del pólipo por torsión y arrancamiento, en seguida un raspado de la cavidad uterina y la enferma sale de alta completamente sana á los 17 días.

(*Hospital Nacional de Clínicas*).

OBSERVACIÓN V

V. S. de S., 38 años, oriental, viuda.

Antecedentes individuales. — Su primer menstruación la tiene á los 11 años, siendo muy abundante, durándole 5 á 6 días y con dolores en las regiones ováricas.

Se casó antes de los 14 años, tuvo su primer embarazo en seguida, terminando con un aborto de tres meses.

Un año después se hace en cinta, teniendo á los nueve meses un hijo, siendo el parto normal y fácil. Después, en 7 años ha tenido tres abortos.

Dice haber sido enferma de la matriz casi desde niña; antes de la pubertad tenía leucorrea, que ha persistido siempre. Hace dos años y medio que empezó á perder sangre en abundancia durante las épocas menstruales. Se puso en tratamiento sin conseguir mayor alivio. En Diciembre de 1899 ingresó á este servicio permaneciendo un mes. Se diagnosticó útero fibromatoso, fué sometida á un tratamiento médico y salió mejorada, sin leucorrea, aliviada de sus dolores y con menstruaciones

regulares durante tres meses, al cabo de los cuales comenzó de nuevo á tener menorragias muy profusas. En el mes de Enero tuvo un ataque de cólicos uterinos, acompañados de abundante pérdida de sangre. Pocos días después tuvo un ataque de reumatismo poliarticular agudo, que la retuvo en cama más de un mes y durante todo ese tiempo perdía sangre.

Estado actual.—Ligeros dolores en los costados laterales del bajo vientre, constipación, cefalalgias, pérdida abundante de flujo acuoso (hidrorrea) y desde hace once días pérdida sanguínea abundante y continua.

Exámen. — Vulva y vagina normales. Cuello del úretro muy entreabierto y casi tapado por un tumor duro, liso, no doloroso. El histerómetro se puede deslizar y hacer pasear entre la pared uterina y el tumor, circunscribiéndolo, menos en una parte del lado izquierdo y superior, lo que indica que en ese punto debe estar implantado el pedículo.

Tratamiento.—Polipectomia con *morcellement* y raspado de la cavidad uterina.

La enferma es dada de alta completamente sana á los 23 días.

(*Hospital Nacional de Clínicas*).

OBSERVACION VI

J. T., argentina, 38 años, casada.

Antecedentes individuales. — Niñez enfermiza. No recuerda la época de la primera menstruación, continuando éstas no dolorosas, de 5 á 6 días de duración, siendo poco abundantes. A los 18 años se casó, teniendo al poco tiempo viruela. Ha tenido seis hijos, siendo sus partos fáciles, y un aborto de cuatro meses. Hace seis años que ha tenido su último hijo.

Hace próximamente un año que nota que sus reglas son muy abundantes, durándole 10 y 12 días (metrorragias); en los intervalos de ésta un flujo abundante de color amarillento le molesta mucho. No tiene dolores en el vientre ni caderas, sólo en las piernas siente como un cansancio, que hace que camine muy poco.

Hay inapetencia.

La micción es normal.

Tiene gran constipación.

Exámen genital. — Al tacto se nota la presencia de un cuerpo liso algo duro, que sangra con

facilidad y que sale del cuello del útero, entreabierto por su pasaje. Con el histerómetro se constata la implantación del pedículo hácia la derecha.

Tratamiento: polipectomia simple, raspado de la cavidad uterina.

A los 16 días sale curada.

(*H. N. de Clínicas.*)

OBSERVACION VII

M. P., italiana, 41 años, casada.

Antecedentes hereditarios.—Sin importancia.

Antecedentes individuales.—A la edad de 8 años, fiebre tifoidea; á los 12 años tuvo su primer menstruación siendo dolorosa y durándole ocho días; la cantidad era regular; continuando así hasta la edad de 18 años, en que estuvo muy enferma del hígado y con amenorrea que le duró seis meses; después de ese tiempo retornan sus reglas espontáneamente, siendo dolorosas como antes y más abundantes. Se casó á los 22 años, no habiendo tenido hijos ni abortos.

Hace tres años que tiene frecuentes hemorragias, coincidiendo con sus períodos menstruales, los cuales se prolongan por 12 y 14 días, siendo éstos precedidos de una abundante leucorrea.—Es constipada y dice tener dificultad en la micción.

Exámen de la enferma.—La inspección del vientre y su palpación no revela nada de anormal.

Tacto y palpación combinadas. Se reconoce el cuello entreabierto y obstruído en parte por un

tumor, liso, duro, que no sangra por el pellizcamiento. Introducido el histerómetro entre el tumor y la pared uterina, se puede hacerlo girar circunscribiendo perfectamente el tumor; pero si se encurva ligeramente el instrumento, á fin de hacerlo deslizar por la parte superior del tumor, esto no es posible, haciendo en consecuencia sospechar que en ese punto está implantado por un pedículo al fondo del órgano.

Se hace en este caso la incisión bicomisural del cuello y la polipectomia simple, seguida de un raspado de la cavidad uterina.

La enferma sale de alta, sana, á los 20 días.

(*H. N. de Clínicas.*)

OBSERVACION VIII

M. B. de C., 45 años de edad, italiana, casada, florista.

Antecedentes individuales. —Su primera menstruación á los 11 años y es seguida de un período de dos años de amenorrea; retornándole al cabo de éstos, muy abundantes, dolorosas, y de 5 á 6 días de duración. A los 22 años se casó, habiendo tenido 10 hijos, de los cuales viven tres. Sólo ha tenido un aborto de cuatro meses.

Hace ocho meses que sus reglas se hacen muy abundantes y le duran 10 y hasta 13 días; estas metrorragias son seguidas de un flujo amarillento y abundante, el cual se ha hecho muy copioso desde hace cuatro meses y de color claro y trasparente (hidrorrea).

El estado general ha desmejorado considerablemente y la anemia es muy pronunciada á causa de sus continuas hemorragias, por lo que la enferma viene al hospital.

Exámen.—Vulva y vagina normales. Se toca un tumor duro, del tamaño de una mandarina, liso,

rodeado por una especie de collar que se ha formado al distender á su salida el cuello del útero; no es posible hacer la histerometría. A la palpación combinada se nota el cuerpo del útero grande y en retroversión.

Tratamiento. --Polipectomia simple, seguida de un raspado.

La enferma sale á los 15 días de operada, completamente sana.

(Hospital Rivadavia).

OBSERVACION IX

M. T. de T., argentina, 54 años, casada.

Antecedentes hereditarios. — No tienen importancia.

Antecedentes individuales. — A los 7 años sarampión, á los 10 escarlatina; á los 12 años tuvo su primera regla y á los 50 la última, siendo éstas regulares, de 6 á 7 días de duración, abundantes y no dolorosas. Se casó á los 20 años, teniendo 10 hijos y tres abortos; los partos fueron buenos.

Hace próximamente dos años que ha comenzado su enfermedad, iniciándose por dolores en la región vulvar, exasperados después de cualquier ejercicio. Desde hace un año tiene un poco de flujo claro y trasparente, que en ocasiones viene acompañado de sangre. La enferma no se queja de otra cosa y manifiesta haber sido siempre sana.

Exámen de sus órganos genitales. — Vulva y vagina normal; los fondos de saco, libres. Los labios del hocico de Tenca, ligeramente aumentados de volúmen y blandos; en el orificio externo del cuello un tumor redondeado, duro, del tamaño y de la

forma de un huevo de gallina, con un pedículo que se prolonga al interior. No sangra por el pellizcamiento.

Histerometría, 0.10 centímetros.

Se diagnostica pólipo fibroso. Se hace una polipectomia simple y la enferma sale á los 10 días sana.

(Hospital Rivadavia.)

OBSERVACION X

D. C. de M., argentina, 43 años, casada.

Antecedentes hereditarios.—El padre murió de una afección cerebral.—La madre padecía del vientre y murió á consecuencia de un aborto.

Antecedentes individuales.—A los 15 años su primer menstruación, siendo ésta indolora, poco abundante y de 3 ó 4 días de duración, continuando regulares. Se casó á los 16 años. Tuvo tres hijos que viven, siendo los partos buenos y levantándose de ellos á los siete ú ocho días. Siete años hace que tuvo el último hijo. No ha tenido abortos.

Enfermedad actual.—Hará 4 años tuvo su regla con fuertes dolores al lado izquierdo, perdió mucha sangre, durándole 8 días; desde entonces éstas se han hecho muy abundantes y de larga duración hasta 12 días. Sufriendo, cuando las tenía, de cefalalgia, vahídos y, en ocasiones, se veía en la necesidad de guardar cama por sentirse sumamente débil y no tener casi fuerzas para caminar.

Es constipada; no tiene dificultad en la micción.

Examen.—Desgarradura del periné, primer grado; vagina normal; los dos tercios superiores de ésta ocupados por un tumor liso, duro, de forma piriforme, del tamaño de una mandarina (es el del grabado I)—de color blanco ligeramente amarillento—sangra con facilidad, se delimita perfectamente, encontrándose un pedículo que va al interior del útero.

Tratamiento.—Polipectomia simple y raspado del útero; sale sana á los 10 días de operada.

(*Hospital San Roque*).

Agosto 26 de 1901.

Nómbrase á los señores: Académico, doctor Eliseo Cantón; profesor titular, doctor Enrique Bazterrica y profesor suplente, doctor J. F. Molinari, para que, constituídos en comisión, se sirvan dictaminar respecto de la admisibilidad de esta tesis.

J. R. FERNÁNDEZ.

Zenón Aguilar.

Buenos Aires, Septiembre 2 de 1901.

Señor Decano:

Transcribo á continuación el acta labrada con motivo de la tésis presentada por el ex alumno Rafael O. Rodríguez.

« En el local de la Facultad, á 31 de Agosto de « 1901, reunida la comisión que subscribe encar- « gada de dictaminar respecto de la admisibili-

« dad de la tésis del ex alumno Rafael O. Rodrí-
« guez, que versa sobre « Pólipos fibrosos del
« útero », resolvieron admitirla.—Con lo que ter-
« minó el acto ».—(firmado) *E. Cantón.—E. Baz-terrica.— José F. Molinari.—Carlos Robertson,* Prosecretario.

Zenón Aguilar.

Buenos Aires, Septiembre 2 de 1901.

Entréguese esta tésis al interesado para su impresión, debiendo fijarse por secretaría el día en que haya de ser sostenida.

J. R. Fernández.
Zenón Aguilar.

PROPOSICIONES ACCESORIAS

I

En los matrimonios entre consanguíneos, la influencia convergente de los procreadores se ejerce con un poder muy particular sobre el producto.

II

Es necesario conocer exactamente el valor funcional del riñón considerado sano, antes de practicar una nefrectomia.

III

El vómito provocado por el cloroformo en la narcosis, es de origen cerebral.