

ENFERMOS

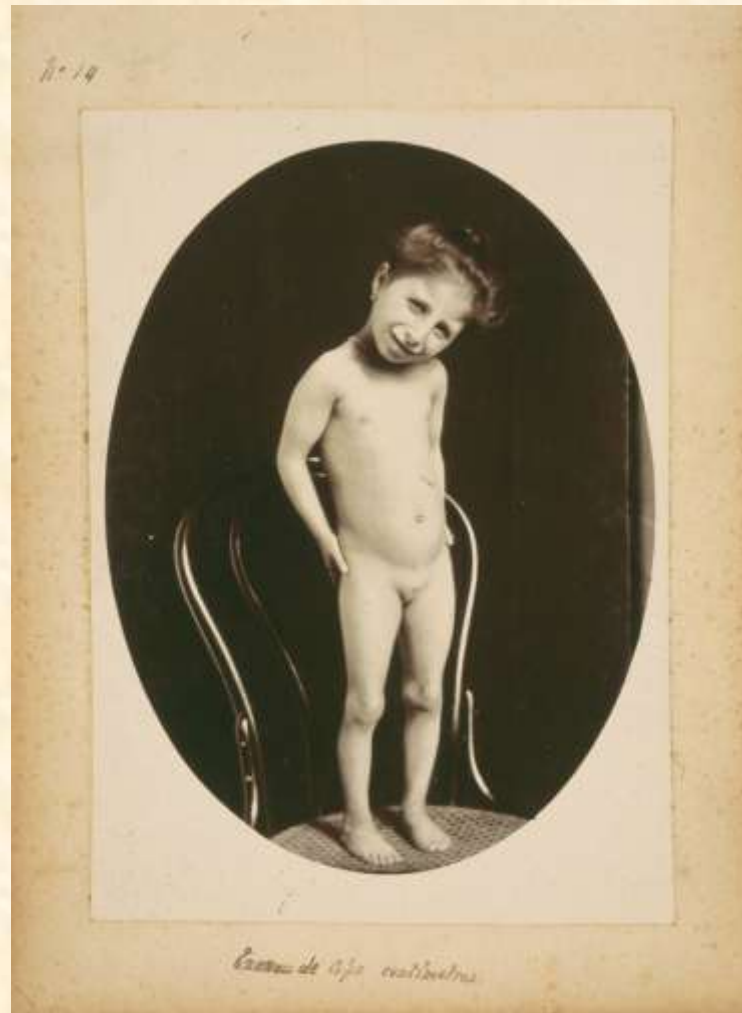- Fotos pertenecientes al álbum confeccionado por **José Christiano de Freitas Henriques Junior, 1832 - 1902** (fotografía), uno de los más importantes fotógrafos de Argentina en el siglo XIX



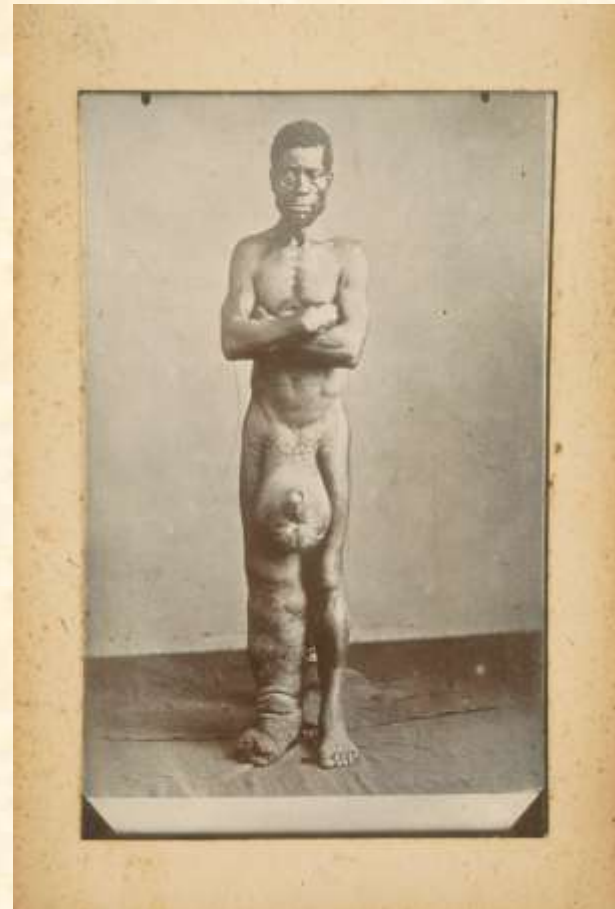
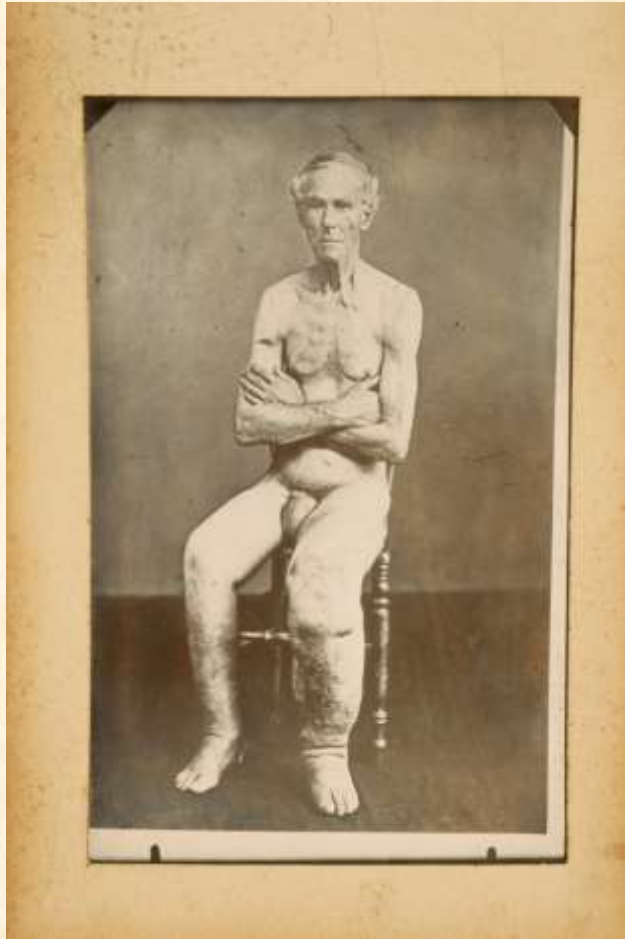Enana de 0,70 cm.



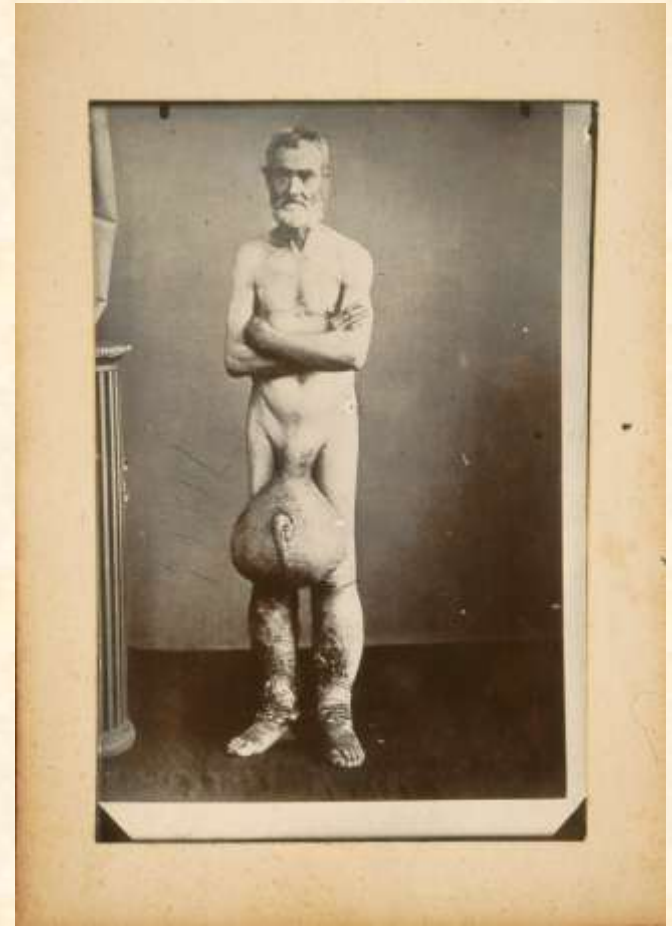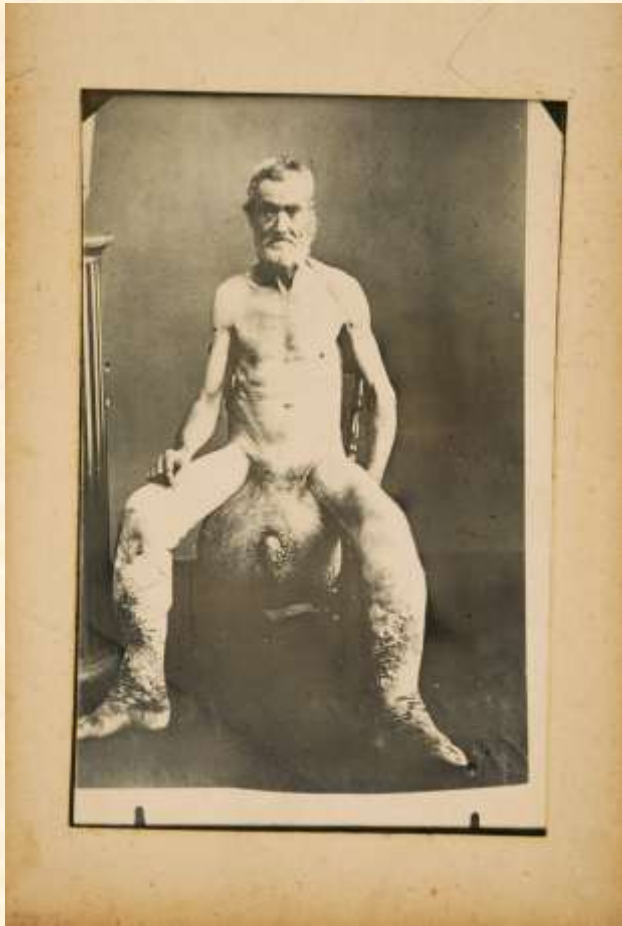Enano de 0,70 cm.



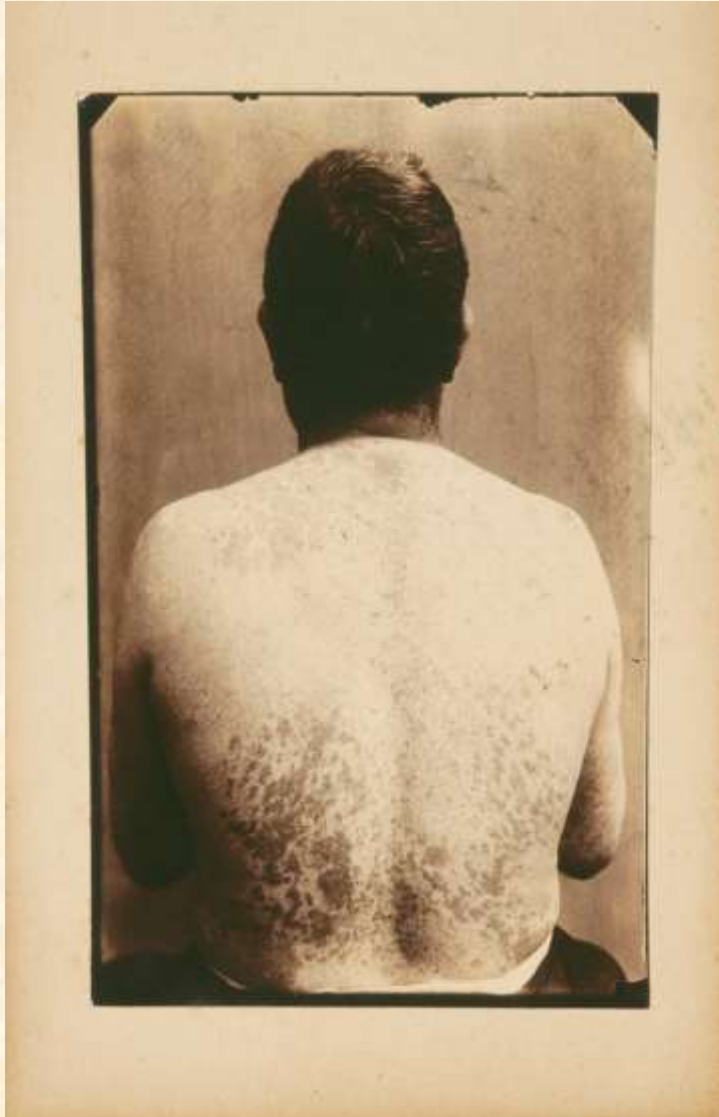
Elefantiasis



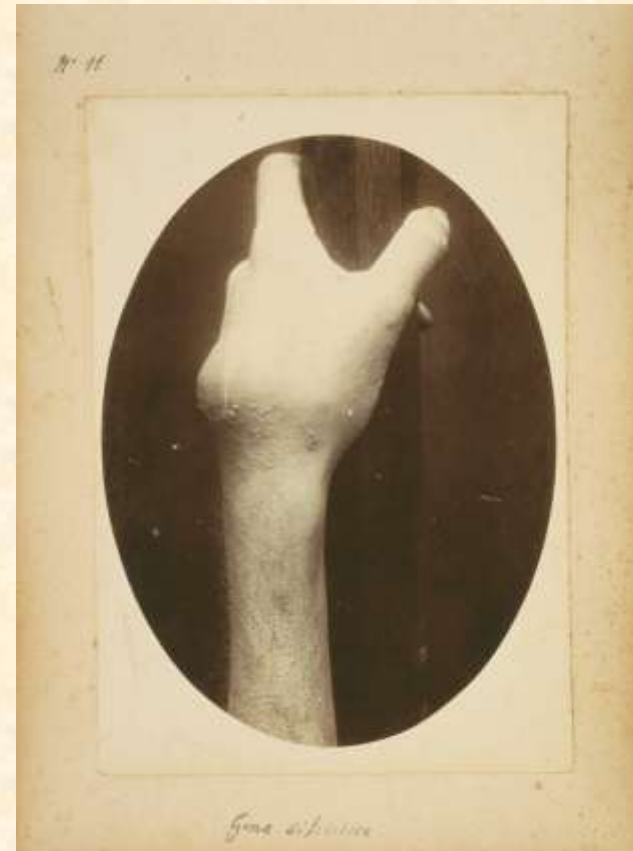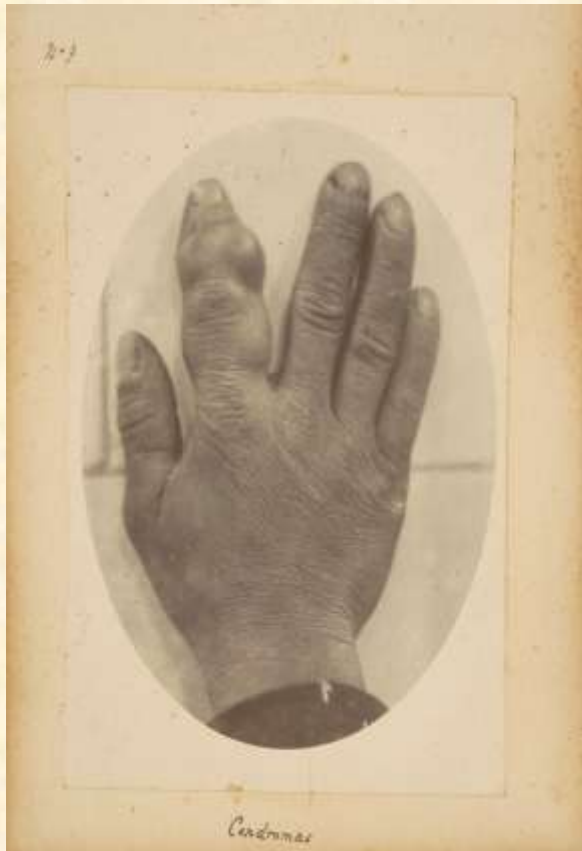Elefantiasis



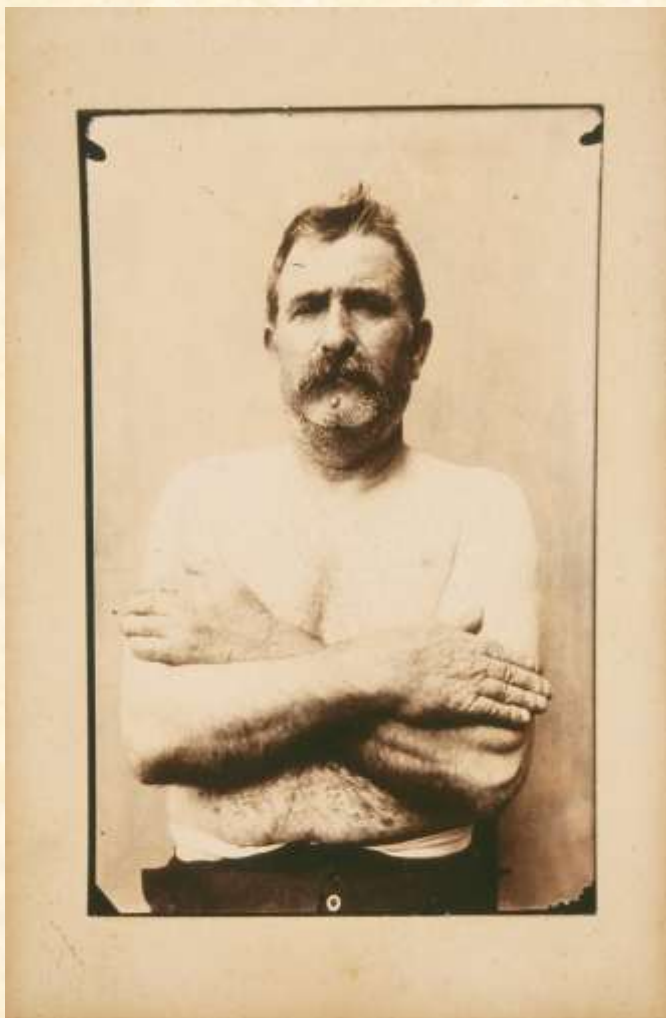
Sin identificar



Condromas y Goma Sifilítico



Sífilis e Impétigo



Afección anestésica, contracturante, amputante y dactiliana

REVISTA MÉDICO-QUIRÚGICA

Año XIV. — Julio 23 de 1877. — No 8.



AFECCION ANESTÉSICA. CONTRACTURANTE, AMPUTANTE Y DACTILIANA

QUILIGA (Brasil). CAPEIRA (Portugal).

Lipoma

REVISTA MÉDICO-QUIRÚRGICA

Año XIV. — Setiembre 23 de 1877. — N° 12.



LIPOMA

Monstruo unitario de la familia de los ectromelianos

REVISTA MÉDICO-QUIRÚRGICA

Año XIX. — Diciembre 23 de 1882. — Nº 18.



E. HALTZKY, FOL. TCHURCH, 12.

MONSTRUO UNITARIO DE LA FAMILIA DE LOS ECTROMELIANOS

Grupo de enfermos

