37343

RECIBIDO EN LA MESA DE ENTRADAS Y SALIDAS
30 OCT 1918

Dr. Badia
h Segura
Blasavilbaso
Nº 9
Acta Nº 3556

ESPOROTRICOSIS DE LAS VIAS RESPIRATORIAS SUPERIORES

T E S I S

Presentada para optar al título de Dr. en medicina

por

JORGE DEL PIANO

Ex-practicante externo e interno de los Hospitales
San Roque y Teodoro Alvarez

1918

A los Doctores

PADRINO DE TESIS

Doctor Antonio Zambrini

Profesor suplente de Oto-rino- laringología

A los Doctores

Ricardo Nölting

Luis A. Tamini

Eliseo V. Segura

Felipe J. Basavilbaso

ESPOROTRICOSIS DE LAS VIAS RESPIRATORIAS SUPERIORES

Gran cantidad de hongos suspentidos a pequeñas partículas vegetales llegan en el aire ambiente y por medio de los alimentos a las vias respiratorias superiores.

De entre ellos algunos como en endomices albicans hongo productor del Muguet han sido perfectamente bien estudiados, otros como el actinomicis, a pesar de haberse estudiado es tema corriente pues despierta gran interes por la gravedad de lesiones que produce. Y por último entre los que hasta ahora no se les ha prestado la debida atención a las afecciones que producen, tenemos el esporotricum del cual Beurman y Gugarot se han ocupado extensamente.

Antes de entrar en el tema, objeto de este trabajo debo mencionar la contribución argentina donde Cranwell, Baliña y Marcó del Pont han hecho interesantes monografias y dentro de la especialidad debo mencionar el trabajo digno de todo elogio publicado por Segura en los "Archives Internationales D'Otologie" del año 1913, Tomo 26, donde ha reunido varias hostorias con diferen-

tes localizaciones que puede tomar y que relato en lugar correspondiente.

Muy digno de mencionarse es el trabajo publicado al finalizar el segundo año de adscripción por Basavilbaso y titulado: "Caracteres clínicos de las afecciones micósicas en las vias digestivas y respiratorias superiores", donde hace el estudio de la sintomatología y presenta una observación personal comprobada por los exámenes bacteriologicos e histopatológicos correspondientes. Tambien Zambrini tiene publicado un caso de hesporotricosis faringea comprobado cuya historia transcribo y por último es Casamengo a quien debemos una de las primeras observaciones de esta enfermedad con localización laringea que al finalizar este trabajo relato comento. En el corriente año Mazza en su tesis del Profesorado muestra sus experiencias en ratas y coballos de gran valor ilustrativo.

Para hacer una descripción clara vamos a adopatar una división anatómica; aunque como ya sabemos nada en Patologia es susceptible de localizarse dentro de determinada zona.

Comenzaremos por la nariz- La esporotricosis dentro de las

micosis que atacan la nariz es la que con mayor frecuencia se presenta afectando un tipo casi constante como existe habitualmente al nivel de la laringe. Experimentalmente la han obtenido Beurman Gugeró y Vauchier pero hay que recordar que la inconstancia del resultado es ante todo la debil virulencia del esporotricum. En el hombre la observaron Danlos, Richou y Segura y en el servicio del hospital de Clínicas donde se diagnóstico y trató un enfermo (Historia posteriormente relatada).

Las manifestaciones esporotricócicas pueden hacerse en la piel o en las mucosas, en la piél se pueden localizar en el dorso bajo el aspecto de goma que puede estar o no unido a una lesion ósea inmediata, en las alas de la nariz, lóbulo y en el vestíbulo. En las mucosas, las más frecuentes sobre el tabique cartilaginoso y siendo cada vez más raras sobre los cornetes inferiores, medios, borde posterior del tabique y coanas.

Lesiones cutáneas, <u>dorso nariz</u>: Se haya ensanchada en su base, puede haber disyunción como en el caso de Rischou, que habian dos gomas situados simétricamente que a su vez reposaban sobre una base infiltrada, tambien hace notar que la piel habia

conservado su movilidad sobre uno de ellos mientras que en el otro se adhería a.la superficie ósea existiendo en dicho punto un trayecto fistuloso; mientras que en la observacion de Segura los caracteres se hayan modificado por la acción de la Radiumterapia. En esa historia vemos que Aberastury hizo diagnóstico retrospectivo basándose primero en la apariencia Moruneulosa de los nódulos, que habian dado lugar a un supuración, que estaban rodeados de una zona de empastamiento de consistencia casi leñosa y tambien por la forma lineal de la ulceración y faltaba totalmente la periferia pigmentada (Historia N°1).

<u>Lóbulo de la Nariz y vestíbulo nasal</u>: Gran parecido con la sífilis terciaria presentaba esta localización micótica en unos puntos y en otros era como la tuberculosis verrugosa, se hallan los bordes de las alas infiltrados,espesados, en parte destruídos, con festones y de una coloración rojo violáceo formado por una serie de tubérculos salientes, de consistencia blanduzca donde se podría penetrar con la punta de un escarificador. <u>Fosas nasales</u>: en esta enfermedad existe la sintomatologia subjetiva habitual de los corizas tenaces consistentes en obstrucción nasal

HISTORIA CLINICA

Hospital San Roque - Año 1914 - Servicio de Garganta Nariz y Oidos.

Señora T.A. de S. - 34 años de edad, Casada, Argentina, Vive en Venado Tuerto, ha vivido en Cruz del Eje (Prov,de Córdoba) y anteriormente en la Ciudad de Córdoba.- Tiene tres hijos que son sanos.

ANTECEDENTES HEREDITARIOS.- Sin importancia.

ANTECEDENTES PERSONALES.- También sin importancia.- Se casó a los 27 años, es decir hace 7 años.

ENFERMEDAD ACTUAL.- Empezó,hacen 6 años,con una mancha roja, de bordes salientes, de forma redondeada, del tamaño de una moneda de 10 centavos más o menos; recubierta de pequeñas costras ó escamas adherentes que la enferma despegaba con las uñas.

Esta mancha situada en la región de la sien izquierda, en donde actualmente se vé una cicatriz muy borrada, fué tratada por la enferma con una solución de Lysol, lo que hizo disminuir la lesión en este sitio, pero extendiéndose hacia atrás tomó toda la oreja y región auricular de ese lado de donde perseguida por el tratamiento antiséptico tomó la mitad del cuero cabelludo, parecía que la lesión fuera empujada por el tratamiento medicamentoso. Estos fenóme

nos duraron alrededor de un año, sin ningún trastorno en el estado general, y siempre persistiendo la lesión inicial, la pequeña mancha de la sien. Más tarde de la misma región cicatricial de la sien, volvió a desprenderse, por decir así, una nueva poussée hacia adelante a los dos años de haber comenzado la enfermedad.

Esta propagación se extendió por dos vías, una hacia el pómulo,por el surco naso-geniano,mejilla, hasta el borde de la mandíbula donde se ulceró; esta ulceración era indolora recubierta un exudado blanquecino,purulento, que al secarse formaba costra amarillenta.- La otra propagación tomó la región de la ceja y terminó en otra úlcera ángulo interno del ojo. La enferma va a Rosario donde es tratada por Rayos X y en 3 sesiones curó la lesión del borde de la mandíbula y mejoró notablemente la ulcera del ángulo interno del ojo, pero de allí se propaga de nuevo, toma el dorso de la nariz y ulcera toda la región que ahora se vé transformada en cicatriz. Viene al servicio de Piel, del Hospital San Roque, donde se le hace aplicaciones de nieve carbónica. Es mandada al servicio de Garganta, donde el Dr.Tamburini constata: La cicatriz de que ya hemos hablado en la sien, borde de mandíbula y toda la piel de la nariz, cicatriz que del lado derecho ha retraído visiblemente el ala de

la nariz del lado izquierdo y base de implantación del tabique.- Ulceración que se propaga sobre el labio superior y por ultimo gran pérdida de sustancia del tabique, que ha desaparecido casi por completo en parte cartilaginosa y cuyos bordes enposados con pequeñas costras, con superficie irregular y con un pequeño exudado nos demuestran que la lesión se encontró en actividad.

Por el tratamiento yodurado confirmose el diagnóstico curando la enferma de su afección.

(continuación de la Pág.7)

secreción y costras, cuando la secreción falta hay una sequedad muy marcada. En la observacion de Segura dice que la anomia parece constante y puede persistir hasta que la cicatrización de las lesiones sea completa. El tabique cartilaginoso es el sitio constante de la primera localización y de las observaciones existentes nunca ha faltado; preséntase bajo el aspecto de costras amarillentas, grises o parduzcas que pueden ser más o menos abundantes, con una secreción muco-purulenta y liggramente teñida de sangre. Es muy importante recordar que estas secreciones no son fétidas,siéndolo cuando las localizaciones micóćidas se sitúan sobre la lengua y en general sobre la mucosa bucal. Al levantar las costras queda una exulceración o ulceración verdadera,cuyo fin es la perforación del septum. La ulceración presenta elevados relieves con una base indurada puede encontrarse una superficie vegetante con múltiples nódulos miliares de fondo rojo y con una secreción purulenta. Cuando la esporotricosis se halla en una faz más avanzada el tejido cartilaginoso parace ser más vulnerable que la mucosa pues explorando se nota perforaciones cartilaginosas revestida por mucosa que aun no ha sidodestruida

En los casos observados no ha habido lesión ósea, esta perforación tiene de caracterísitica como se puede ver en las historias, que estando en plena actividad existen mósas brotantes de gran espesor en el reborde de la perforación. Las localizaciones en los cornetes son casi iguales a las anteriores con la característica de que son algo más profundas y los brotes mamelonados más acentuados, no solo se sitúan en la cabeza del cornete superior sino que tambien aunque con menos frecuencia el cornete medio y muy raro el borde vomeriano del tabique; es indoloro, característica de esta enfermedad, ni hay dolores espontáneos. Africhou el enfermo le duró tres años, un caso de Segura le duró dos años; pero suele ser más rápida y evolucionar en cinco mese y hasta dos meses. Como tratamiento el yoduro de gran éxito siempre que se use a grandes dosis,(cuatro a diez dias). En los casos curados se forman cicatrices planas que tienden a ocluir las perforaciones, otras veces tienen la forma de las valvas cardíacas. Para diagnosticar debemos descartar el lupus nasal en ambas la evolución es lenta, se inicia parte anterior del tabique, mamelones en ambas, idénticas costras,fal

ta de perforación ósea, indolentes ambas, lo que nos sirve para diagnosticar en la ausencia de pequeñas cicatrices lúpicas y el ligero relieve de la lesión esporotricósica; pero cuando ambas enfermedades coexisten a la vez, solo la discontinuidad en el lupus y la continuidad en el esporotricosis pueden orientarnos.

H I S T O R I A N° 2

Observación del Dr.Segura - Abril de 1912. (Ver lamina IV)

Señora de A..... de 45 años de edad - Vice en Flores - Comienza su enfermedad con obstrucción de las fosas nasales debido a la formación de costras y a la existencia de secreciones mucopurulentas bilaterales que el enfermo atribuye a un antigüo coriza mal curado. Esta obstrucción se acentúa dia a dia, las costras vuélvense más abundantes, sobrevienen ligeros trastornos a la deglusión acompañados de sequedad de la faringe. Estos trastornos no tienen tendencia a retroceder,por el contrario,se acentúan poco a poco, hasta que el enfermo se decide a consultar un médico, el Dr,Arosteguy, que diagnostica ulceración tuberculosa del velo del paladar y le indica al Dr.Woolmer para aplicaciones de Radium. Este último examina la enferma y confirma el diagnóstico del Dr.Arosteguy, basado en que la enferma presenta elevaciones respirales de temperatura que llegan a 39º. El cómo no vé foco Visceral alguno cree que el tratamiento por el Radium no es indicado y aconseja al enfermo que lo consulte al Dr.Segura, para que le haga un tratamiento bocal y le indique un clima montañoso apropiado. Practicado el ex

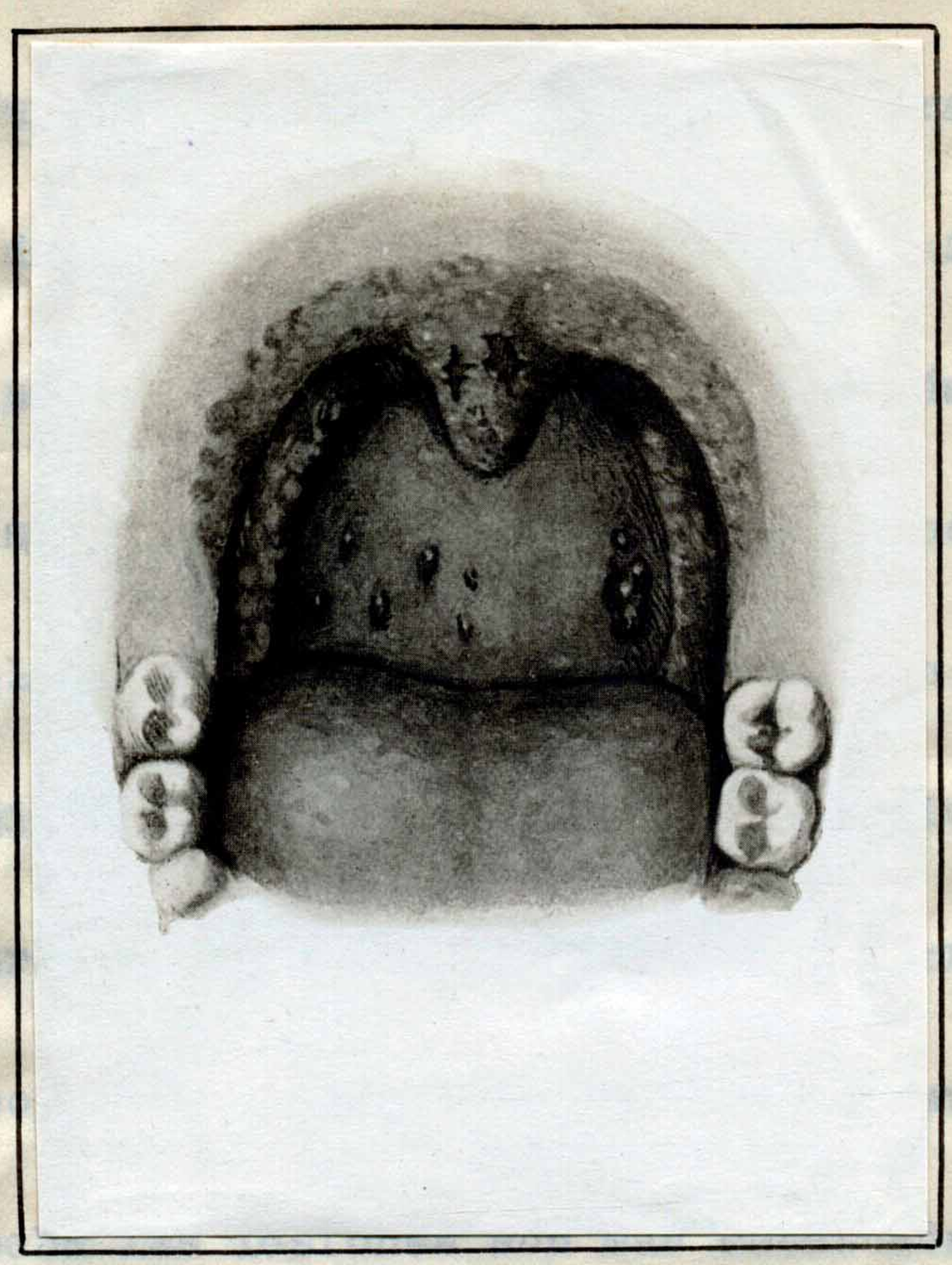

Lamina IV

men se observa: una pérdida de substancia un poco más profunda.

Nariz: a la izquierda parte anterior e inferior del tabique se haya recubierto de costras grisáceas que despues de su ablación dejan una superficie ulcerosa ligeramente granulosa poco sangrante; al nivel de la parte anterior del cornete inferior idénticas lesiones y se nota que las granulaciones son más axuberantes y que entre ellas existen pérdidas de sustancia profundas, como si existiese a este nivel verdaderos abcesos miliares; en fin en la profundidad de esta misma fosa nasal, se constata lesiones idénticas a aquellas que nosotros acabamos de describir del cornete, y se hayan recubiertas por gran cantidad de secreciones purulentas muy espesas. A la derecha las lesiones son más acentuadas, presentando los mismos caracteres de ulceración superficial y de granulaciones, se sitúan sobre el tabique y sobre los dos tercios anteriores del cornete inferior y en fin, sobre la parte anterior del cornete medio. La rinoscopia posterior muestra el carum repleto de costras y la parte superior del paladar blando, ligeramente infiltrado, la mucosa no tiene su brillo habitual. Sobre el velo del paladar se vé una ulceración superficial extendida a casi todo el velo y toma los pilares posteriores sobre todo del lado izquierdo, existiendo

a nivel la uvula una pérdida de substancia un poco más profunda. En fin la pared posterior de la faringe presenta diseminadas sin ningun orden pequeñas ulceraciones que situan sobre los folículos linfáticos, a izquierda y hacia atrás del pilar posterior existe una ulceración más extendida. Estas lesiones evolucionaron muy rapidamente,en efecto,los primeros accidentes datan de dos meses; es imposible de incriminar al bacilo de Koch y de ver en estas lesiones una manifestación mucosa de una tuberculosis visceral sea bajo forma de lupus. Los caracteres macroscópicos de la ulceración velo palatina que por la primera impresión se parece a las lesiones tuberculosas, se diferencia por ligeros detalles, las pérdidas de sustancia son mucho más grandes, uno diría que son debidas a pequeños abcesos los elementos que constituyen la ulceración serían más exuberantes y de color rosa pálido, dando la impresión semejante a aquella que se ve al curar una ulceración miliar al través de una lente de aumento. Las lesiones de la mucosa nasal podían hacer creer en un lupus, pero la rapidez de su producción y de su extensión de una parte, la vitalidad de las lesiones de otra parte, noa hacen abandonar el diagnóstico. Para llegar a un diagnóstico, buscó Segura todos los elementos de información posible. Comenzó por in-

dicarle se hiciera una Wassermann y la cuti-reacción: estos exámenes fueron negativos. Hizo una biopia y la mandó a los Doctores Bachmanny y Marcó del Pont para hacer cortes y cultivos en diferentes medios, pués sospechaba la acción de un parásito especial.

El resultado de su exámen fué el de un caso clásico de sporotricosis.

El cultivo no hizo sino confirmar el exámen microscópico, se trataba de sporotricum Beurmani. Se le indica tratamiento yodurado, bajo forma de solución de Souffron, comenzando el 10 de mayo, a los pocos dias se nota la mejoría y a los dos meses todo vuelve a su estado normal, solo se vé un poco pálida la mucosa, el velo del paladar conservaba su completa integridad.

H I S T O R I A N° 3

Observación del Dr,Segura: M.C.A., de 52 años de edad, vive en Flores, no tiene antecedentes hereditarios ni personales de importancia, ni que tengan relación con la afección que nos ocupa.

En Enero de 1910, el enfermo pasa el dia al sol y nota una ligera tumefacción a nivel del dorso de la nariz y apofisis montante del maxilar superior, ésta continúa extendiéndose; tres meses después en Abril de 1910 el enfermo nota a sentir molestia del lado de sus fosas nasales, producción de costras y de secresiones muco-purulentas que dificultan la respiración.

Consulta un médico quien hace el diagnóstico de Lupus eritematoso e indica aplicaciones de radium.

Hechas las aplicaciones de Radium por el Dr,Wolmer, las lesiones cutáneas curan completamente, pero del lado de la mucosa aumenta, las mucosas hácense más numerosas y entonces consulta al Dr,Segura.

Constata en el exámen que las fosas nasales eran obstruidas por numerosas y voluminosas costras de color grisáceo, que una vez levantadas dejaban una superficie ulcerosa ligeramente mamelonada; las lesiones tomaban cornetes inferiores, fosas nasales y tabique y a nivel del cartílago cuadrangular existía una perforación de bordes

mamelonados de dimensiones de una moneda de cinco centavos.

La rinoscopia posterior mostró lesiones semejantes a nivel de la pared superior del velo del paladar y de las coronas, las costras se reproducían con una rapidez extraordinaria.

Hizo una cuti-reacción y una Wassermann, ambas negativas, tratamiento higiénico.

Dejó de ver a este enfermo y tuvo ocasión de ver a su señora. Habiendo obtenido la curación completa de la señora cuya historia hemos relatado anteriormente, pensó que la del marido podía ser de la misma naturaleza, fué llamado el enfermo, notó las lesiones más avanzadas. Las ulceraciones habian invadido el vestíbulo de la nariz. La perforación del tabique bien constituída, costras en gran abundancia. Se hace una biopia examinada por los Doctores Bachmann y Marcó del Pont, no dando resultado alguno.

El enfermo fué mandado al Dr.Aberastury, contestando que por los antecedentes, cicatrices y evolución de la enfermedad, le parecía que se trataba de un caso de goma sporotricosico, opinando así por la apariencia forunculosa de los nódulos, que supuraban, rodeados de una zona de empastamiento leñoso y sobre la falta absoluta de pigmentación periférica. Con esta autorizada opinión, se

pensó su imposible contagio de marido a mujer y se instituyó un tratamiento yodo-yodurado . El resultado admirable a los pocos dias lo que no habia conseguido a base de pomadas y lavajes curó rapidamente, la perforación del tabique se cicatrizó y a los treinta dias es dado de alta curado.

Debemos hacer notar que el enfermo conserva una anoxemia absoluta.

Naso-farinx: Beurman y Gugeró han probado que el esporotricum vive saprofiticamente en el naso-farinx y entonces puede comenzar esta enfermedad por un abceso amigdalino como en el caso de Duverger cuya historia relato, y el peligro de estas amigdalitis es que de allí puede propagarse la infección. En un principio se creyó que las localizaciones mucosas eran secundarias a las cutáneas pero después de los trabajos de Duverger y Waien y Segura se ha probado que podían ser las primeras y tambien las únicas.

La úlcera esporotricócica preséntase siempre como puede verse en las historias y láminas adjuntas idéntica cualquiera que sea su localización primordial afectando dos aspectos, ya se trata de una pequeña ulceración redondeada grisásea, de bordes levantados, tumefactos y rojos y que ocupa por ejemplo uno de los pilares anteriores del velo del paladar, ya por el contrario la mucosa bucofaringea por un proceso destructivo que avanzando poco a poco nada lo detiene. Es característico el exudado análogo a miga de pan mascado. Un segundo caracter importante es que todas las regiones así infiltradas y ulceradas han conservado en todas partes, su confirmación anatómica normal salvo quizás en las amígdalas.

Por lo tanto relieve manifiesto de la superificie ulcerada coloración gris amarillento, sucio de la pérdida de sustancia, sin exudado membraniforme, difusión extrema de los desórdenes, sin mutilación de las partes atacadas y sin adenopatias cervicales, estos son los caracteres objetivos de la ulcera esporotrocisis.

Hay que hacer el diagnóstico entre la esporotricosis y una infección lúpica, los caracteres que debemos tener en cuenta son el polimorfismo de la lesion lúpica donde se encuentra junto a granulaciones rosadas o grisáceas y gelatinosas, surcos rectilíneos de fondos driédrico, que dan a la superficie atacada un aspecto roído. En el lupus falta la congestión periférica, la superficie es seca, poco secretarnte, y hay tendencia a la formación de costras. Finalmente en el lupus falta tambien el relieve característico del esporotricosis, a pesar de esto los caracteres comunes son numerosos: la indolencia, la falta de disfagia y hasta cierto grado de anestesia, la superficialidad de las lesiones, su localización en úbula y pilares, respetando la amígdala la coexistencia de lesiones nasales

y naso-faringeas, falta absoluta de repercusión ganglionar. Mientras que la tuberculosis aguda miliar es doloroso y se acompaña de adenopatia y pronto desfigura las regiones que ataca, habiendo pérdida de sustancias. La marcha en las localizaciones del naso-farinx es variable (caso de Segura) dos meses; varios dias Duvergier y Wein). La comprobasión del diagnóstico se hace por los medios del Laboratorio. Debemos agregar que existen anginas esporotricóicas a repetición y viviendo saprofíticamente los esporos en los períodos intercalares. En una segunda faz determina una angina con ulceración del velo del paladar se disemina y cria una erupción gomosa más o menos abundante; en otros casos invade laringe y provoca una laringitis esporotricóeica insidiosa crónica que bien pronto se hace intensa.

<u>Lengua:</u> Al nivel de la lengua esta micosis adquiere modalidades importante debidas a las modificaciones que el medio les imprime y por la importancia de su diagnóstico diferencial. Por lo general se observan estos casos dos o tres dias de inciada la afección cuando ya el enfermo tiene trastornos a la deglusión, disnea, voz amigdalina y 37 y ½ o 38° de temperatura, nada más a pe

sar de su aspecto grave, la lengua se halla muy aumentada de volumen, su cara dorsal edematosa, recubierta de una membrana amarillenta de aspecto papel mascado; indolora, exudado de olor sumamente fétido que es lo que la diferencia de la localización nasal. Una vez la superficie lingual al descubierto se vé mamelonada brotante y hasta sangrante. No hay adenopatía y se extienden con facilidad al suelo de la boca y faringe.

Herniria I

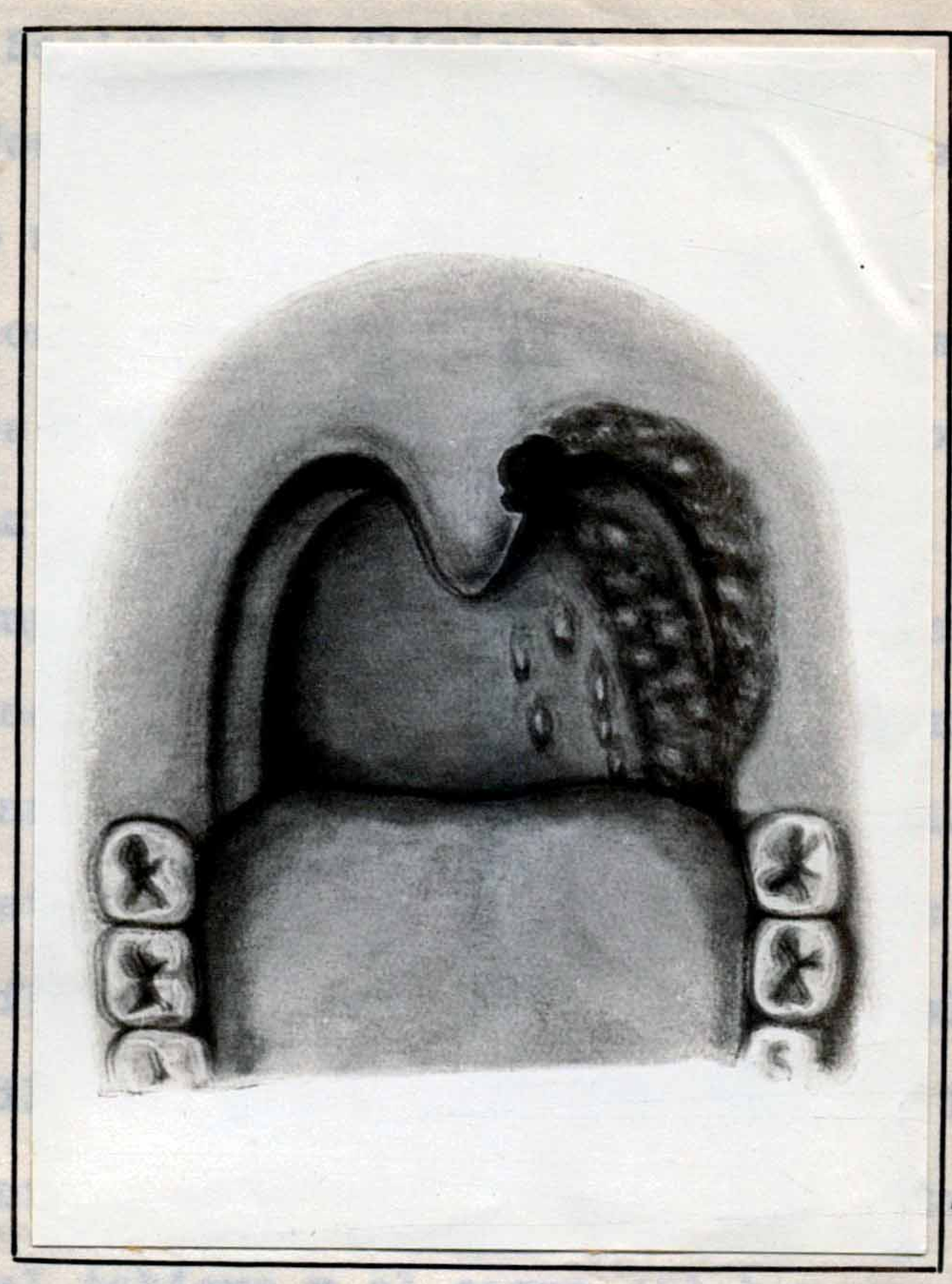

Lamina I.

Observación 4a. Dr. Segura.-

Hospital Nacional de Clínicas:

Enfermo José T...., 26 años, empleado, ningún antecedente ni tuberculoso ni específico.

En 1910 comienza su enfermedad con la misma sintomatología de los casos anteriores hasta llegar á una obstrucción casi completa de las fosas nasales. Consulta varios médicos; todos diagnostican lupus nasal indicando lavajes, pomadas, cauterizaciones, pero todo continua. En 1912 el Dr. Segura examina al enfermo, presentando perforación de tabique cartilaginoso, á nivel de los cornetes inferiores y medios, costras que al levantarlas dejan superficies ulceradas ligeramente mamelonadas en la faringe zona infiltrada nivel posterior derecho. La rinoscopía muestra que la crana se halla ligeramente infiltrada y que la parte posterior del tabique y el carum estaban recubiertas de costras, la mucosa muy alterada.

Se hace Reacc. Wassermann y cuti-reacción; ambas negativas.

Se hace una biopía de un fragmento del cornete inferior examinado por Bachmann y Marcó del Pont, contestando que se trata de un caso de micosis, que podía ser sporotricósica.

Se instituye tratamiento yodo-yodurado con resultado inmediato, al mes y medio completamente curado, conservando no obstante, su perforación de tabique.

Observación 5a. (ver lamina IIa)

José P.... 25 años. Sujeto bien conformado, gran fumador; se casa y á los dos meses nota á nivel de su garganta escozor y sobretodo dificultad á la deglución. Su médico hace el diagnósti-

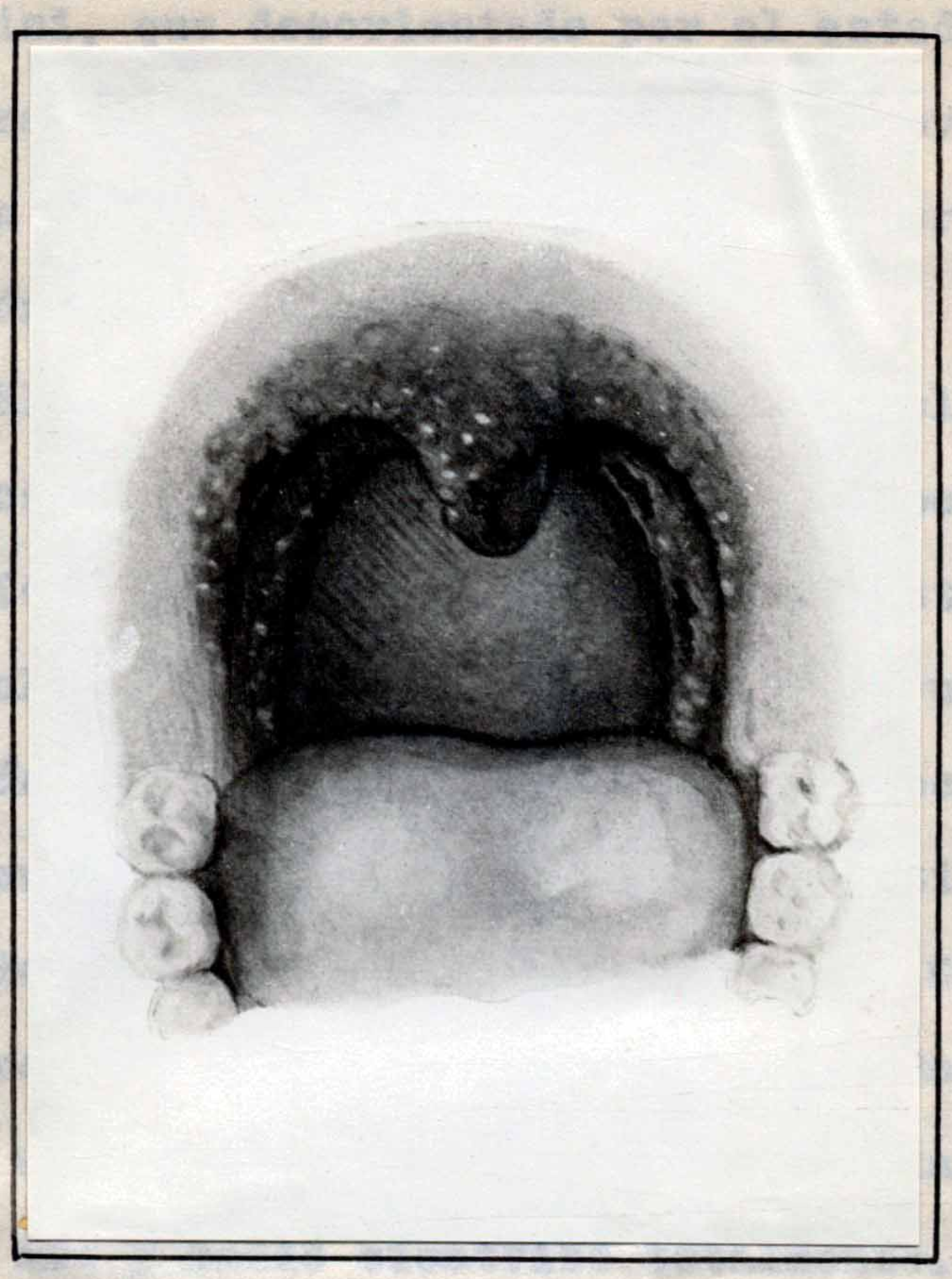

Lamina II.

co de tuberculosis del velo del paladar; lo consulta al Dr. Zambini, que desorientado por el estado del enfermo que contradecía con el diagnóstico, lo envía al Dr. Segura á quien impresionó mal al principio, pero luego pensó en una lesión micósica.

El enfermo presentaba al nivel del velo del paladar y de los dos pilares una ulceración superficial que era constituída por pequeñas pérdidas de substancia, parecida á una ulceración tuberculosa; sobre la uvula se ve una ulceración más profunda; se hace una reacción de Wassermann y una cuti-reacción: ambas fueron negativas.

Fué tratado más tarde por el Dr. Corbella que continua con resultado muy satisfactorio. Al mes, á pesar de continuar abusando del tabaco, su enfermedad estaba casi curada y al mes y medio cicatrizó totalmente.

Laringe: Esta lesion laríngea es casi siempre precedida por una localización nasal o faringea. Entre nosotros hay varias observaciones publicadas por Samengo, Segura y Correa y Urquiza. Los casos de Correa y Samengo han sido debidamente comprobados por el examen cultural e histo patologico, los otros tienen en favor de su diagnóstico, la falta de reacción de Wassermann y cuti-reacción tuberculina y la curación rápida por el tratamiento yodurado La infección en la laringe es consecutiva a una infección saprofítica en el buco-farinx por eso de capital de importancia insistir durante un tiempo despues de la curación de las lesiones bucales. Lo digno de observar es la igualdad de sintomatologia y lesiones en los diferentes casos observados de esporotricosis laringea en nuestro pais y en el extrangero. Para comprobar lo anteriormente dicho agrego a continuación las historias de Collinet Samengo y Segura con sus correspondientes láminas en las que el lector verá la similitud de estas lesiones, adoptando todas ellas la forma tuberosa vegetante. Lo que debemos pensar es que si en el naso-farinx existen los dos tipos de esta lesion el tuberoso vegetante y el goma ulcerado; lo mismo podemos encontrar ambas

formas en la localización laringea, Y desde ya se puede describir una sintomatologia unica y típica de la esporotricosis laringea que es la siguiente: quéjanse los enfermos de : picoteo trastornos de la deglusión, afonia cada vez más marcada,obstáculos respiratorios,etc. enrojecimiento más o menos marcado del vestíbulo y cuerdas, con un ligero puntilleo rojo,nada característico, ya cuando está más avanzado el proceso,la mucosa preséntase infiltrada,vegetante,sembrada de numerosos brotes,recubiertos de mucopus. Estas alteraciones toman la epíglotis,los regliegues ari-epiglóticos la totalidad del vestíbulo y hasta la red infraglótica como en el caso citado por Zambrini. La laringe a pesar de las lateraciones producidas se halla poco deformada,caracter de la esperotricosis mucosa,la motilidad no está alterada,la adenopatia falta siempre. La marcha es sumamente lenta y las complicaciones peri-laringeas son muy raras, son en el caso de Correa fué operado por tumor maligno y en el post-operatorio se hizo un abceso de tiroides que se evacuó y curó con tratamiento yodurado 8 grs.al dia. Es de notar que este enfermo no habia mejorado mientras se le hizo tratamiento específico y yudo 3 grs.al dia.

H I S T O R I A IV

Amalia V, Edad 20 años.

ANTECEDENTES PERSONALES Y HEREDITARIOS: Sin importancia.

La enferma empieza a sentir escosor y ligero dolor que se va acentuando rápidamente en la parte izquierda de su garganta durante los moviemientos de deglusión, no tiene elevación térmica alguna, su estado general no tiene alteración. Pero ella constata que dia a dia el dolor faringeo se hace más marcado al pasaje de los alimentos a pesar de que su respiración nasal es perfecta nota que su voz se modifica, teniendo tendencia a volverse ronca. En estas condiciones concurre al servicio del Hospital San Roque donde es examinado por el Dr, Zambrini que constató: El naso-faringe es el sitio de una ulceración ligeramente vegetante granulosa, de bordes irregulares, que se extienden hacia la parte más posterior hacia la faringe al nivel de la implantación del tabique, hasta el borde libre del velo, se haya rodeada de una zona inflamatoria. Al nivel de la laringe la epíglotis no es perceptible, se haya reemplazada por un tumor vegetante ligeramente redondeado y entre las vegetaciones se ven restos de cartílagos destruídos.

Esta masa granulosa avanza a los dos costados sobre los replie-

gues ariteno-epigloticos, en fin a nivel de los replirgues glosoepiglóticos, la extensión es muy marcada, sobre todo a la derecha, donde a nivel de la base de la lengua se observa dos o tres ulceraciones de bordes más o menos vegetantes. La cavidad de la laringe no presenta ninguna alteración.

Los antecedentes de la enferma no permiten pensar ni en tuberculosis ni en s-ifilis, por lo tanto se piensa en una micosis. Se somete a una reacción de Wassermann y enti-reacción, ambas con resultado negativo. Un fragmento de tumor es mandado al laboratorio de anatomía patológica, donde se constata la existencia de un tejido de esclerosis muy abundante y muy vascular, revestido de una capa de epitelio pavimentoso estratificado, en ciertos puntos el epitelio ha proliferado pero las lesiones constatadas no permiten hacer un diagnóstico preciso. Los cultivos practicados sobre diferentes medios dieron colonias de microorganismos banales, pero no se constatan ni hongos ni sporotrichunn. El tratamiento fué empezado el dia 6 de agosto y a los 20 dias la enferma fué dada de alta completamente curada.

Publicación del Dr. Lamengo

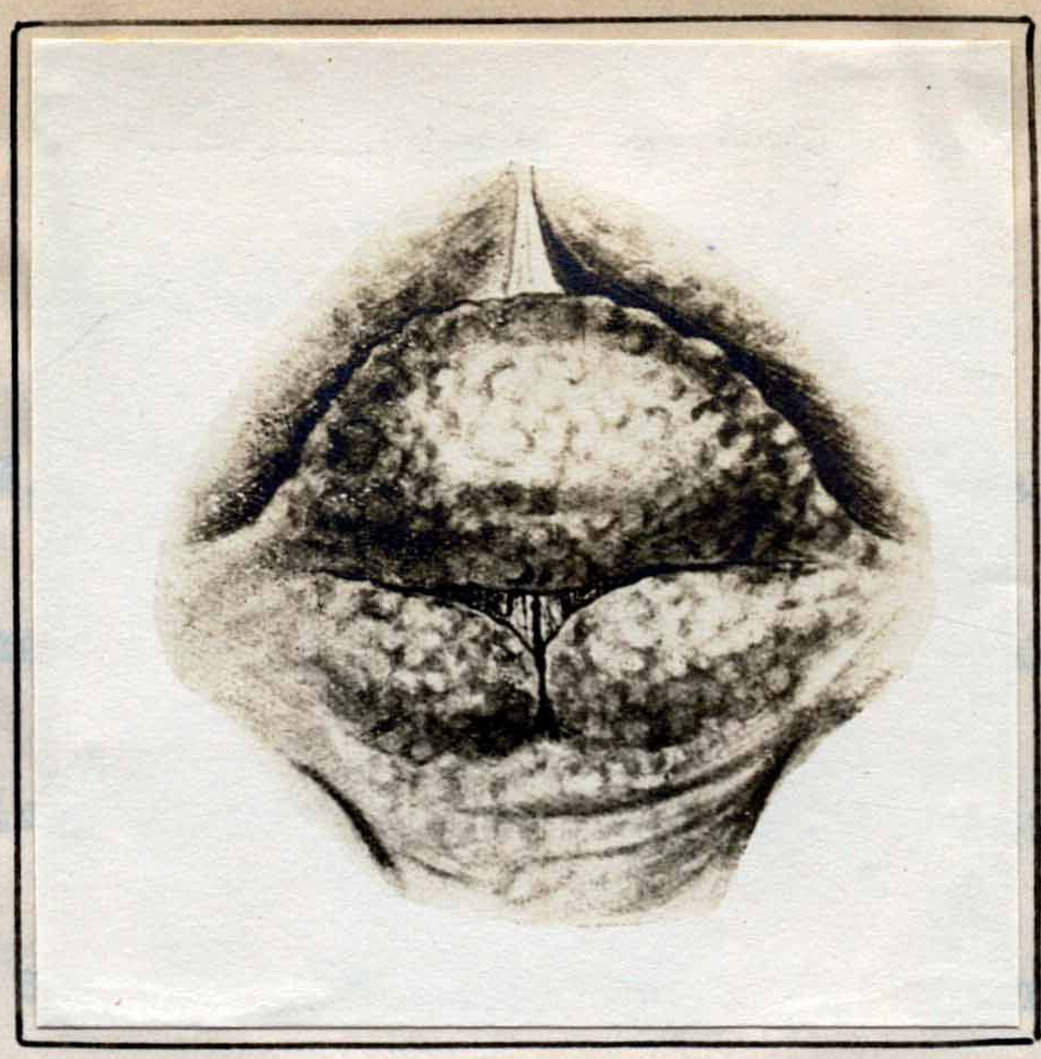

fig 1

Lamina III

Publ: del Dr Segura

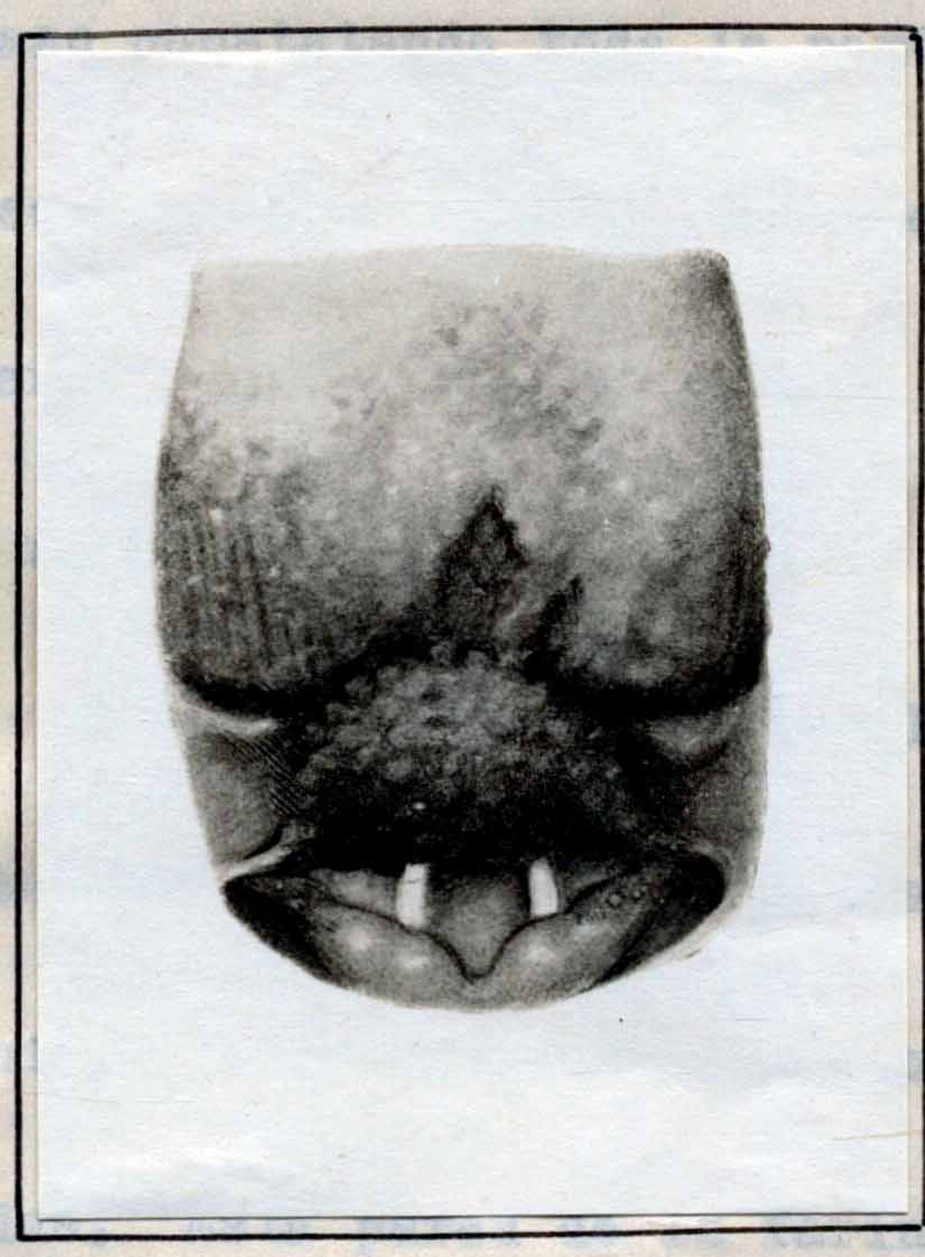

fig 2

Publ: de Collinet.

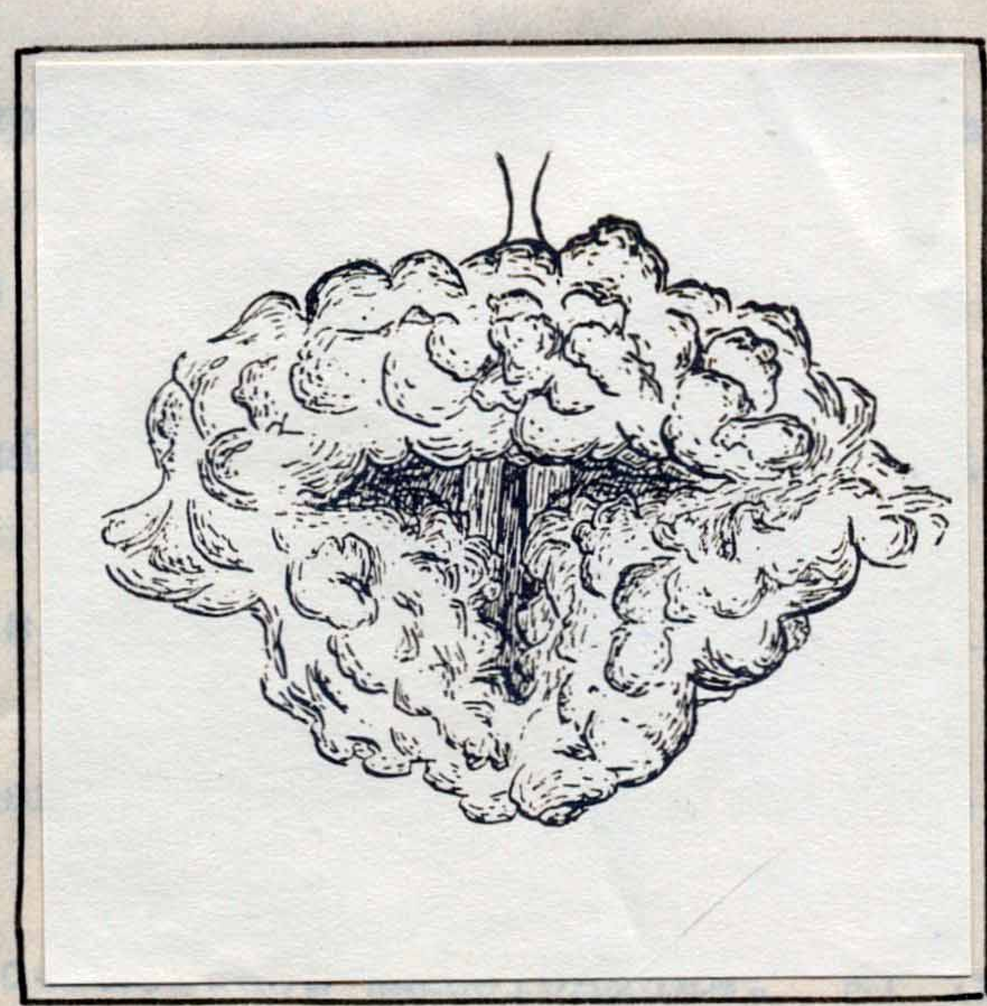

fig 3

H I S T O R I A VI

Elisa M,....., Edad 45 años española, nota que se empieza a poner ronca y conserva una salud general excelente,trastornos a la deglusion, en junio de 1912. Concurre al Hospital de Clínicas al servicio de garganta; el exámen fué practicado por el Dr. Basavilbaso constatando toda la parte visible de los cornetes inferiores de ambos lados recubiertos de una especie membranosa, con pequeños nódulos del volumen de una cabeza de alfiler, de coloración rosa y la superficie de la mucosa muy seca, no hay secresión. Al nivel del naso-farinx,las mismas lesiones, pero no hay a este nivel la misma regularidad y a medida que uno desciende a un nivel inferior las ulceraciones se hacen más acentuadas y profundas. Esta pared de la faringe presenta una mucosa irregular espesada con saliencia separada por fisuras ulceradas,ulceraciones que no tienen el aspecto de tubercolosa,ni de sifilíticas, más bien parecen lesiones lúpicas. Sobre ambas caras del epíglotis así como a nivel de la región aritenoidea, las lesiones tienen el mismo aspecto que sobre los cornetes, consistiendo en ulceraciones mamelonadas. El interior de la cavidad la-

ringea se hallaba indemne. La reacción de Wassermann y Guti-reacción negativos. Se hace ~~examen~~ histológicos no se aclara nada. Tratamiento Jarabe Gibert y yoduro de potasio: mejora poco y al suspender unos dias las lesiones avanzan rapidamente. Entonces se le indica el sol yodo-yodurado y al mes siguiente en julio la curación total y definitiva era obtenida.

H I S T O R I A VII

Un caso de esperotricosis lingual y faringea por Duverger - Jefe de Otorinolaringologia del Hospital Francés y A.Bain director del Instituto Pasteur del Cairo.

Fué observado en un Syrio de quince años a quien se habia tratado como un flemón peri-amigdalino doble. El enfermo tenia fatiga su facies pálida, su voz apagada, amigadalina. Lo que llamó la atención fué la disnea intensa y el estado de la lengua, notable, saliendo fuera de las arcadas dentarias, hacia adelante y a los costados en una extensión de dos centímetros. Muy tumefacta, blanquezca, dejaba excurrir una saliva abundante. El abrir la boca era muy penosa y limitada. La enfermedad solo habia empe-

zado hacia dos o tres dias y marchaba rapidamente;que sufría de su garganta hacia 8 dias. Al examen se vió el dorso de la lengua tumefacto y recubierto de una secreción que daba el adpecto de papel mascado. La mucosa bucal edematizada, la faringe recubierto de pequeños puntos redondeados blanquecinos; la laringe no pudo examinarse, dolor mínimo y ninguna reacción ganglionar, temp,37° ½ y el estado general debido al ayuno absoluto era poco favorable. Una vez sacada la superficie blanquecina que recubria la lengua, sin dolor de una fetidez muy marcada apareció la superficie lingual vegetante sangrando en algunas partes. Tratamiento: lavages alcalinos y se instituye despues tratamiento yodo-yodurado (4 grs.al dia)- Se hizo cultivos positivos,se examinó al microscopio frotis coloreado con violeta de genciana y enseguida por el Gram. Con el método Sabureau,excelente resultado. El enfermo curó rapidamente. (Publicación de la Revue Hebdomadaire de Laringologie Dr Otologie et de Rinologie de 1911.)

D I A G N O S T I C O

El diagnóstico de esporotricosis tiene la más grande importancia desde el punto de vista del promóstico y terapéutica,los errores son inevitables pues las manifestaciones son muy parecidas a las lesiones tuberculosas y sifilíticas, los gomas hipodérmicos no ulcerdos y ulcerados terciarios,las ulceraciones gomosas ectymatiformes,la sífilis maligna etc,. Tambien la frecuencia de tuberculosis visceral en enfermos atacados de esporotricosis contribuye a hacer más engorroso el diagnóstico que según dicen De Beurmannn y Gourgeot es de los más fáciles siendo suficiente una jeringa de Pravatz y un tubo de gelosa-glocusado -peptonada que se encuentra en el comercio. Se siembra este tubo con los productos patológicos y se deja a la temperatura ordinaria sin taparlo. No es necesrio ni estufa ni microscopio,se hace al lado del enfermo se deja el tubo a la temperatura de la sala y el aspecto de los cultivos es patognocmónico. Estos cultivos segun Dopter: a los cinco o seis dias aparecen las colonias características,bajo el aspecto de manchas bñanco-azuladas secas,encorvadas; al doce dias son blancas plegadas,redondas rodeados de una aureola opa-

ca estriada, más tarde se vuelven morenas; el borde permanece blanco y parece salpicado. El exmen de las colonias muestra el esporotricum al estado de pureza; se halla formada de largos filamentos micelianos y de poros oboideos pegados a los filamentos por cortos pedículos.

Suero diagnóstico: Si la siembra resulta esteril hay que recurrir a dos reacciones del suero sanguíneo que son la esporo-aglutinación y la reacción de fijación que nos proporcionarán las bases de un suero diagnóstico. La investigación se efectúa como en la fiebre tifoidea,se pulverizan cultivos de un mes en un mortero con agua fisiológica,se filtra sobre papel para eliminar el micelio y se mezcla el líquido filtrado con el suero; si se aglutinan afirma diagnóstico. El método de la fijación del complemento se efectúa por el antiguo de Bordet y Gengou. Según (Milhit) la investigación puede hacerse por el índice opsónico y según(Widal Sicard y Gougerot) por la prueba de las precipitinas. Existe tambien la subcuti y la infra-dermo-reacción,pero esta reacción tiene el grave inconveniente que da positiva con otras micosis y con enfermedades de la piel de otro origen.

Y por último el diagnóstico retrospectivo es susceptible de efectuarse pues la persistencia del poder aglutinante del suero al 1 x 60 y al 1 x 80 dura largo tiempo despues de una curación aparente de un año y el método de Widal y Abrami nos puede controlar y asegurar un diagnóstico retrospectivo. Resumiendo primero el exámen y sistemático de los enfermos con tratamiento de prueba, los cultivos y la esporo-aglutinación son los métodos prácticos para efectuar conscientemente el diagnóstico de esporotricosis siendo los otros meros procedimientos de excepción.

PRONOSTICO

Tiene gran importancia el terreno y se hace grave el esporotricosis secundaria de los caquéticos y sobre todo cuando hay una asociación de tuberculosis y esporotricosis pues el tratamiento yodurado cuando es eficaz para la esporotricosis es malo para la bacilosis. La tuberculosis precede la micosis debilita el terreno y permite al hongo desarrollarse. En cuanto al tratamiento hay que ser muy parco, pues el yoduro puede provocar una hemóptisis debida a la congestion pulmonar por eso es prudente tantear la susce

tibilidad del sujeto al yoduro y reemplazar los yoduros alcalinos por el jarabe yodotánico, las albuminas yodadas y los aceites yodados. Y esto que sucede en la clínica ha sido confirmado sobre ratas y cobayos permitiéndonos suponer primero que la infección tuberculosa sensibiliza al sujeto predisponiéndolo a adquirir la micosis, segundo: que la aparición del esporotricosis activa la tuberculosis y tercero: que la toxemia bacilo tuberculosa favorece la eclosión, la generalización y persistencia de la esporotricosis.

T R A T A M I E N T O

El verádero tratamiento específico es el yoduro de potasio administrado de 4 a 8 grs. diarios si es mal soportado se emplean los succedanios yódicos como ser el jarabe yodotánico las albúminas y los aceites yodados, tambien se practican inyecciones con licor yodo-yodurado que es: yodo 1 gramo, yoduro de potasio 10 y agua 500. Para evitar residivas se prolonga el tratamiento un mes después de la desparición clínica detodo accidente.

Buenos Aires, Diciembre 30 de 191 8.

Nómbrase al señor Consejero Dr. José Badia Vocal extraordinario
al profesor titular Dr. Eliseo V. Segura
y al profesor suplente Dr. Felipe A. Basavilbaso para que, constituídos en comisión revisora, dictaminen respecto de la admisibilidad de la presente tesis, de acuerdo con el Art. 4º de la "Ordenanza sobre exámenes".

Víctor Dassen

PROPOSICIONES ACCESORIAS

1ª. Diagnóstico microscópico de la esporotricosis

Badia

2ª. Esporotricosis reproducibilidad

E. V. Segura

3ª. Infecciones micósicas de los tumores: aspecto clínico

Felipe Basavilbaso